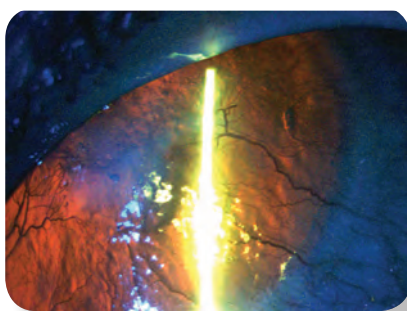
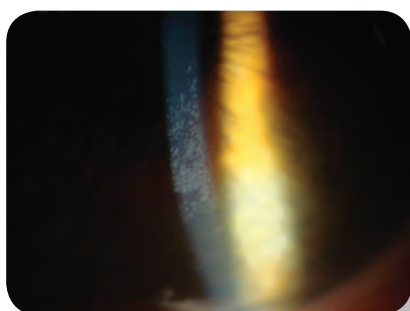
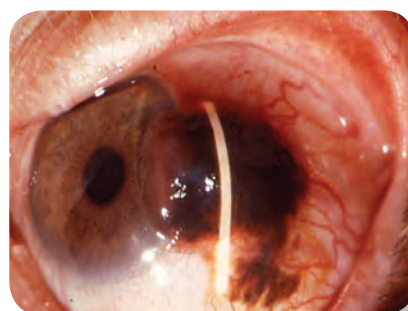
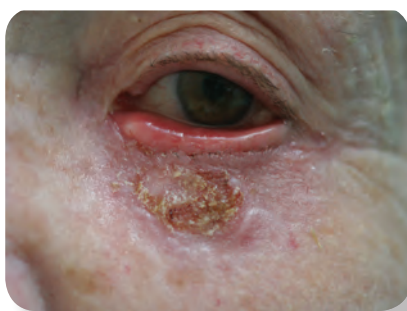
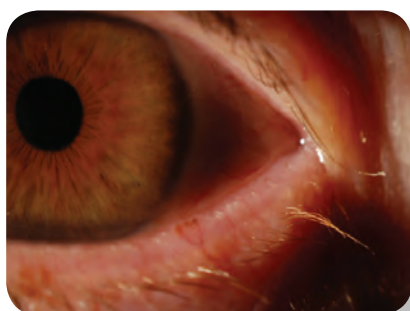
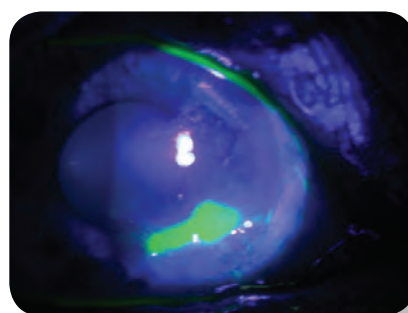
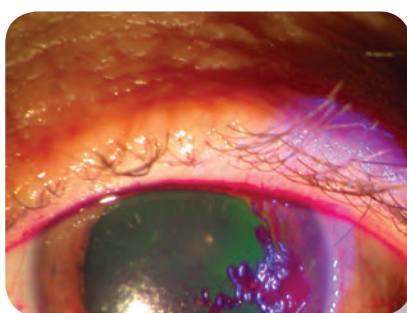
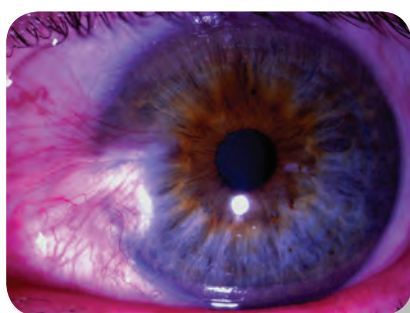

# SUPERFÍCIE OCULAR

Coordenação: Paulo Torres





# Superfície Ocular

Coordenação: Paulo Torres



## **SUPERFÍCIE OCULAR**

1ª edição - Dezembro de 2012

Design e paginação: Ricardo Correia

ISBN: 978-989-98118-0-5

Depósito legal: 351446/12

Tiragem: 1,300 exemplares

Impresso em: Ondagrafe - Artes Gráficas, Lda. Loures - Portugal

Publicado por:  
Sociedade Portuguesa de Oftalmologia  
Campo Pequeno, 2 - 13º  
1000 - 078 Lisboa

©Sociedade Portuguesa de Oftalmologia.

*Todos os direitos reservados. Este livro não pode ser reproduzido, armazenado ou transmitido total ou parcialmente sem a autorização prévia escrita dos seus autores.*

*Os textos, esquemas e imagens da presente publicação são da inteira responsabilidade dos seus autores.*

*Todo o conteúdo deste livro foi publicado sem qualquer interferência da Théa Portugal S.A.*



# Superfície Ocular

## Coordenação

### Paulo Torres

Chefe de Serviço de Oftalmologia do Centro Hospitalar do Porto  
Professor Catedrático Convidado de Oftalmologia, Instituto de Ciências Biomédicas Abel Salazar da Universidade do Porto

## Autores

### Ana Duarte

Interna de Oftalmologia do Centro Hospitalar Lisboa Central

### Ana Miguel Quintas

Assistente Hospitalar de Oftalmologia do Centro Hospitalar Lisboa Norte

### Ana Moura Santos

Professora de Fisiologia da Faculdade de Ciências Médicas da Universidade Nova de Lisboa

### Ana Sofia Ferreira

Interna de Oftalmologia do Centro Hospitalar Lisboa Central

### Andreia Martins Rosa

Assistente Hospitalar de Oftalmologia do Centro Hospitalar e Universitário de Coimbra  
Faculdade de Medicina de Coimbra

### Carlos Batalha

Assistente Hospitalar Graduado de Oftalmologia do Centro Hospitalar Lisboa Central

### Cláudia Costa Ferreira

Assistente Hospitalar de Oftalmologia do Centro Hospitalar de Entre Douro e Vouga

### Esmeralda Costa

Assistente Hospitalar de Oftalmologia do Centro Hospitalar e Universitário de Coimbra  
Faculdade de Medicina de Coimbra

### Filipa Rodrigues

Interna de Oftalmologia do Centro Hospitalar de Entre Douro e Vouga

**Francisco Loureiro**

Oftalmologista do Hospital da Ordem Terceira, Lisboa

**Francisco Trincão**

Assistente Hospitalar de Oftalmologia do Centro Hospitalar Lisboa Central

**Gil Calvão Santos**

Assistente Hospitalar de Oftalmologia do Centro Hospitalar de Entre Douro e Vouga

**Irene Barbosa**

Assistente Hospitalar Graduada de Oftalmologia do Centro Hospitalar do Porto

**João Feijão**

Assistente Hospitalar de Oftalmologia do Centro Hospitalar Lisboa Central

**Joaquim Neto Murta**

Diretor de Serviço de Oftalmologia do Centro Hospitalar e Universitário de Coimbra  
Professor Catedrático de Oftalmologia da Universidade de Coimbra

**Jorge Palmares**

Oftalmologista do Hospital Privado da Boavista, Porto

**José Franco**

Assistente Hospitalar Graduado de Oftalmologia do Centro Hospitalar Lisboa Norte

**José Pedro Silva**

Coordenador da Unidade de Oftalmologia do Hospital dos Lusíadas, Lisboa

**José Salgado Borges**

Diretor do Serviço de Oftalmologia do Centro Hospitalar de Entre Douro e Vouga  
Professor Convidado da Universidade Fernando Pessoa

**Luís Figueira**

Assistente Hospitalar de Oftalmologia do Centro Hospitalar São João, Porto

**Luís Oliveira**

Assistente Hospitalar de Oftalmologia do Centro Hospitalar do Porto

**Luís Torrão**

Assistente Hospitalar de Oftalmologia do Centro Hospitalar São João, Porto

### **Mafalda Nascimento**

Mestre em Biologia Humana e Ambiente da Faculdade de Ciências Médicas da Universidade Nova de Lisboa

### **Manuela Martins**

Assistente Hospitalar Graduada de Anatomia Patológica do Centro Hospitalar Lisboa Central

### **Maria Antónia Saornil**

Diretora da Unidade de Oncologia Ocular, Hospital Clínico Universitário de Valladolid  
Professora de Oftalmologia da Universidade de Valladolid

### **Maria Araújo**

Assistente Hospitalar Graduada de Oftalmologia do Centro Hospitalar do Porto

### **Maria João Furtado**

Assistente Hospitalar de Oftalmologia do Centro Hospitalar do Porto

### **Maria João Quadrado**

Assistente Hospitalar Graduada de Oftalmologia do Centro Hospitalar e Universitário de Coimbra  
Faculdade de Medicina de Coimbra

### **Miguel Gomes**

Assistente Hospitalar de Oftalmologia do Centro Hospitalar do Porto

### **Nuno Alves**

Assistente Hospitalar de Oftalmologia do Centro Hospitalar Lisboa Central

### **Pedro Candelária**

Assistente Hospitalar Graduado de Oftalmologia do Centro Hospitalar Lisboa Central

### **Renato Ambrósio**

Diretor do Instituto de Olhos Renato Ambrósio, Rio de Janeiro, Brasil

### **Rui Proença**

Chefe de Serviço de Oftalmologia do Centro Hospitalar e Universitário de Coimbra  
Professor de Oftalmologia da Universidade de Coimbra

### **Serafim Gonçalves**

Assistente Hospitalar Graduado de Oftalmologia do Centro Hospitalar de Entre Douro e Vouga

### **Tiago Monteiro**

Assistente Hospitalar de Oftalmologia do Hospital de Braga

**Vasco Miranda**

Interno de Oftalmologia do Centro Hospitalar do Porto

**Vitor Maduro**

Assistente Hospitalar de Oftalmologia do Centro Hospitalar Lisboa Central

**Walter Rodrigues**

Assistente Hospitalar Graduado de Oftalmologia do Centro Hospitalar Lisboa Norte

# Índice

<b>Editorial I</b>	<b>09</b>
<b>Editorial II</b>	<b>11</b>
<b>01. Olho Seco</b>	<b>13</b>
<b>02. Lentes de Contacto e Superfície Ocular</b>	<b>47</b>
<b>03. Conjuntivites</b>	<b>81</b>
<b>04. Blefarites</b>	<b>101</b>
<b>05. Sistema Lacrimal. Considerações Anátomo-Funcionais e Terapêuticas</b>	<b>119</b>
<b>06. Infecções da Córnea</b>	<b>133</b>
<b>07. Pterigium: Patogénese e Abordagem Terapêutica</b>	<b>165</b>
<b>08. A Neovascularização Corneana. Novas Abordagens Terapêuticas</b>	<b>189</b>
<b>09. Técnicas de Imagem e Biomecânica da Córnea</b>	<b>201</b>
<b>10. Proliferação de Células Epiteliais Limbares</b>	<b>223</b>
<b>11. A Insuficiência Límbrica e os Transplantes de Limbo</b>	<b>239</b>
<b>12. Doenças dos Anexos Oculares: Simbléfaro, Triquíase, Entrópio e Ectrópio</b>	<b>263</b>
<b>13. Derivados Hemáticos no Tratamento das Doenças da Superfície Ocular Externa</b>	<b>279</b>
<b>14. Tatuagens corneanas</b>	<b>291</b>
<b>15. Episclerites</b>	<b>303</b>
<b>16. Tumores da Superfície Ocular Externa</b>	<b>311</b>



# Editorial I

“Superfície Ocular” – eis o tema escolhido pela direção da SPO para a monografia elaborada no biénio 2011-2012.

É a área da oftalmologia responsável por mais idas à consulta e a que, junto com algumas patologias associadas ao aumento da esperança de vida, mais cresceu nos últimos anos.

É um tema que interessa a todos.


Os estatutos da SPO “obrigam” cada Direção à elaboração de uma monografia. Um livro científico de grande qualidade, feito com rigor e grande empenho de todos. A “marca” SPO é um certificado de qualidade científica.

A escolha do Prof. Paulo Torres para coordenador da monografia era inevitável: por toda a sua já longa carreira dedicada a esta área, quer como Académico quer como Clínico. Dedicou-se a este projecto de “alma e coração” motivando um grupo de reputados oftalmologistas.

A Thea colaborou e empenhou-se na realização do livro.

Agradeço, em nome da SPO, a todos os que contribuíram para este magnífico trabalho.

Outubro de 2012



Manuela Carmona





## Editorial II


A integridade da superfície ocular e o seu relacionamento com o filme lacrimal, pálpebras e vias lacrimais são fundamentais para a visão e a sua qualidade ótica. Falar de superfície ocular na atualidade obriga à compreensão de toda uma panóplia de patologias que podem atingir esta unidade morfo-funcional. Com isto em mente, e com o apoio da Sociedade Portuguesa de Oftalmologia, nasceu a ideia de fazer esta monografia. Abordar a doença da superfície ocular obriga a conhecer o meio ambiente e o estilo de vida de cada um, tão importantes no olho seco e na blefarite, cada vez mais frequentes no mundo ocidental. As lentes de contacto, utilizadas por milhões de pessoas, podem originar alterações da superfície e contribuir para o aparecimento de infeções na conjuntiva e na córnea, estas últimas com elevada morbidade e risco de perda de visão. A patologia lacrimal e as alterações morfológicas das pálpebras são causas de perda de integridade da superfície. São aqui apresentadas as técnicas de imagem e de biomecânica que temos ao nosso alcance para diagnóstico da patologia da córnea. Não podia deixar que esta monografia não contemplasse as episclerites e os tumores da superfície ocular.

A abordagem terapêutica, que obriga a um olhar para toda a unidade morfo-funcional, sofreu nos últimos anos avanços significativos que importa dar a conhecer ou lembrar. Esta evolução ocorreu devido a um melhor conhecimento da fisiopatologia da doença da superfície ocular. O tratamento da neovascularização corneana, situação temível por todos nós, a aplicação de derivados hemáticos, a compreensão da fisiopatologia das células límbicas, como no pterígio, a sua utilização em transplantes, e as técnicas de tatuagem da córnea são aqui evidenciadas.

Esta monografia da SPO não pretende ser um tratado de Oftalmologia, mas antes uma compilação de temas importantes e atuais sobre superfície ocular. Com isto, espero que possa vir a ser um instrumento útil a todos os oftalmologistas na sua prática clínica.

Por último, quero agradecer a todos os colegas que contribuíram com o seu trabalho e à Thea, tornando possível a edição desta monografia. A todos o meu obrigado.

Outubro de 2012



Paulo Torres



# 01. Olho Seco



# Olho Seco

Vasco Miranda, Paulo Torres

## Definição

Segundo o *International Dry Eye Workshop (DEWS, 2007)*, Olho Seco define-se como uma doença multifatorial que afecta as lágrimas e a superfície ocular externa, originando sintomas de desconforto ocular, instabilidade do filme lacrimal e alteração da qualidade da visão. O Olho Seco é geralmente acompanhado por um aumento da osmolaridade do filme lacrimal e por inflamação crónica da superfície ocular<sup>1</sup>. A atual definição de Olho Seco é muito diferente do conceito inicial da doença que era caracterizada apenas por uma deficiência na produção e secreção lacrimal.

O Olho Seco é, atualmente, uma das queixas mais frequentes em consultas de rotina de Oftalmologia.

## Fisiologia do Filme Lacrimal

O filme lacrimal recobre a superfície ocular externa e é responsável pela lubrificação do epitélio corneano e conjuntival, proteção contra diferentes agressões externas, nomeadamente agentes infecciosos, trauma e meios ambientes envolventes em associação com outras estruturas do olho, e pela manutenção de uma superfície ótica regular. O filme lacrimal foi inicialmente descrito como sendo composto por três camadas distintas: uma fina camada superficial lipídica, uma intermédia aquosa e uma interna mucosa<sup>2</sup>. No entanto, mais recentemente tem sido sugerido que as camadas aquosa e mucosa estão na realidade misturadas, formando um verdadeiro gel hidratado, mucogel, em que a concentração de mucinas é progressivamente maior quando se avança para a parte mais interna do filme lacrimal, junto às microvilosidades epiteliais<sup>3</sup>. No entanto, por uma questão de simplicidade didática, a camada aquosa e de mucina são descritas separadamente.

A camada lipídica, a mais superficial do filme lacrimal, é bastante mais complexa do que inicialmente se pensava. O seu estrato mais superficial é constituído por lipídeos hidrofóbicos ou não polares que impedem a evaporação da lágrima. O estrato subjacente atua como surfactante e está diretamente relacionado com o mucogel e unido a este por uma série de lipocalinas. É constituído por lipídeos hidrofílicos ou polares, nomeadamente esfingomiéline, fosfatidilcolina e fosfatidiletanolamina. A camada lipídica da lágrima apresenta múltiplas funções como diminuição da evaporação da camada aquosa subjacente, proteção da superfície ocular, atividade antibacteriana e, por fim, formação de uma superfície ótica perfeita e regular<sup>5,6</sup>. A secreção lipídica é produzida pelas glândulas de Meibomius, cujos orifícios de drenagem estão presentes nas margens palpebrais. É um processo contínuo, ocorrendo durante as 24 horas do dia e é controlado por vários estímulos neuronais, hormonais e vasculares e coadjuvado pela ação mecânica e espontânea do pestanejo<sup>7</sup>. Uma das principais causas de Olho Seco decorre do aumento da evaporação da lágrima por diminuição ou ausência total da camada lipídica que surge no contexto da disfunção das glândulas de Meibomius (DGM).

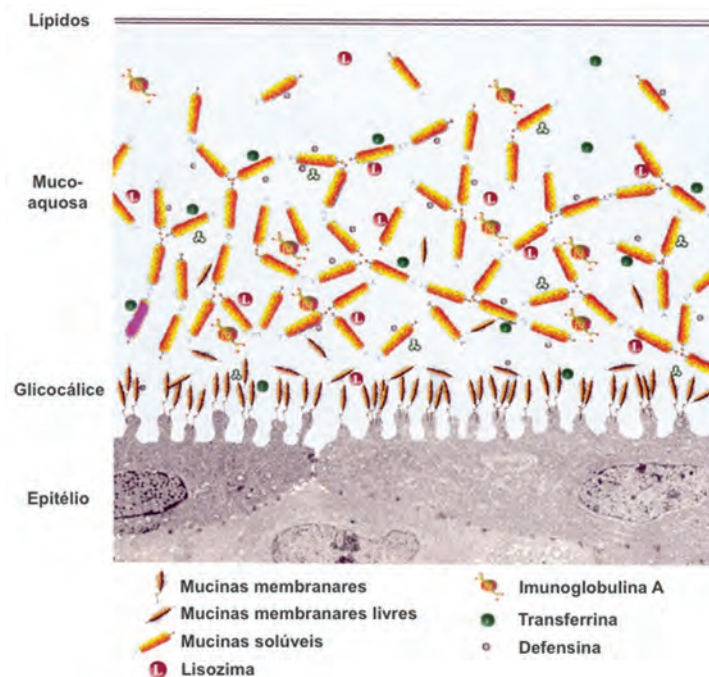


Figura 1. O filme lacrimal normal e as suas camadas  
Adaptado de: Gipson IK et al (2003)<sup>4</sup>

A camada aquosa produzida pelas glândulas lacrimais é composta por cerca de 60 proteínas diferentes, electrólitos e água<sup>8,9</sup>. A lisozima, a proteína mais alcalina e em mais alta concentração (20-40%) na lágrima, e a lactoferrina são enzimas glicolíticas com propriedades antibacterianas e antioxidantes, capazes de degradarem as paredes celulares bacterianas. Estão presentes vários fatores de crescimento como o fator de crescimento epidérmico (Epidermal Growth Factor, EGF), fundamental para a manutenção e reparação celular da superfície ocular, e o fator de crescimento e transformação  $\beta$  (Transforming Growth Factor  $\beta$ , TGF $\beta$ ), com propriedades anti-inflamatórias. A vitamina A evita a metaplasia escamosa e potencia a diferenciação celular, enquanto a vitamina C exibe ações antioxidantes. Outras proteínas, como a albumina, a transferrina, e as imunoglobulinas A (IgA), M (IgM) e G (IgG) contribuem, como todas as outras, para os mecanismos de estabilidade e de defesa da superfície ocular<sup>10</sup>. Estão também presentes uma série de iões muito importantes, nomeadamente potássio, cálcio e o bicarbonato (tampão).

A camada mucínica, a mais interna do filme lacrimal, como o nome indica é constituída essencialmente por mucinas. Atualmente são conhecidos 21 genes diferentes de mucinas, as MUC 1 a 19 e as 3A, 3B, 5AC e 5B. No olho estão descritas as MUC 1, 2, 4, 5AC, 7, 13, 15, 16 e 17 na conjuntiva e as MUC 1, 4 e 16 na córnea. As produzidas pelas células caliciformes da conjuntiva são as MUC 2 e 5AC. Sabe-se que estas células têm receptores purinérgicos, os P2Y2, que quando estimulados induzem o aumento da produção das mucinas<sup>11,12</sup>. As mucinas transmembranares, as MUC 1, 4, 13, 15, 16 e 17, funcionam como proteínas de limpeza de detritos e de patogéneos. Estas favorecem a retenção de líquidos devido à sua natureza hidrófila e, concomitantemente, apresentam propriedades antibacterianas que impedem a adesão e a entrada de patogéneos para o epitélio corneano<sup>11</sup>. A camada mucínica também contém lipocalinas que reduzem a tensão de superfície da lágrima, estabilizando-a e permitindo a sua dispersão por toda a superfície ocular.

A mucina, produzida nas células goblet da conjuntiva, é responsável pela criação de uma superfície ocular bem lubrificada, permitindo ao epitélio dos bordos palpebrais deslizar sobre o epitélio corneano e conjuntival sem atritos significativos<sup>12</sup>. A deficiência de mucina pode originar a formação de precipitados na superfície ocular, característicos filamentos mucosos visíveis em alguns doentes com Olho Seco.

## Patofisiologia do Síndrome de Olho Seco

O Olho Seco resulta da disfunção da Unidade Funcional Lacrimal (UFL). A UFL é um sistema integrado constituído por glândulas lacrimais (principal e acessórias), epitélio corneano e conjuntival, pálpebras e glândulas de Meibomius e a inervação sensitiva, autonómica e motora que interligam entre si os vários componentes<sup>13,14</sup>.

A inervação da UFL tem um componente parassimpático, simpático, sensitivo (V par craneano) e motor (VII par craneano) que controla a produção e manutenção do filme lacrimal em resposta, de uma forma coordenada, aos vários estímulos ambientais, hormonais e neurológicas. É responsável pela preservação da integridade do filme lacrimal, da transparência da córnea e, subsequentemente, da qualidade da imagem projetada na retina<sup>16</sup>. Um dos aspectos mais importantes da UFL é o papel da inervação sensitiva da superfície ocular na produção basal da lágrima<sup>16</sup>. A inervação sensitiva da mucosa nasal também influencia este mecanismo<sup>17</sup>.

A disfunção de um componente da UFL pode originar um filme lacrimal instável, quer por diminuição da produção da lágrima, quer por alteração da sua composição. As lesões da superfície ocular, causadas por agressões osmóticas, inflamatórias e ou mecânicas, são responsáveis pela estimulação reflexa da glândula lacrimal. É esta atividade trigeminal reflexa que é responsável pelo aparecimento de mecanismos compensatórios de defesa como sejam o aumento da frequência do pestanejo e lacrimejo. Este último é uma queixa frequente e é, na maioria das vezes, muito mal percebida pelos doentes com Olho Seco.

Na disfunção crónica da UFL, surge uma dessensibilização corneana que compromete a resposta reflexa e agrava a instabilidade do filme lacrimal, aumentando a inflamação da superfície ocular. A alteração da UFL é considerada como sendo uma das principais responsáveis pelo desenvolvimento de doença ocular no Olho Seco<sup>1</sup>.

Existem dois importantes mecanismos envolvidos no início, na amplificação e na alteração do padrão do Olho Seco ao longo do tempo: a hiperosmolaridade lacrimal e a instabilidade do filme lacrimal.

## Hiperosmolaridade Lacrimal

A hiperosmolaridade lacrimal é a principal responsável pelas lesões inflamatórias que originam as queixas referidas pelos doentes, assim como pelo aparecimento dos mecanismos compensatórios no Olho Seco. Trata-se de um fenómeno que está presente em todos os tipos de Olho Seco. A hiperosmolaridade lacrimal resulta da alteração da camada aquosa, quer em situações de diminuição da produção de lágrima, quer em situações de evaporação excessiva ou na combinação de ambas. A osmolaridade normal ronda os 290–320 mOsm/litro. Habitualmente, o Olho Seco ocorre acima dos 320 - 330 mOsm/litro.

A hiperosmolaridade provoca desidratação celular e lesão das paredes do epitélio da superfície, ativando uma cascata de eventos que termina com a produção e estimulação de mediadores pró-inflamatórios, tais como interleuquinas IL-1 $\alpha$ , IL-6, IL-8 e fator de necrose tumoral  $\alpha$  (Tumor Necrosis Factor  $\alpha$ , TNF- $\alpha$ ) e, múltiplas metaloproteinases (MMPs), como elastase e colagenase que provocam a rotura das uniões celulares. Vários estudos mostraram o aumento da expressão dos marcadores inflamatórios HLA-DR, ICAM-I e proteínas de lesão<sup>18,19</sup>, enquanto a produção de EGF está diminuída, originando menor capacidade de reparação das células epiteliais da superfície. A inflamação crónica induz apoptose das células epiteliais, incluindo as células goblet produtoras de mucina. A perda progressiva destas células está presente em todas as formas de Olho Seco<sup>20</sup>. Embora inicialmente ocorra uma hipersecreção lacrimal reflexa, esta não consegue compensar devidamente a hiperosmolaridade do filme lacrimal.

A hiperosmolaridade do filme lacrimal também origina inflamação neurogénea nas terminações nervosas com aumento da substância P e do peptídeo relacionado com o gene da calcitonina. Estes provocam vasodilatação com extravasão de mediadores plasmáticos, induzindo olho vermelho sintomático.

O aclaramento lacrimal é um processo complexo de limpeza da lágrima e que resulta do equilíbrio entre a sua produção e renovação por um lado, e a drenagem nasolacrimal, evaporação e a sua absorção conjuntival por outro. O aclaramento ocorre principalmente pelo movimento das pálpebras, ou seja, aquando do pestanejo a lágrima é deslocada para o canto interno e depois, por um efeito de sucção do saco lacrimal, é encaminhada para os canais lacrimais. Um aclaramento deficiente por alteração do pestanejo ou das vias que levam ao desaparecimento da lágrima, origina hiperosmolaridade com maior tempo de exposição dos constituintes do filme lacrimal na superfície ocular. Enquanto, através da drenagem nasolacrimal, desaparecem todos os constituintes da lágrima, na evaporação só a fase aquosa é dissipada. Isto, como mais à frente é explicado, conduz a um processo inflamatório crónico com agravamento do Olho Seco.

## Instabilidade do Filme Lacrimal

A instabilidade do filme lacrimal é o mecanismo fisiopatológico mais importante em algumas formas de Olho Seco, não havendo relação, pelo menos nas fases iniciais, com as variações da osmolaridade lacrimal. Esta instabilidade é demonstrada pela diminuição do tempo de rotura do filme lacrimal (TRFL) na superfície ocular durante o intervalo entre pestanejos. A instabilidade do filme lacrimal, mesmo que discreta, pode ser suficiente para produzir sintomas de Olho Seco<sup>21</sup>. Predispõe ao aparecimento de lesões principalmente na área da fenda palpebral, devido à excessiva desidratação celular que origina necrose celular com descamação da camada mais superficial, diminuição das células goblet da conjuntiva com alteração das mucinas e glicocalice. A instabilidade do filme lacrimal por um lado, e a disfunção das células goblet conjuntivais por outro, criam um ciclo vicioso com agravamento progressivo deste processo até ao Olho Seco grave. A hiperosmolaridade do filme lacrimal, quando presente, contribui para a deterioração do quadro clínico.

A instabilidade do filme lacrimal ocorre também em situações de doença da superfície ocular, como a xerofthalmia e a conjuntivite crónica alérgica, e como consequência dos efeitos secundários da medicação tópica. Como resultado, alterações celulares e da camada mucínica podem ser observadas. Na deficiência da vitamina A, a instabilidade da lágrima advém da diminuição das células goblet e mucinas, e do aparecimento de formas de queratinização<sup>22</sup>. O mecanismo de hipersensibilidade tipo I mediado pela IgE na conjuntivite alérgica e os mecanismos de hipersensibilidade tipo I e celular tipo IV na queratoconjuntivite vernal são os



responsáveis pela libertação de mediadores pró-inflamatórios em resposta aos vários estímulos alérgicos, originando as alterações acima mencionadas<sup>1</sup>. A medicação tópica e, em particular, os seus conservantes como o cloreto de benzalcónio (BAC) originam, como efeitos secundários, um aumento da expressão dos marcadores inflamatórios na superfície ocular, levando à lesão epitelial, morte celular por apoptose e diminuição da densidade de células goblet<sup>23</sup>.

## Etioptogenia

As principais causas de Olho Seco podem ser divididas em dois grandes subgrupos: Olho Seco Aquoso-Deficiente (OSAD) e Olho Seco Evaporativo (OSE).

No OSAD ocorre primariamente uma alteração da produção da lágrima e pode ser dividido em Olho Seco associado ou não ao Síndrome de Sjögren. O OSE pode ser provocado por causas intrínsecas à UFL, como as relacionadas com patologias das pálpebras e da superfície ocular ou por causas extrínsecas, nomeadamente as relacionadas com o meio ambiente. De realçar, no entanto, que estas causas não são mutuamente exclusivas e que duas ou mais causas diferentes podem coexistir. A Tabela 1 contém uma lista sumária das causas de Olho Seco.

Tabela 1. Olho Seco	
Aquoso-Deficiente (OSAD)	Evaporativo (OSE)
<p><b>Associado a Síndrome de Sjögren (SS)</b></p> <p>Primário</p> <p>Secundário</p>	<p><b>Intrínseco</b></p> <p>Disfunção das glândulas de Meibomius</p> <p>Patologia da fenda interpalpebral</p> <p>Alteração da frequência do pestanejo</p> <p>Doenças da superfície ocular</p>
<p><b>Não associado a SS (NSS)</b></p> <p>Deficiência lacrimal</p> <p>Obstrução dos ductos das glândulas lacrimais</p> <p>Hiposecreção reflexa</p> <p>latrogenia medicamentosa sistémica</p>	<p><b>Extrínseco</b></p> <p>Deficiência de vitamina A</p> <p>Conservantes de colírios tópicos</p> <p>Uso de lentes de contacto</p> <p>Meio ambiente</p>

Tabela 1. Olho Seco

## Olho Seco Aquoso-Deficiente (OSAD)

### OSAD Associado a Síndrome de Sjögren (SS)

O Síndrome de Sjögren é uma exocrinopatia que atinge as glândulas salivares e lacrimais, entre outros órgãos. No olho, a sua principal característica é a infiltração tecidual das glândulas lacrimais por células T ativadas que originam a destruição dos ácinos e dos ductos e, por conseguinte, provocam uma diminuição ou ausência total de secreção lacrimal. Nestes doentes existe uma grande quantidade de anticorpos séricos contra os recetores da acetilcolina M3. Estes recetores também se encontram na glândula lacrimal e quando bloqueados a estimulação nervosa da produção de lágrima é suprimida.

O Olho Seco está presente nas duas formas de SS: primário e secundário. O SS primário é caracterizado pela presença de OSAD associado a autoanticorpos séricos, xerostomia com diminuição objetiva da secreção salivar e por uma biopsia sugestiva das glândulas salivares menor<sup>24</sup>. O SS secundário consiste na associação das particularidades do SS primário a doença autoimune sistémica, nomeadamente artrite reumatóide (causa mais comum), lupus sistémico eritematoso, poliarterite nodosa, granulomatose de Wegener, cirrose biliar primária e outras doenças do tecido conectivo<sup>25</sup>. Os níveis reduzidos de androgénios, conhecidos por terem propriedades pró-inflamatórias, a exposição direta do olho a determinados meios ambientes (poluição), a infeção vírica das glândulas lacrimais e o défice nutricional de omega-3 e outros ácidos gordos insaturados são considerados, no SS, factores de risco importantes para o desenvolvimento de lesões nas glândulas lacrimais<sup>26,27</sup>.

### OSAD não Associado a Síndrome de Sjögren (NSS)

O OSAD não associado a Síndrome de Sjögren (NSS) é aquele em que a disfunção lacrimal encontrada não está associada às características autoimunes sistémicas do SS e que foram previamente excluídas pela história clínica e exames laboratoriais. A forma mais comum de OSAD é o Olho Seco associado à idade (OSAI). Contudo, existem muitas outras causas possíveis de OSAD como a infiltração da glândula lacrimal secundária a patologias sistémicas, obstrução dos ductos das glândulas lacrimais, hiposecreção lacrimal reflexa, entre outras. Uma lista completa destas etiologias pode ser encontrada na tabela 2, embora apenas as formas consideradas mais importantes sejam realçadas abaixo.

Tabela 2. Patologias Associadas a OSAD NSS	
<p><b>Deficiências primárias das glândulas lacrimais</b></p> <p>Olho Seco relacionado com a idade</p> <p>Alacrimia congénita</p> <p>Disautonomia familiar</p>	<p><b>Obstrução ductal das glândulas lacrimais</b></p> <p>Tracoma</p> <p>Penfigóide ocular cicatricial</p> <p>Eritema multiforme</p> <p>Queimaduras químicas e térmicas</p>
<p><b>Deficiências secundárias das glândulas lacrimais</b></p> <p>Infiltração da glândula lacrimal</p> <p style="padding-left: 40px;">Sarcoidose</p> <p style="padding-left: 40px;">Linfoma</p> <p style="padding-left: 40px;">Infeção por VIH / SIDA</p> <p style="padding-left: 40px;">Doença enxerto versus hospedeiro</p> <p>Ablação da glândula lacrimal</p> <p>Deservação da glândula lacrimal</p>	<p><b>Hiposecreção reflexa</b></p> <p>Defeito aferente</p> <p style="padding-left: 40px;">Uso de lentes de contacto</p> <p style="padding-left: 40px;">Diabetes mellitus</p> <p style="padding-left: 40px;">Queratite neurotrófica</p> <p>Defeito eferente</p> <p style="padding-left: 40px;">Lesão do VII par</p> <p style="padding-left: 40px;">Neuromatose múltipla</p> <p style="padding-left: 40px;">Medicação sistémica</p>

Tabela 2. Patologias Associadas a OSAD NSS

## Deficiências Primárias das Glândulas Lacrimais

### Olho Seco Associado à Idade (OSAI)

É a causa de Olho Seco mais frequentemente encontrada na clínica. Contudo, ainda não está bem esclarecido se a dinâmica lacrimal é de facto alterada com a idade na população normal<sup>28</sup>.

Existem estudos com resultados contraditórios quanto ao efeito da idade na evaporação, volume, fluxo e osmolaridade da lágrima<sup>29-32</sup>. No entanto, tem vindo a ser demonstrado que com o envelhecimento há um aumento da patologia da glândula lacrimal. As alterações encontradas incluem fibrose periductal, fibrose interacinar, perda de vasos periductais e atrofia das células acinares. Em associação, ocorre uma infiltração focal de linfócitos B e T e que pode estar na base das reações de fibrose<sup>33</sup>. Demonstrou-se também que esta infiltração linfocitária pode estender-se a toda a superfície ocular. Estes pacientes apresentam também uma maior expressão de

citoquinas pro-inflamatórias, mormente IL-1 $\beta$ , IL-6 e TNF- $\alpha$ , produzidas pelos linfócitos, pelas células epiteliais acinares da glândula lacrimal e pelas células conjuntivais. As citoquinas, para além de provocarem olho vermelho sintomático, apresentam uma atividade inibidora do nervo lacrimal, ramo do VII par craneano, não permitindo que a glândula lacrimal seja estimulada. Mais ainda, induzem a conversão de androgénios em estrogénios na glândula lacrimal. Tudo isto é importante para o agravamento das lesões no Olho Seco.

## Deficiências Secundárias das Glândulas Lacrimais

### Infiltração da Glândula Lacrimal

A secreção lacrimal pode ficar comprometida devido à infiltração inflamatória das glândulas lacrimais que ocorre em patologias como sarcoidose, linfoma, infeção por VIH / SIDA e doença do enxerto versus hospedeiro.

### Obstrução dos Ductos das Glândulas Lacrimais

A obstrução dos ductos das glândulas lacrimais pode ser causada por qualquer forma de conjuntivite cicatricial. As principais causas de obstrução ductal incluem tracoma, queimaduras químicas ou térmicas e doenças inflamatórias cicatriciais da superfície ocular como penfigóide ocular e eritema multiforme. Não é incomum a simultaneidade da obstrução inflamatória e ou cicatricial das glândulas de Meibomius.

### Hiposecreção Reflexa por Defeito Aferente

A secreção lacrimal basal durante a vigília é, em grande parte, o resultado da estimulação dos ramos do nervo trigémeo que inervam a superfície ocular externa e as vias nasolacrimais. Qualquer alteração na estimulação sensitiva pode favorecer a ocorrência de Olho Seco de duas formas distintas: diminuição da produção lacrimal reflexa e redução da frequência do pestanejo que, conseqüentemente, origina um aumento da perda lacrimal por evaporação<sup>34</sup>. Demonstrou-se que a aplicação tópica de propracáina diminui em 30% a frequência do pestanejo e o volume da produção lacrimal em 60-75%<sup>35</sup>.

A hiposecreção reflexa por defeito aferente está frequentemente associada ao uso prolongado de lentes de contacto e a patologias como a diabetes mellitus. Uma diminuição marcada ou ausência da inervação sensitiva como acontece na infeção herpética querática, na secção ou compressão do nervo trigémeo e em outras neuropatias, como a polineuropatia amiloidótica familiar do tipo I (PAF), provoca uma redução acentuada da secreção lacrimal reflexa<sup>36</sup> e da frequência do pestanejo. Em casos extremos, podemos encontrar úlceras corneanas neurotróficas e, por vezes, perfuração ocular<sup>37</sup>.

### Hiposecreção Reflexa por Defeito Eferente

Este mecanismo está associado à lesão central do VII par craneano e à neuromatose múltipla. Pode ser também consequência dos efeitos laterais de múltiplos fármacos sistémicos (anti-histamínicos, bloqueadores beta, anti-espasmódicos, diuréticos, entre outros).

## Olho Seco Evaporativo (OSE)

O OSE resulta de uma perda aquosa excessiva a partir da superfície ocular na presença de uma função lacrimal normal. As suas causas têm sido descritas como intrínsecas, quando são resultantes de uma doença ocular que afeta a anatomia e a função da UFL, ou extrínsecas, quando a doença da superfície ocular resulta de causas externas. A fronteira entre ambas é geralmente muito ténue.

### Causas Intrínsecas

#### Disfunção das Glândulas de Meibomius

A DGM é a causa mais comum de OSE<sup>38</sup>. Pode ser primária ou secundária, simples ou cicatricial. Na DGM simples, os orifícios dos ductos glandulares permanecem localizados na pele da margem palpebral, anteriores à linha de Marx na junção mucocutânea. Na DGM cicatricial, a junção mucocutânea avança anteriormente e os orifícios desviam-se posteriormente para a mucosa tarsal. Consequentemente, a distribuição lipídica na superfície da lágrima fica alterada, originando instabilidade e aumento da evaporação do filme lacrimal. As suas causas e as doenças associadas serão analisadas em capítulo próprio.

#### Alterações Hormonais

Várias formas de alterações hormonais são evidenciadas na literatura como sendo causas de Olho Seco. A glândula lacrimal e as glândulas de Meibomius têm nas suas células receptores estrogénicos e androgénicos. Foi constatado que as mulheres pós-menopausa apresentam mais Olho Seco o que aponta para uma possível implicação da falta de estrogénios nesta doença. As mulheres que se encontram em terapia de substituição ou em contraceção apresentam também Olho Seco. Aqui o aporte de estrogénios exógenos vai diminuir a produção dos estrogénios endógenos e dos androgénios por bloqueio hipotalâmico. Para além disto, quando se fornecem grandes quantidades de estrogénios exógenos orais ocorre a produção, no fígado, de proteínas transportadoras de hormonas sexuais, que se ligam de uma forma indiferenciada aos estrogénios, androgénios e progesterona. Há por isso uma menor biodisponibilidade das formas livres ativas destas hormonas.

Os androgénios podem diminuir a atividade imunológica na glândula lacrimal através da produção de TGF-1 $\beta$ , citocina com propriedades anti-inflamatórias, e através da diminuição da expressão de IL-1 e TNF- $\alpha$ . Os androgénios também são capazes de induzir efeitos tróficos sobre as células acinares da glândula lacrimal e de inibir a apoptose. A insuficiência androgénica não causa, por si só, Olho Seco mas estimula o processo inflamatório que decorre no Olho Seco.

#### Patologias da Fenda Interpalpebral

Patologias como cranioestenose, proptose, miopia elevada, má aposição das pálpebras e deformação palpebral associam-se a uma maior exposição da superfície ocular externa e, por isso, a uma maior frequência de OSE. As deformações das pálpebras, ao não permitirem uma adequada aposição das mesmas, uma estreita relação com o globo ocular e uma perfeita libertação e distribuição dos lipídeos na superfície ocular externa, prejudicam a renovação e a homogeneidade da lágrima com aumento da sua evaporação.

## Diminuição da Frequência do Pestanejo

A diminuição da frequência do pestanejo ocorre fisiologicamente durante a realização de tarefas de concentração (leitura, trabalho com computadores e microscópios)<sup>39,40</sup> e, de uma forma patológica em determinadas doenças neurológicas (Doença de Parkinson, PAF)<sup>41</sup>. No entanto, o Olho Seco associado à Doença de Parkinson parece ser multifactorial, isto é, além da diminuição da frequência do pestanejo está descrita uma forte associação com a DGM<sup>42</sup>, diminuição dos níveis de androgénios circulantes<sup>43</sup>, e disautonomia com atingimento dos gânglios parassimpáticos e simpáticos<sup>44</sup>.

## Causas Extrínsecas

### Medicação Tópica e Doenças da Superfície Ocular Externa

As principais causas extrínsecas de OSE são os efeitos secundários da medicação tópica, uso abusivo de anestésicos tópicos e colírios com conservantes, e doença da superfície ocular como acontece na deficiência de vitamina A.

Os conservantes constituem a principal causa extrínseca de OSE com doença da superfície ocular. O BAC é, ainda hoje, o conservante mais utilizado. Induz inflamação crónica, alteração das células epiteliais, desde a simples queratite pontuada até à metaplasia escamosa com queratinização, e pode originar reações de toxicidade e de alergia. É responsável pela diminuição da lubrificação da superfície ocular e do TRFL, hiperosmolaridade lacrimal e pelo aparecimento de queixas de Olho Seco, desde o desconforto ocular até à dor forte. As alterações acima descritas são particularmente evidentes nos doentes com glaucoma e em tratamento crónico com antihipertensores com conservantes<sup>45</sup>.

A anestesia tópica pode provocar Olho Seco de duas formas distintas. Por um lado, diminui a secreção lacrimal ao reduzir o estímulo sensorial da glândula lacrimal (OSAD); por outro, limita a frequência do pestanejo, facilitando a evaporação do filme lacrimal (OSE). O seu uso crónico pode causar queratite neurotrófica e, em situações extremas, perfuração corneana.

### Uso Crónico de Lentes de Contacto

A maioria dos portadores de lentes de contacto (LC) relatam quase sempre, ao fim de alguns anos de uso prolongado, queixas de Olho Seco. Os materiais, o tipo e o diâmetro das lentes estão implicados no grau de severidade das referidas queixas, como também os meios ambientes pessoais e profissionais a que os portadores de LC estão sujeitos.

Há na literatura múltiplos questionários<sup>46-49</sup> disponíveis para identificação de sintomas de Olho Seco em portadores de LC. Destes, cerca de 50% (40% homens, 60% mulheres) reportaram sintomas de Olho Seco. Estes sintomas são 12 vezes mais frequentes em portadores de LC do que em indivíduos emétopes saudáveis<sup>50</sup>. Nos portadores de LC está descrita uma diminuição da espessura da camada lipídica do filme lacrimal e do TRFL, e aumento da evaporação da lágrima. Assim, o uso crónico de LC está diretamente relacionado com o aparecimento de OSE.

### Conjuntivite Alérgica

Existem múltiplas formas de conjuntivite alérgica mas o mecanismo que origina o aparecimento do OSE é comum a todas elas: a exposição da superfície ocular aos diferentes antígenos inicia a desgranulação dos mastócitos com libertação de vários mediadores pró-inflamatórios, responsáveis, entre outras queixas, pelo prurido e hiperemia conjuntival. Subsequentemente,

ocorre diminuição da densidade das células goblet e das mucinas e, lesão celular superficial, originando a típica queratoconjuntivite pontuada<sup>51</sup>. Esta desencadeia instabilidade do filme lacrimal, sintomas de desconforto e estimulação reflexa da glândula lacrimal. Na fase crónica da doença alérgica a DGM pode coexistir, exacerbando a lesão celular ao interferir na camada lipídica do filme lacrimal. O edema palpebral pode levar a uma deficiente aposição das pálpebras e distribuição da lágrima pela superfície. Estes múltiplos mecanismos fisiopatológicos podem perpetuar o Olho Seco num ciclo vicioso.

## Epidemiologia

Tendo por base os vários estudos realizados sobre Olho Seco, principalmente o Women's Health Study (WHS)<sup>52</sup> e o Physician's Health Study (PHS)<sup>53</sup>, foi estimado que 3,23 milhões de mulheres e 1,68 milhões de homens, totalizando 4,91 milhões de americanos com idade igual ou superior a 50 anos, têm Olho Seco. Pensa-se que dezenas de milhões de indivíduos apresentam sintomas menos graves, relatados apenas em situações esporádicas quando em contacto com factores adversos, nomeadamente ambientes de baixa humidade, trabalho com monitores e ou uso de LC. Estes estudos sugerem também que a prevalência na população hispânica e asiática é superior à da caucasiana.

O impacto do Olho Seco na Saúde Pública é grande devido à sua elevada prevalência, principalmente nos países mais industrializados. Terá tendência a aumentar com o envelhecimento progressivo das populações e com a mudança do estilo de vida dos indivíduos gerada pela utilização de monitores e de meios ambientes artificiais. Por este motivo é hoje bastante frequente o diagnóstico de Olho Seco em crianças, o que não acontecia até uma década atrás<sup>54</sup>.

Existem poucos dados sobre o impacto económico direto e indireto do Olho Seco. Os custos diretos incluem os custos resultantes da utilização dos sistemas de saúde, nomeadamente consultas, medicamentos e terapêuticas alternativas. Os custos indiretos estão relacionados com a perda da produtividade, alteração do meio ambiente, mudança do tipo de trabalho e o absentismo laboral. Adicionalmente, existem custos não quantificáveis do impacto do Olho Seco nas atividades de lazer, físicas ou sociais e, de uma forma geral, na qualidade de vida do indivíduo<sup>55</sup>.

## Diagnóstico

Atualmente, todas as definições de Olho Seco englobam todos os sintomas oculares referidos pelos doentes. No entanto, é do conhecimento geral a existência de indivíduos assintomáticos que apresentam ao exame sinais clínicos característicos de Olho Seco e, por conseguinte, merecedores também deste diagnóstico.

Desconforto ocular e palpebral, hiperemia conjuntival, ardência, prurido, queimor, sensação de corpo estranho, lacrimação reflexa, epífora, fotofobia e visão turva são queixas comuns em doentes com Olho Seco. Estas tendem a ser exacerbadas em ambientes agressivos (vento, poeiras, fumos, secura, ar condicionado) ou em situações de leitura e uso prolongado de monitores. Os sinais característicos de Olho Seco incluem queratite epitelial pontuada (Fig. 2), diminuição do menisco lacrimal e do TRFL, filamentos mucosos corneanos, detritos no filme lacrimal, conjuntivocalásia, irregularidade da superfície corneana e, em casos graves, úlceras da córnea, neovascularização e perfuração corneana.



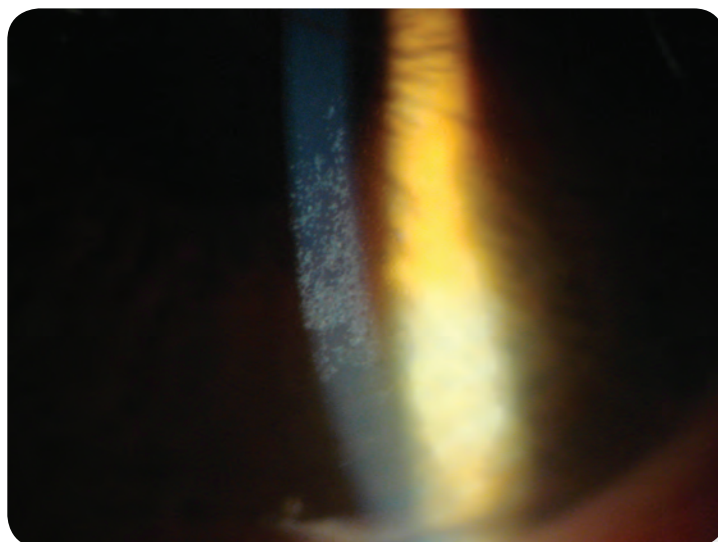


Figura 2. Queratite epitelial pontuada no Olho Seco

A conjuntivocalásia, quando presente, é considerada pelos autores como um dos sinais mais importantes para o diagnóstico de Olho Seco, mesmo em doentes com poucas ou nenhuma queixas. Trata-se de uma conjuntiva redundante, em que uma ou mais pregas são geralmente visualizadas junto ao bordo palpebral inferior (Fig. 3).

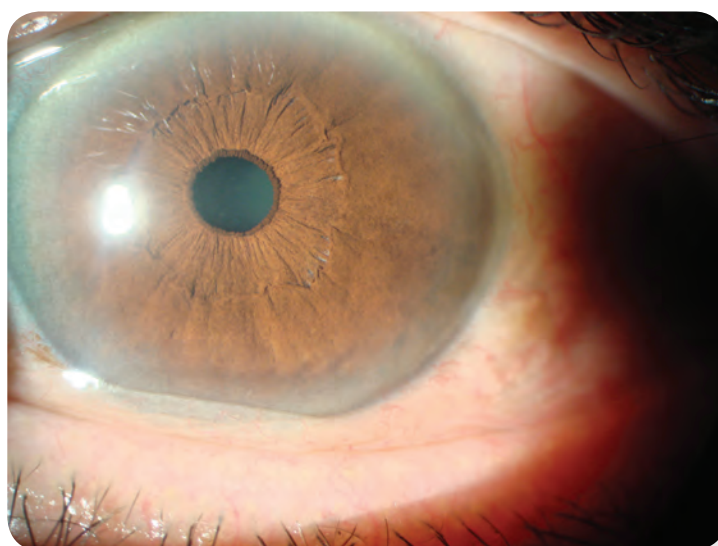


Figura 3. Conjuntivocalásia, sinal importante de Olho Seco

A epífora, contradição com o termo de Olho Seco é, por vezes, subvalorizada pelo médico e muito mal compreendida pela maioria dos doentes. Ocorre em situações de estimulação reflexa intensa da glândula lacrimal, pestanejo fraco ou ausente, pouca tensão palpebral, ausência de sucção do saco lacrimal e, laxidez da pálpebra inferior com ectropion e lagoftalmia nos doentes mais idosos.

O diagnóstico de Olho Seco é baseado na história clínica, na presença de vários sinais e em exames complementares de diagnóstico positivos. Por vezes, torna-se difícil por falta de



correlação entre os sinais e sintomas do doente por um lado e os exames complementares de diagnóstico por outro. Noutros casos, os doentes podem não manifestar sintomas ou os sinais podem não ser evidentes ao exame. Ainda não há consenso sobre quais os sinais, sintomas e exames complementares que permitem estabelecer corretamente o diagnóstico de Olho Seco.

## Exames Complementares de Diagnóstico

Apesar da grande variedade de exames complementares de diagnóstico, nenhum, quando utilizado isoladamente, é eficiente ao ponto de conseguir distinguir doentes com ou sem Olho Seco. Alguns dos exames só estão disponíveis em centros de investigação. A tabela 3 mostra os exames complementares que podem ser utilizados. Contudo, só os que estão acessíveis na consulta não específica são abordados mais abaixo.

<b>Tabela 3. Exames Complementares de Diagnóstico de Olho Seco</b>	
<b>História Clínica</b>  Questionário de sintomas	<b>Avaliação da estabilidade do filme lacrimal</b>  Tempo de rotura do filme lacrimal (TRFL)
<b>Avaliação da secreção lacrimal</b>  Schirmer I com e sem anestesia  Schirmer II  Teste do Vermelho Fenol  Meniscometria	<b>Avaliação da superfície ocular</b>  Uso de corantes  Fluoresceína  Rosa de Bengala  Verde de Lissamina
<b>Avaliação da osmolaridade do filme lacrimal</b>  Teste de osmolaridade por amostragem	<b>Avaliação da renovação do filme lacrimal</b>  Fluorometria
<b>Avaliação da camada lipídica</b>  Interferometria  Meibometria  Meibografia	<b>Avaliação da taxa de evaporação</b>  Evaporometria

### Questionário de Sintomas

O uso de questionários pode ser útil na deteção de doentes que desconheciam ter Olho Seco, na avaliação da gravidade da doença, efeitos terapêuticos e colaterais da medicação tópica e o impacto na qualidade de vida. Existem múltiplos questionários validados disponíveis na Pubmed<sup>46,52,56-61</sup>. Contudo, a sua interpretação pode ser difícil pela subjetividade das respostas dadas e, por vezes, pela dificuldade dos doentes em conseguirem graduar, numa escala numérica, os seus próprios sintomas. Assim, estes questionários são principalmente utilizados em ensaios clínicos.

### Tempo de Rotura do Filme Lacrimal

A medição do TRFL consiste na aplicação de um volume de fluoresceína no fundo de saco conjuntival inferior, seguido de vários pestanejos rápidos para a fazer dispersar por toda a superfície ocular. É depois utilizada a luz azul cobalto para a observação da rotura do filme lacrimal (Fig. 4). Atualmente, valores de TRFL inferiores a dez segundos são considerados como sendo patológicos<sup>62</sup>. Quanto menor for este valor, menor a sensibilidade e maior a especificidade do teste na deteção do Olho Seco.

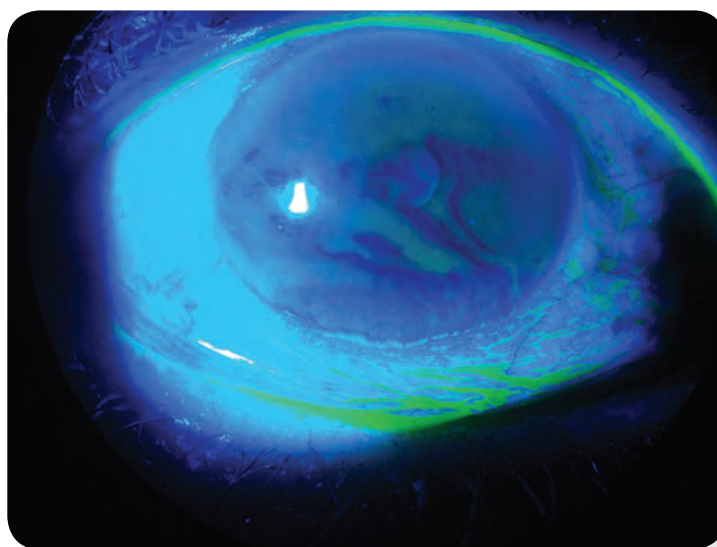


Figura 4. Rotura do filme lacrimal evidenciada pela fluoresceína

Para os autores trata-se de um teste simples, rápido e, pelo facto de avaliar mais a qualidade da lágrima é um dos mais eficazes na deteção e diagnóstico de Olho Seco.

### Teste de Schirmer

O teste de Schirmer I sem anestesia consiste na aplicação de uma fina tira de papel de filtro (5x35 mm) normalizado no fundo de saco conjuntival inferior na junção do terço médio com o terço lateral da pálpebra inferior. Os olhos devem permanecer encerrados durante cinco minutos e o comprimento de papel que fica molhado é depois medido. Existe uma grande variabilidade intra-individual entre visitas, mas tanto a variação como o valor absoluto estão diminuídos no OSAD. Valores inferiores a 5 mm em cinco minutos são considerados patológicos<sup>57</sup>. O teste de Schirmer I com aplicação prévia de uma gota de anestésico tópico serve para medir o lacrimajeo basal.

O teste de Schirmer II consiste na realização do teste de secreção lacrimal associado à estimulação da mucosa nasal com estilete, e é utilizado para avaliar o lacrimejo reflexo. Valores inferiores a 15 mm em cinco minutos sugerem alterações no lacrimejo reflexo.

O teste de Schirmer é também utilizado na medição do aclaramento lacrimal através de uma técnica colorimétrica. Após instilação da fluoresceína, aguardam-se cinco minutos para que esta se dilua na lágrima. É depois colocada a tira de papel e após cinco minutos é efectuada a leitura. Esta indica o aclaramento da fluoresceína no doente após observação da cor na zona humedecida e comparada com uma escala com a diluição progressiva da concentração da fluoresceína. Aclareamentos inferiores a 1/8, segundo a técnica descrita, são considerados anormais.

O teste de Schirmer no aclaramento lacrimal pode ser utilizado também através da sua execução durante um minuto a cada dez minutos. O aclaramento da fluoresceína é considerado normal quando a terceira tira (lida aos 30 minutos) é incolor.

### Teste do Vermelho Fenol

No teste do Vermelho Fenol, descrito por Hamano em 1977, é utilizado um fio de 70 mm impregnado em tinta vermelha de fenol. Uma das pontas da tira é colocada no fundo de saco conjuntival durante quinze segundos. É normal quando valores de leitura são superiores a 10 mm e patológico quando é igual ou inferior a 10 mm. As vantagens deste teste em relação ao Schirmer são a sua duração e a ausência de irritação conjuntival, não provocando estimulação reflexa lacrimal secundária.

### Avaliação da Superfície Ocular

É possível detectar e classificar o Olho Seco de acordo com o padrão das lesões corneanas e conjuntivais. Pode ser feito utilizando diferentes corantes para a córnea e conjuntiva. Os corantes mais utilizados são a fluoresceína, o rosa de Bengala e o verde de lissamina. No entanto, estes dois últimos são corantes difíceis de obter, sendo poucos os centros que os utilizam correntemente. A fluoresceína acumula-se nas áreas de erosão epitelial e cora a membrana basal exposta (Fig. 5).

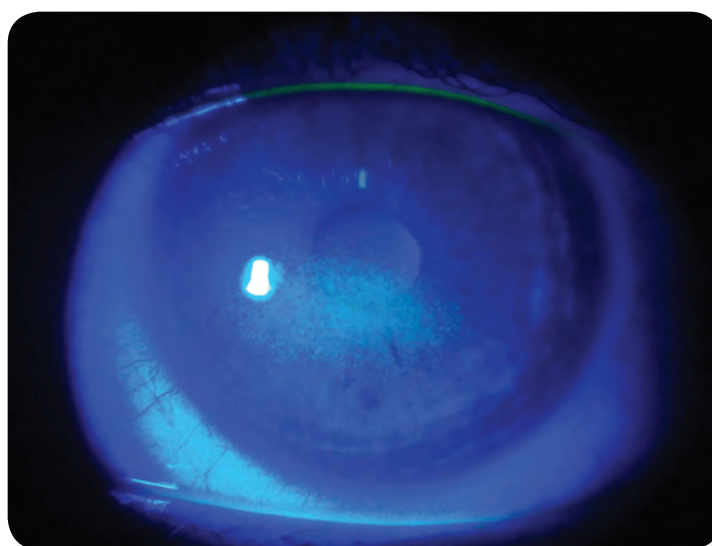


Figura 5 - Lesões da superfície ocular coradas pela fluoresceína no Olho Seco

Quando os danos da superfície ocular são visualizados pelo corante, o Olho Seco já se encontra num estadio avançado. O rosa de Bengala e o verde de lissamina coram as células desvitalizadas assim como as células saudáveis não cobertas por mucina. O verde de lissamina tem a vantagem de ser menos desconfortável e tóxico para o epitélio do que o rosa de Bengala. No entanto, é menos sensível e o seu efeito na superfície ocular mais transitório. O rosa de Bengala ajuda a diferenciar o Olho Seco hiposecretor quando cora as zonas expostas da superfície ocular, de um olho com doença do bordo livre da pálpebra em que são coradas zonas não expostas da superfície.

A avaliação da superfície ocular com a fluoresceína é consideravelmente distinta da avaliação com o rosa de Bengala. As lesões da superfície quando coradas com a fluoresceína dão um aspecto de Olho Seco menos grave do que quando o rosa de Bengala é utilizado<sup>63</sup>. Assim, é recomendável a utilização do mesmo corante em todas as consultas de seguimento para que a avaliação da evolução da doença seja fiável. Mais ainda, o grau de fixação dos vários corantes é sempre proporcional à gravidade do quadro clínico.

O padrão das lesões da superfície ocular no Olho Seco pode atualmente ser caracterizado por três sistemas distintos que se encontram em uso: o sistema van Bijsterveld<sup>64</sup>, o sistema Oxford<sup>65</sup> (Fig. 6) e o sistema NEI/Industry Workshop<sup>66</sup>. Nenhum estudo publicado estabeleceu a superioridade de um sistema em relação aos outros na caracterização do padrão de lesões da superfície ocular.






PADRÃO	GRAU	CRITÉRIO
<b>A</b> 	0	Igual ou melhor que A
<b>B</b> 	I	Igual ou melhor que B, pior que A
<b>C</b> 	II	Igual ou melhor que C, pior que B
<b>D</b> 	III	Igual ou melhor que D, pior que C
<b>E</b> 	IV	Igual ou melhor que E, pior que D
<b>&gt;E</b>	V	Pior que E

Figura 6. Sistema Oxford - Classificação do Padrão de Lesão da Superfície Ocular  
Adaptado de: Bron AJ et al (2003)<sup>67</sup>

A fluoresceína pode também ser utilizada para estimar o aclaramento lacrimal. Depois da instilação de um volume de fluoresceína no fundo de saco conjuntival, o doente é reavaliado entre dez a vinte minutos depois para verificar se a fluoresceína é mantida ou não. Nos casos importantes de deficiência do aclaramento lacrimal, há indivíduos a apresentar a mesma intensidade de fluoresceína inicial, tal como que a gota fosse colocada nesse momento. É um teste não fiável e não quantitativo mas permite mostrar a existência de aclaramentos lacrimais deficientes.

### Osmolaridade Lacrimal

A osmolaridade da lágrima é considerada a característica que melhor define a “secura da superfície

ocular externa". Valores superiores a 316 mOsm/L são patológicos<sup>68</sup>. Embora a medição da osmolaridade lacrimal tenha sido proposta como o teste *gold standard* no diagnóstico de Olho Seco<sup>69</sup>, a sua utilidade como exame complementar de diagnóstico está comprometida pela necessidade de apoio técnico especializado disponível apenas em centros de investigação. Estão em desenvolvimento testes de aplicação simples que possam ficar em breve disponíveis comercialmente<sup>70</sup>.

### Meniscometria

A meniscometria é um exame particularmente útil que permite a avaliação do volume lacrimal efectuada de forma indireta através da medição do raio do menisco lacrimal. O valor normal está compreendido entre os 0.3 e os 0.4 mm (Fig. 7 A e B). Com sistemas digitais de videomeniscometria é possível calcular automaticamente o volume e a taxa de renovação da lágrima e demonstrar objetivamente a presença de OSAD<sup>71</sup>. Mais recentemente surgiram as tiras de meniscometria, com a vantagem de serem uma técnica mais rápida, de fácil utilização e económica. Estas tiras

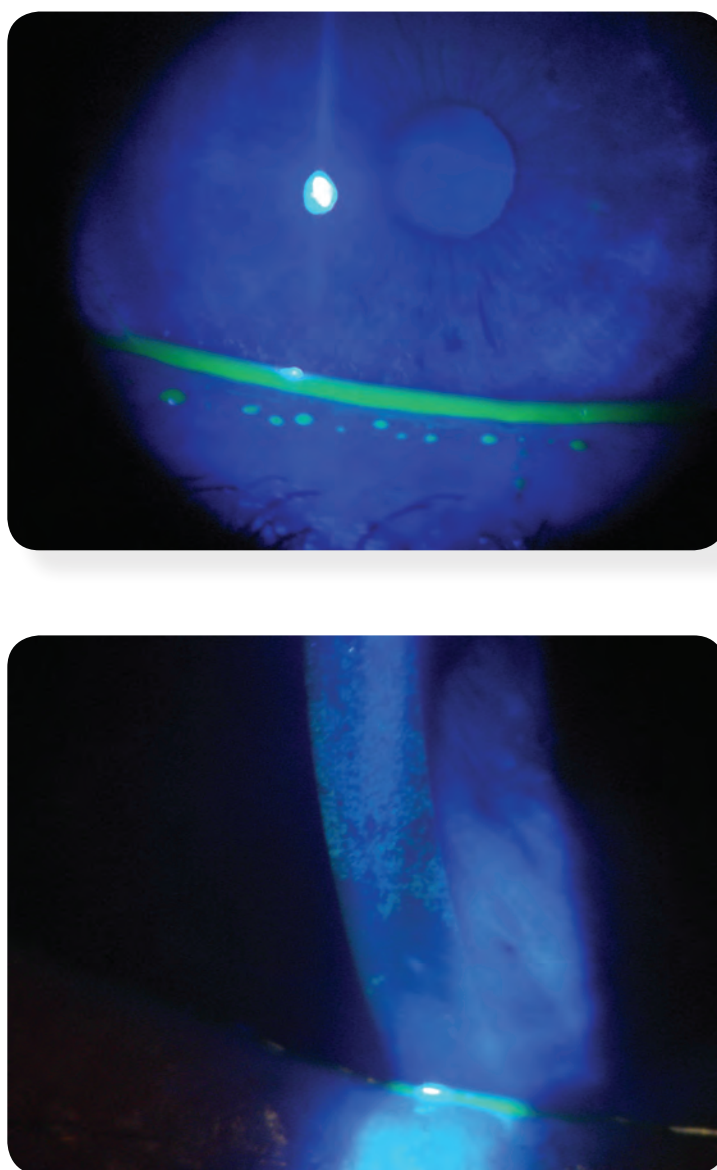


Figura 7. Menisco lacrimal visualizado pela fluoresceína.  
A: normal (0.3-0.4 mm); B: diminuído em doente com Olho Seco

de nitrocelulose são brancas e têm numa das pontas o corante “azul natural 1” que é introduzido no menisco lacrimal durante 5 segundos sem tocar a superfície ocular. A lágrima fica logo tingida de azul, corando de seguida a tira de azul. Os valores obtidos estão correlacionados com a quantidade de produção lacrimal, estabilidade do filme lacrimal e grau de gravidade das lesões da superfície ocular<sup>72,73</sup>.

### Meibometria e Meibografia

Estes exames serão abordados no capítulo dedicado às Blefarites.

A evacuação das secreções das glândulas de Meibomius pode ser efectuada através da aplicação de uma ansa na pálpebra inferior ligeiramente evertida. Depois de uma certa compressão e massagem, a secreção conseguida é avaliada quanto à sua quantidade, densidade, cor e tipo.

**Tabela 4. Sugestão de Sequência Prática de Exames de Diagnóstico**

História clínica
Questionário de sintomas
Medição do TRFL
Avaliação da superfície ocular (uso de corantes)
Teste de Schirmer I e II
Avaliação da morfologia palpebral e orifícios das glândulas de Meibomius
Facilidade de evacuação das secreções meibomianas
Outros testes (se disponíveis)

**Tabela 4. Sugestão de Sequência Prática de Exames de Diagnóstico**

## Tratamento

Em primeiro lugar é necessário explicar aos doentes com Olho Seco que se está perante uma doença crónica, sem cura, normalmente benigna e que, na maioria dos casos, não irá afetar a visão. Devem ser explicados os mecanismos da doença, os fatores desencadeantes e a sua cronicidade, caso contrário, não se consegue uma boa adesão a esquemas terapêuticos que podem ser complexos e prolongados. O Olho Seco é, muitas vezes, causa de múltiplas consultas, consequência de diagnósticos errados e de tratamentos pouco dirigidos e eficazes.

A primeira linha de tratamento do Olho Seco consiste no controlo do meio ambiente e outros



fatores desencadeantes e, na alteração dos hábitos. No OSE, o uso de óculos em situações de correntes de ar podem diminuir a evaporação até 40% em relação à sua não utilização. O uso de humidificadores é benéfico para melhorar ambientes fechados com secura extrema. Os utilizadores de computadores devem manter o ecrã abaixo da linha dos olhos a fim de diminuir as fendas palpebrais e devem ser aconselhados a fazerem intervalos e ciclos de pestanejo forçado. O fluxo de ar oriundo de ventoinhas, aquecedores e ar condicionados deve ser evitado nos olhos, como também o contacto com a poluição atmosférica. Equipas multidisciplinares relacionadas com a segurança e qualidade no trabalho são importantes para o diagnóstico do “Síndrome do Edifício Doente”, um dos causadores de Olho Seco profissional. Medidas como estas constituem um conjunto de normas para a prevenção do OSE.

No OSAD por hiposecreção reflexa associada a medicação sistémica, nomeadamente bloqueadores beta e ou diuréticos, deverá ser feita uma avaliação multidisciplinar para ponderar a possibilidade de alterar a medicação sistémica prescrita. Em algumas situações, a terapêutica hormonal de substituição em mulheres pós-menopausa tem sido associada ao agravamento do Olho Seco<sup>74</sup>. A par destas medidas preventivas deve ser prescrito, quando necessário, um tratamento médico adicional. Existem múltiplas modalidades terapêuticas que são abordadas mais abaixo.

### Lubrificantes Oculares

O termo “lágrimas artificiais” está mal aplicado à maioria dos produtos que se identificam como tal, uma vez que estes não procuram mimetizar a composição das lágrimas humanas. A maioria funciona apenas como lubrificante da superfície ocular. Atualmente, foram desenvolvidos produtos com composições electrolíticas mais próximas das da lágrima<sup>75,76</sup>.

Os lubrificantes oculares são o tratamento *gold standard* do Olho Seco. Apresentam vários mecanismos de ação como diminuição do atrito mecânico entre o globo ocular e pálpebras, criação de uma barreira de proteção, aporte de substâncias próximas das da lágrima normal<sup>77</sup>, redução da osmolaridade elevada e diluição ou lavagem de agentes pró-inflamatórios, detritos celulares e partículas externas. A lubrificação ocular eficaz reduz o número de lesões da superfície em cerca de 25% no primeiro mês de tratamento<sup>78</sup>. É capaz de melhorar o conforto ocular e a qualidade de vida do doente, apesar dos sintomas raramente desaparecerem por completo. É difícil demonstrar em ensaios clínicos a relação entre os sintomas referidos e as alterações da superfície e filme lacrimal evidenciadas em exames complementares de diagnóstico<sup>79-81</sup>.

Os lubrificantes oculares caracterizam-se por serem soluções tamponadas isotónicas ou hipotónicas que contêm electrólitos, surfactantes e variados tipos de agentes viscosos. Para impedir a contaminação bacteriana e prolongar a sua validade são adicionados agentes conservantes com propriedades antibacterianas. Entre os vários conservantes o BAC é um dos mais tóxicos, enquanto os de nova geração, tais como *Polyquad*, *Purite* e *GenAqua*, são, segundo alguns estudos, bastante menos tóxicos. A toxicidade epitelial destes produtos advém do seu uso crónico e origina disfunção do epitélio corneano e conjuntival, queratinização, infiltrado inflamatório e agravamento do Olho Seco sintomático. Por esta razão, segundo o DEWS de 2007, o avanço mais importante no tratamento do Olho Seco consistiu na eliminação dos diversos conservantes das formulações tópicas comerciais. Esta melhoria terapêutica permite que a instilação dos lubrificantes oculares possa ser mais frequente e mais tolerável, sem os efeitos tóxicos nas células da superfície ocular<sup>82</sup>.

O uso de lubrificantes oculares com conservantes deve ser reservado apenas para os doentes que apresentem uma boa tolerância e quando a necessidade de instilação não é maior do que

quatro vezes por dia. Nos doentes com Olho Seco grave, deficiência do aclaramento lacrimal e ou obstrução da drenagem não deverão ser utilizados conservantes. Estes poderão gerar toxicidade epitelial por maior tempo de exposição e inflamação da superfície ocular. Portadores de lentes de contacto também não devem utilizar colírios com conservantes. Assim, a utilização de lubrificantes oculares sem conservantes é mais importante do que a escolha de um determinado agente polimérico. Contudo, a prescrição de lubrificantes sem conservantes pode contribuir para uma diminuição da *compliance* ao tratamento por estes serem mais caros e por muitos deles estarem acondicionados em recipientes unidose, tornando a sua utilização mais difícil por doentes mais idosos.

Uma das principais limitações do tratamento com lubrificantes oculares é a dificuldade de obtenção de uma superfície ocular permanentemente bem lubrificada. Isto resulta do facto da secreção normal da lágrima ser um processo contínuo e a aplicação da lágrima artificial ser intermitente. Para tentar ultrapassar este obstáculo, múltiplas formulações apresentam constituintes com propriedades mucoadesivas que aumentam o tempo de retenção na superfície ocular. Muitas delas são formuladas como géis viscosos, tendo como efeito secundário uma turvação temporária da visão, pouco tolerada por alguns doentes. A capacidade de adesão à camada mucosa do filme lacrimal dos vários polímeros é mostrada na figura 8. Há também insertos de hidroxipropilcelulose que são colocados no fundo de saco conjuntival inferior, com tolerância razoável por parte de muitos doentes, e que se dissolvem ao longo do dia de forma constante.

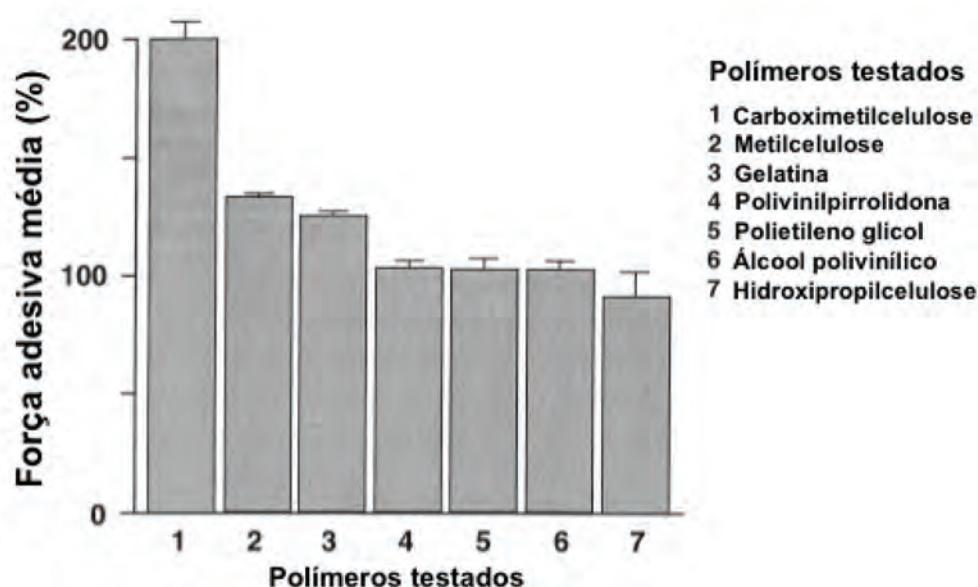


Figura 8. Capacidade mucoadesiva dos polímeros presentes nos lubrificantes oculares  
Adaptado de: Calonge M (2001)<sup>83</sup>

A eficácia terapêutica dos lubrificantes oculares pode ser avaliada de forma subjetiva pela capacidade em reduzir a sintomatologia, pelo conforto aquando da sua instilação, pelo número de instilações necessárias ao longo do dia e, de forma objetiva, pela capacidade em melhorar a estabilidade do filme lacrimal e diminuir o número de lesões da superfície ocular externa.

Um estudo recente revelou um ligeiro benefício clínico com o uso do hialuronato de sódio quando comparado com a hipromelose e o carbómero, contudo a diferença não foi considerada



estatisticamente significativa<sup>78</sup>. Têm sido desenvolvidos alguns lubrificantes oculares com formulações lipídicas específicas para doentes em que o Olho Seco é resultado da disfunção da camada lipídica do filme lacrimal. No entanto, a utilização deste tipo de lubrificantes está frequentemente associada à turvação temporária da visão, pelo que a sua aceitação por parte de alguns doentes é mais difícil.

A indústria farmacêutica, apoiada em estudos que demonstraram a importância da osmolaridade lacrimal e dos electrólitos na manutenção de uma superfície ocular saudável, tem vindo a apostar em soluções hipotónicas ricas em electrólitos<sup>76</sup>. O bicarbonato parece ter um papel fundamental na manutenção e reparação do epitélio. Os lubrificantes hipotónicos ricos em electrólitos revelaram, em modelos animais, a capacidade de aumentar o glicogénio no glicocálice do epitélio corneano, bem como a densidade das células goblet da conjuntiva<sup>84</sup>, contribuindo também para a diminuição do número de lesões da superfície ocular e da osmolaridade do filme lacrimal<sup>75</sup>.

Assim, o lubrificante ocular ideal deverá ser hiposmolar, conter sódio, bicarbonato e outros electrólitos, capaz de manter um pH neutro ou ligeiramente alcalino, dispôr de um sistema polimérico que aumente o tempo de retenção, não turvar a visão, não ter conservantes, acondicionado em dispositivos de fácil manuseamento e apresentar baixo custo.

Uma lista com os principais lubrificantes oculares comercializados em Portugal pode ser encontrada na tabela 5.

<b>Tabela 5. Principais Lubrificantes Oculares Disponíveis em Portugal</b>	
<b>Substância Ativa</b>	<b>Nome Comercial</b>
NaCl 0.9%	Hydrabak <sup>®</sup>
Álcool Polivinílico	Liquifilm <sup>®</sup>
Carbómero	Vidisc Gel <sup>®</sup> , Lacryvisc <sup>®</sup> , Liposic <sup>®</sup> , Siccafluid <sup>®</sup> , Recugel <sup>®</sup>
Carmelose	Celluvisc <sup>®</sup> , Refresh Tears <sup>®</sup>
Hipromelose	Davilose <sup>®</sup>
Povidona	Filmabak <sup>®</sup> , Oculotect <sup>®</sup>
Hidroxiopropilmetilcelulose	Artelac <sup>®</sup> , Genteal <sup>®</sup> , Hidrocil <sup>®</sup> (filac/MD/pensolac), Tears Naturelle II <sup>®</sup>
Metilcelulose	Davilose <sup>®</sup>
Água de Hamamelis	Optrex <sup>®</sup>
Polietileno Glicol	Systane <sup>®</sup>
Hialuronato de Sódio	Hyabak <sup>®</sup> , Hyal-Drop <sup>®</sup> , Hylo-Care <sup>®</sup> , Hylo-Comod <sup>®</sup> , Optical <sup>®</sup> , Oxyal <sup>®</sup> , Vismed <sup>®</sup>
Trealose	Thealoz <sup>®</sup>
Ácido polivinílico / N-acetilcisteína	Tirocular <sup>®</sup>

Tabela 5. Principais Lubrificantes Oculares Disponíveis em Portugal

## Higiene Palpebral

O Olho Seco é muitas vezes acompanhado de blefarite anterior e posterior. Por isso medidas de higiene palpebral devem ser esclarecidas, nomeadamente a extração das crostas e detritos dos cílios, a utilização de calor húmido, a massagem palpebral e o uso de toalhetes e outros dispositivos de limpeza. Devem ser associadas às outras modalidades terapêuticas. A qualidade do filme lacrimal e a sintomatologia melhoram após a utilização de medidas de higiene palpebral.

## Acetilcisteína

O uso da acetilcisteína tópica é muito útil em doentes cuja lágrima é viscosa e com filamentos mucosos na superfície ocular. É por vezes mal tolerada devido à irritação conjuntival e sensação de ardor que provoca aquando da sua instilação.

## Corticoesteróides

Tem sido demonstrado em múltiplos ensaios clínicos o benefício dos corticosteróides de aplicação tópica na redução dos sinais e sintomas do Olho Seco, devido às suas propriedades anti-inflamatórias<sup>85-87</sup>. O seu uso é útil na redução da infiltração celular da glândula lacrimal, nas alterações inflamatórias crónicas do epitélio da superfície e na neovascularização corneana. Como é sabido, os conservantes fazem aumentar a penetração intraocular devido à lesão epitelial que induzem. Assim, os corticosteróides devem ser sempre utilizados sem conservantes para que os seus efeitos colaterais, hipertensão intraocular e catarata, sejam menores durante o seu uso prolongado. A literatura recomenda tratamentos breves ou em pulsos de 2 a 3 semanas. Os anti-inflamatórios não esteróides (AINEs) tópicos não têm indicação formal no tratamento do Olho Seco e, pelas suas propriedades anestésicas corneanas, foram associados a casos graves de úlceras neurotróficas e de perfuração corneana<sup>88</sup>.

## Ciclosporina A

A Ciclosporina A tem vindo a ser cada vez mais utilizada no tratamento do Olho Seco grave. Em modelos animais, ficou demonstrada a sua eficácia na redução da infiltração linfocitária da glândula lacrimal<sup>89</sup>, bem como na diminuição da apoptose das células epiteliais conjuntivais e da destruição acinar da glândula lacrimal<sup>90</sup>. É também eficaz no aumento da secreção lacrimal e do número de células calciformes e na diminuição do número de lesões da superfície ocular<sup>91,92</sup>. Origina uma marcada melhoria dos sinais e da sintomatologia em muitos doentes. O início do efeito pode demorar várias semanas a meses, pelo que se recomenda a associação de um corticosteróide no principio do tratamento. A ciclosporina A é aplicada duas a três vezes por dia e deve ser sempre prescrita conjuntamente com uma lágrima artificial. No entanto, a fórmula comercial existente nos Estados Unidos não está disponível na Europa.

## Tetraciclina

As tetraciclina apresentam dois mecanismos de ação no tratamento do Olho Seco. Por um lado, através do seu efeito antibacteriano, reduzem a flora bacteriana conjuntival e a produção de enzimas lipolíticas que degradam as secreções meibomianas. Por outro, apresentam propriedades anti-inflamatórias ao diminuírem a atividade das collagenases, fosfolipases A2, MMPs e a produção de IL-1 $\alpha$  e TNF- $\alpha$ . A doxiciclina é a mais potente das tetraciclina e o seu doseamento varia consoante a indicação. Na DGM utilizam-se doses de 50 a 200 mg/dia durante várias semanas.

## Vitamina A

A vitamina A é essencial na diferenciação do epitélio conjuntival e corneano e na prevenção da metaplasia celular. O seu uso está indicado nos doentes com Olho Seco grave com doença do bordo livre da pálpebra, metaplasia escamosa e queratinização. A vitamina A para uso oftalmológico disponível no mercado português é apresentada em forma de pomada e é, geralmente, desprovida de efeitos laterais. No entanto, a vitamina A oral está associada ao aparecimento de blefarite e Olho Seco. Alguns doentes do sexo masculino com acne, quando utilizam *Roaccutane* em que um dos componentes é o ácido 13-cisretinóico, referem queixas de desconforto ocular.

## Retenção Lacrimal

A oclusão dos orifícios lacrimais no tratamento do Olho Seco foi descrita há várias décadas. As primeiras oclusões realizadas há cerca de setenta anos atrás eram permanentes e efectuadas com cautério. Tampões lacrimais removíveis<sup>93</sup> têm sido usados desde 1975. Atualmente, estão disponíveis vários tipos de tampões de múltiplos materiais, removíveis, reabsorvíveis, temporários ou definitivos. Os mais frequentemente utilizados são os temporários de colágeno e os semi-permanentes de silicone e de polímeros acrílicos termo-lábeis. Estes últimos são introduzidos nos canalículos mas têm como desvantagem clínica não serem visualizados, como acontece com os de silicone.

A oclusão punctal é utilizada para atrasar a evacuação lacrimal em doentes com OSAD sintomático, com teste de Schirmer com anestesia menor que 5 mm em cinco minutos e com uma superfície ocular adulterada que cora intensamente com os corantes vitais<sup>94</sup>. Os tampões lacrimais estão contraindicados em doentes com ectropion do ponto lacrimal, dacriocistectomia prévia, canaliculite ou dacriocistite aguda, obstrução canalicular ou do ducto nasolacrimal e em doentes com alergia aos materiais dos tampões.

A oclusão dos pontos lacrimais não é isenta de riscos. Os constituintes da lágrima, os conservantes e os próprios princípios ativos da medicação tópica podem permanecer mais tempo em contacto com a superfície ocular. Este maior tempo de exposição origina um processo inflamatório com produção e secreção de mediadores que agravam e perpetuam as queixas de Olho Seco. Os pontos lacrimais e a superfície ocular tornam-se também mais vulneráveis à infeção.

Os autores consideram que os tampões lacrimais, pelos efeitos colaterais que induzem, têm poucas indicações terapêuticas. As duas entidades clínicas em que aconselham o seu uso é no SS grave e na PAF, com a recomendação de que a medicação tópica associada deve ser sempre sem conservantes.

## Substitutos Lacrimais Biológicos

Os fluidos biológicos podem ser utilizados como adjuvantes no tratamento do Olho Seco grave. O uso de soro autólogo tem vindo a ser utilizado por conter múltiplos factores epiteliotróficos, tais como factores de crescimento, neurotropinas, vitaminas, imunoglobulinas e proteínas da matriz extracelular, que estão envolvidos na manutenção e reparação da superfície ocular, não sendo, no entanto, imunogénico<sup>95</sup>. Os substitutos biológicos da lágrima estimulam a proliferação das células epiteliais corneanas, mantendo a morfologia celular de uma forma muito mais eficaz do aquela conseguida pelos lubrificantes oculares. O soro autólogo tem múltiplas indicações, nomeadamente Olho Seco hiposecretor, queratopatia neurotrófica, em alguns casos de erosão corneana recorrente e queratoconjuntivite límbica superior. As suas concentrações variam

consoante a patologia, sendo a concentração de 20% a mais utilizada no Olho Seco. É aplicada uma gota a cada duas a quatro horas. Contudo, apesar das semelhanças bioquímicas, existem diferenças marcadas na composição quando comparado com a lágrima normal<sup>96</sup>. Além disso, o processo de obtenção é complexo e colocam-se problemas de ordem prática relativamente à sua esterilidade e estabilidade.

### Secretagogos

Em relação aos secretagogos ou lacrimomiméticos, são os agonistas colinérgicos de administração oral como a pilocarpina<sup>97-99</sup> e a cevimelina<sup>100,101</sup> os mais utilizados na estimulação da secreção glandular em doentes com Síndrome de Sjögren grave.

A pilocarpina é um alcalóide natural extraído da planta *Pilocarpus jaborandi* e que induz salivação nos doentes. É um parassimpaticomimético, um agonista colinérgico dos receptores M1, M2 e M3. Foram reportadas melhorias dos sinais e sintomas de Olho Seco em alguns doentes<sup>97-99</sup>. No entanto, a pilocarpina provoca múltiplos efeitos laterais, nomeadamente hipersudorese (mais frequente), calafrios, polaquiuria (pela necessidade de hidratação abundante) e, por vezes, náuseas. A pilocarpina é administrada aos doentes em comprimidos de 5 mg, três a quatro vezes por dia, pois a sua semi-vida é muito curta. Normalmente, faz-se coincidir a toma com as refeições para que os doentes possam também produzir saliva. A administração tópica de pilocarpina é desprovida de efeito na estimulação da secreção lacrimal<sup>102</sup>.

Existem múltiplos fármacos em estudo, agonistas dos receptores P2Y2, de aplicação tópica para estimulação da produção aquosa e glicoproteínas (mucinas) ou ambas, nomeadamente o diquafosol, rebamipide, gefarnet, ecabet sódico, entre outros<sup>93</sup>.

### Autotransplante de Glândulas Salivares

O transplante de glândulas salivares submandibulares é capaz de repor uma camada aquosa e de mucina na superfície ocular externa. Este procedimento requer a colaboração entre um oftalmologista e um cirurgião maxilo-facial.

O autotransplante de glândulas salivares está indicado apenas no OSAD grave com deficiência total do componente aquoso, conjuntivalização do epitélio corneano, dor grave persistente apesar da oclusão dos pontos lacrimais e em doentes em que a aplicação de lubrificantes é intensiva. Permite, a longo prazo, uma melhoria significativa no teste de Schirmer e lesões epiteliais corneanas, bem como diminuição do desconforto ocular e redução da necessidade de aplicação de lubrificantes oculares<sup>103,104</sup>. No entanto, devido à hiposmolaridade da saliva, um excesso de lacrimejo salivar pode induzir uma edema corneano microquístico e desepitelização corneana temporária<sup>105</sup>.

Estes procedimentos são complexos e raramente efectuados uma vez que os resultados não têm sido promissores.

### Óculos com Câmara Húmida

A utilização de óculos que mantêm a humidade ocular tem sido preconizada desde há vários anos para melhorar o desconforto associado ao Olho Seco. Contudo, o grau de evidência que suporta a sua eficácia é muito limitado, havendo apenas alguns casos clínicos isolados que demonstraram um aumento da humidade periocular com melhoria sintomática das queixas de Olho Seco<sup>105-107</sup>. Mais recentemente tem sido proposta a associação de óculos de câmara húmida

com o aumento da temperatura palpebral até 40-42°C para tratamento do Olho Seco associado à DGM, com benefícios comprovados na acuidade visual, hiperemia conjuntival e diminuição do número de lesões da superfície ocular<sup>108</sup>.

Em resumo, na tabela 6 é apresentada uma sequência prática de tratamento do Olho Seco.

<b>Tabela 6. Sugestão de Sequência Prática de Tratamento</b>
<p>Educação e modificação ambiental / nutricional (se aplicável)                      Suspensão da medicação sistêmica causal (se aplicável)</p> <p>Tratamento da blefarite (se aplicável)                      Lubrificação ocular</p>
<p>Lubrificação ocular sem conservantes                      Anti-inflamatórios tópicos                          Corticoesteróides                          Ciclosporina A                          Tetraciclina (blefarite /meibomite, acne rosácea)                      Oclusão dos pontos lacrimais (após controlo da inflamação da superfície ocular)                      Secretagogos                      Óculos de câmara húmida</p>
<p>Soro autólogo</p> <p>Lentes de contacto terapêuticas (esclerais)</p>
<p>Anti-inflamatórios sistêmicos                          Tetraciclina                      Abordagem cirúrgica                          Cirurgia palpebral                          Tarsorrafia                          Transplante de membrana amniótica                          Autotransplante de glândulas lacrimais</p>

**Tabela 6. Sugestão de Sequência Prática de Tratamento**

## Bibliografia

1. The definition and classification of dry eye disease: report of the Definition and Classification Subcommittee of the International Dry Eye WorkShop (2007). *Ocul Surf.* 2007; 5(2):75-92.
2. Wolff E. The muco-cutaneous junction of the lid margin and the distribution of the tear fluid. *Trans Ophthalmol Soc UK.* 1946; 66:291–308.
3. Korb DR, Craig J, Doughty M, et al. *The tear film: structure, function and clinical examination.* Oxford: Butterworth Heinemann. 2002; 104–12.
4. Gipson IK, Argueso P. The role of mucins in the function of the corneal and conjunctival epithelia. *Int Rev Cytol.* 2003; 231:1-49.
5. Bron AJ, Tiffany JM, Gouveia SM, et al. Functional aspects of the tear film lipid layer. *Exp Eye Res.* 2004; 78:367-71.
6. McCulley JP, Shine WE. The lipid layer of tears: dependent on meibomian gland function. *Exp Eye Res.* 2004; 78:361-66.
7. Bron AJ, Tiffany JM. The contribution of meibomian disease to dry eye. *Ocul Surf.* 2004; 2:149-53.
8. Holly FJ, Lemp MA. Tear physiology and dry eyes: a review. *Surv Ophthalmol.* 1997, 22:69.
9. Johnson ME, Murphy PJ. Changes in the tear film and ocular surface from dry eye syndrome. *Prog Ret Eye Res.* 2004; 23:449.
10. Burgess TL, Kelly RB. Constitutive and regulated secretion of proteins. *Annu Rev Cell Biol.* 1987; 3:243.
11. Tiffany JM, Nagyová B. The role of lipocalin in determining the physical properties of tears. *Adv Exp Med Biol.* 2002; 506:581-89.
12. Gipson IK: Distribution of mucins at the ocular surface. *Exp Eye Res.* 2004; 78:379.
13. Stern ME, Beuerman RW, Fox RI, et al. The pathology of dry eye: the interaction between the ocular surface and lacrimal glands. *Cornea.* 1998; 17:584-9.
14. Beuerman RW, Mircheff A, Pflugfelder SC, Stern ME. The lacrimal functional unit In: Pflugfelder SC, Beuerman RW, Stern ME. *Dry eye and ocular surface disorders.* New York, Marcel Dekker, 2004.
15. Stern ME, Gao J, Siemanko KF, et al. The role of the lacrimal functional unit in the pathophysiology of dry eye. *Exp Eye Res.* 2004; 78:409-16.
16. Jordan A, Baum J. Basic tear flow. Does it exist? *Ophthal.* 1980; 87:920.
17. Gupta A, Heigle T, Pflugfelder SC. Nasolacrimal stimulation of aqueous tear production. *Cornea.* 1997; 16:645-48.
18. Li DQ, Chen Z, Song XJ, et al. Stimulation of matrix metalloproteinases by hyperosmolarity via a JNK pathway in human corneal epithelial cells. *Invest Ophthalmol Vis Sci.* 2004; 45:4302-11.
19. De Paiva CS, Corrales RM, Villarreal AL, et al. Corticosteroid and doxycycline suppress MMP-9 and inflammatory cytokine expression, MapK activation in the corneal epithelium in experimental dry eye. *Exp Eye Res.* 2006; 83:526-35.
20. Kunert KS, Tisdale AS, Gipson IK. Goblet cell numbers and epithelial proliferation in the conjunctiva

- of patients with dry eye syndrome treated with cyclosporine. *Arch Ophthalmol.* 2002; 120:330-7.
21. Goto T, Zheng X, Klyce SD, et al. A new method for tear film stability using videokeratography. *Am J Ophthalmol.* 2003; 135:607-12.
  22. Sommer A, Emran N. Tear production in a vitamin a responsive xerophthalmia. *Am J Ophthalmol.* 1982; 93:84-7.
  23. Rolando M, Brezzo G, Giordano P, et al, In Van Bijsterweld OP, Lemp MA, Spinelli D. The effect of different benzalkonium chloride concentrations on human normal ocular surface: a controlled prospective impression cytology study. *The lacrimal system.* Amsterdam, Kugler & Ghedini. 1991; 89-91.
  24. Vitali C, Bombardieri S, Moutsopoulos HM, et al. Preliminary criteria for the classification of Sjögren's syndrome. Results of a prospective concerted action supported by the european community. *Arthritis Rheum.* 1993; 36:340-7.
  25. Wiik A, Cervera R, Haass M, et al. European attempts to set guidelines for improving diagnostics of autoimmune rheumatic disorders. *Lupus.* 2006; 15:391-6.
  26. Sullivan DA, Belanger A, Cermak JM, et al. Are women with Sjögren's syndrome androgen deficient? *J Rheumatology.* 2003; 30:2413-9.
  27. Cermak JM, Papas AS, Sullivan RM, et al. Nutrient intake in women with primary and secondary Sjögren's syndrome. *Eur J Clin Nutr.* 2003; 57:328-34.
  28. Tomlinson A, Khanal S. Assessment of tear film dynamics: quantification approach. *Ocul Surf.* 2005; 3:81-95.
  29. Mathers WD, Lane JA, Zimmerman MB. Tear film changes associated with normal aging. *Cornea.* 1996; 15:229-34.
  30. Sahlin S, Chen E. Evaluation of the lacrimal drainage function by the drop test. *Am J Ophthalmol.* 1996; 122:701-8.
  31. Rolando M, Refojo MF. Tear evaporimeter for measuring water evaporation rate from the tear film under controlled conditions in humans. *Exp Eye Res.* 1983; 36:25-33.
  32. Tomlinson A, Geisbrecht J. The aging tear film. *Br J Cont Lens Assoc.* 1993; 16:67-9.
  33. Damato BE, Allan D, Murray SB, Lee WR. Senile atrophy of the human lacrimal gland: the contribution of chronic inflammatory disease. *Br J Ophthalmol.* 1984; 68:674-80.
  34. Battat L, Macri A, Dursun D, Pflugfelder SC. Effects of laser in situ keratomileusis on tear production, clearance, and the ocular surface. *Ophthalmol.* 2001; 108:1230-35.
  35. Jordan A, Baum J. Basic tear flow. Does it exist? *Ophthalmol.* 1980; 87:920-25.
  36. Heigle TJ, Pflugfelder SC. Aqueous tear production in patients with neurotrophic keratitis. *Cornea.* 1996; 15:135-8.
  37. Cavanagh HD, Colley AM. The molecular basis of neurotrophic keratitis. *Acta Ophthalmol Suppl.* 1989; 192:115-34.
  38. Bron AJ, Tiffany JM. The contribution of Meibomian disease to dry eye. *Cornea.* 2004; 2:149-64.
  39. Abelson MB, Ousler GW, Nally LA, et al. Alternative reference values for tear film break up time in normal and dry eye populations. *Adv Exp Med Biol.* 2002; 506:121-5.

40. Nakamori K, Odawara M, Nakajima T, et al. Blinking is controlled primarily by ocular surface conditions. *Am J Ophthalmol*. 1997; 124:24-30.
41. Karson CN, Burns RS, Lewitt PA, et al. Blink rates and disorders of movement. *Neurology*. 1984; 34:677-81.
42. Driver PJ, Lemp MA. Meibomian gland dysfunction. *Surv Ophthalmol*. 1996, 40: 43-67.
43. Okun MS, Walter BI, McDonald WM, et al. Beneficial effects of testosterone replacement for the nonmotor symptoms of parkinson disease. *Arch Neurol*. 2002; 59:1750-3.
44. Magalhães M, Wenning GK, Daniel SE, Quinn NP. Autonomic dysfunction in pathologically confirmed multiple system atrophy and idiopathic parkinson's disease: A retrospective comparison. *Acta Neurol Scand*. 1995; 91:98-102.
45. Pisella PJ, Pouliquen P, Baudouin C. Prevalence of ocular symptoms and signs with preserved and preservative free glaucoma medication. *Br J Ophthalmol*. 2002; 86:418-23.
46. Doughty MJ, Fonn D, Richter D, et al. A patient questionnaire approach to estimating the prevalence of dry eye symptoms in patients presenting to optometric practices across Canada. *Optom Vis Sci*. 1997; 74:624–31.
47. Nichols JJ, Mitchell GL, Nichols KK, et al. The performance of the contact lens Dry Eye Questionnaire as a screening survey for contact lens-related dry eye. *Cornea*. 2002; 21:469–75.
48. Begley CG, Caffery B, Nichols KK, Chalmers R. Responses of contact lens wearers to a dry eye survey. *Optom Vis Sci*. 2000; 77:40-6.
49. Begley CG, Chalmers R, Mitchell GL, et al. Characterization of ocular surface symptoms from optometric practices in North America. *Cornea*. 2001; 20:610-8.
50. Nichols JJ, Ziegler C, Mitchell GL, Nichols KK. Self-reported dry eye disease across refractive modalities. *Invest Ophthalmol Vis Sci*. 2005; 46:1911–4.
51. Kunert KS, Keane-Myers AM, Spurr-Michaud S, et al. Alteration in goblet cell numbers and mucin gene expression in a mouse model of allergic conjunctivitis. *Invest Ophthalmol Vis Sci*. 2001; 42:2483-9.
52. Schaumberg Da, Sullivan Da, Buring JE, Dana MR. Prevalence of dry eye syndrome among US women. *Am J Ophthalmol*. 2003; 136:318-26.
53. Christen WG, Gaziano JM, Hennekens CH. Design of physicians' health Study II — a randomized trial of beta-carotene, vitamins E and C, and multivitamins, in prevention of cancer, cardiovascular disease, and eye disease, and review of results of completed trials. *Ann Epidemiol*. 2000; 10:125-34.
54. The epidemiology of dry eye disease: Report of the Epidemiology Subcommittee of the International Dry Eye WorkShop (2007). *Ocul Surf*. 2007; 5:93-107.
55. Reddy P, Grad O, et al. The economic burden of dry eye: a conceptual framework and preliminary assessment. *Cornea*. 2004; 23:751-61.
56. Vitali C, Bombardieri S, Jonsson R, et al. Classification criteria for Sjögren's syndrome: a revised version of the european criteria proposed by the american-european consensus Group. *Ann Rheum Dis*. 2002; 1:554-8.
57. Schein OD, Tielsch JM, Munoz B, et al. Relationship between signs and symptoms of dry eye in the



- elderly: a population-based perspective. *Ophthalmol.* 1997; 104:1395-401.
58. McMonnies C, Ho A. Marginal dry eye diagnosis, In Holly F. The precocular tear film in health, disease and contact lens wear. Lubbock TX, Dry eye institute. 1986; 32-38.
  59. Schiffman RM, Christianson MD, Jacobsen G, et al. Reliability and validity of the Ocular Surface Disease index. *Arch Ophthalmol.* 2000; 118:615-21.
  60. Begley CB, Caffrey B, Chalmers RL, Mitchell GL. Use of the dry eye questionnaire to measure symptoms of ocular irritation in patients with aqueous tear deficient dry eye. *Cornea.* 2002; 21:664-70.
  61. Rajagopalan K, Abetz L, Mertzanis P, et al. Comparing the discriminative validity of two generic and one disease-specific health-related quality of life measures in a sample of patients with dry eye. *Value Health.* 2005; 8:68-74.
  62. Abelson M, Ousler G, Nally IA, et al. Alternate reference values for tear film break-up time in normal and dry eye populations. *Adv Exp Med Biol.* 2002; 506(part B):1121-5.
  63. Shimmura S, Ono M, Shinozaki K, Toda I, Takamura E, Mashima Y and Tsubota K. Sodium hyaluronate eyedrops in the treatment of dry eyes. *Br J Ophthalmol.* 1995; 79: 1007–11.
  64. Van Bijsterveld OP. Diagnostic tests in the sicca syndrome. *Arch Ophthalmol.* 1969; 82:10-4.
  65. Bron AJ, Evans VE, Smith JA. Grading of corneal and conjunctival staining in the context of other dry eye tests. *Cornea.* 2003; 22:640-50.
  66. Lemp MA. Report of National Eye Institute/Industry Workshop on clinical trials in dry eyes. *CLAO J.* 1995; 21:221-232.
  67. Bron AJ, Evans VE, Smith JA. Grading of corneal and conjunctival staining in the context of other dry eye tests. *Cornea.* 2003; 22:640-50.
  68. Tomlinson A, Khanal S, Ramaesh K, et al. Tear film osmolarity: determination of a referent value for dry eye diagnosis. *Invest Ophthalmol Vis Sci.* 2006; 47:4309-15.
  69. Farris RL, Stuchell RN, Mandel ID. Basal and reflex human tear analysis. 1. physical measurements. Osmolarity, basal volumes, and reflex flow rate. *Ophthalmol.* 1981; 88:852-7.
  70. Bucholz P, Steeds CS, Stern IS, et al. Utility assessment to measure the impact of dry eye disease. *Ocul Surf.* 2006; 4:155-61.
  71. Uchida A, Uchino M, Goto E, Hosaka E, Kasuya Y, Fukagawa K, Dogru M, Ogawa Y, Tsubota K. Noninvasive Interference Tear Meniscometry in Dry Eye Patients With Sjögren Syndrome. *Am J Ophthalmol.* 2007; 144:232-7.
  72. Dogru M, Ishida K, Matsumoto Y, Goto E, Ishioka M, Kojima T, Goto T, Saeki M, Tsubota K. Strip meniscometry: a new and simple method of tear meniscus evaluation. *Invest Ophthalmol Vis Sci.* 2006; 47:1895-901.
  73. Ibrahim OM, Dogru M, Ward SK, Matsumoto Y, Wakamatsu TH, Ishida K, Tsuyama A, Kojima T, Shimazaki J, Tsubota K. The efficacy, sensitivity, and specificity of strip meniscometry in conjunction with tear function tests in the assessment of tear meniscus. *Invest Ophthalmol Vis Sci.* 2011; 52:2194-8.
  74. Mathers WD, Stovall D, Lane JA, et al. Menopause and tear function: the influence of prolactin and sex hormones on human tear production. *Cornea.* 1998; 17:353–8.

75. Gilbard JP, Rossi SR, Heyda KG. Ophthalmic solutions, the ocular surface, and a unique therapeutic artificial tear formulation. *Am J Ophthalmol.* 1989; 107:348-55.
76. Gilbard JP. Human tear film electrolyte concentrations in health and dry-eye disease. *Int Ophthalmol Clin.* 1994; 34:27-36.
77. Liu Z, Pflugfelder SC: Corneal surface regularity and the effect of artificial tears in aqueous tear deficiency. *Ophthalmol.* 1999; 106:939–43.
78. Doughty MJ, Glavin S. Efficacy of different dry eye treatments with artificial tears or ocular lubricants: a systematic review. *Ophthalmic Physiol Opt.* 2009; 29:573-83.
79. Schein O, Tielsch J, Munoz B, et al. Relation between signs and symptoms of dry eye in the elderly. *Ophthalmol.* 1997, 104:1395-1400.
80. Nelson JD, Gordon JF. Topical fibronectin in the treatment of keratoconjunctivitis sicca. Chiron Keratoconjunctivitis Sicca Study Group. *Am J Ophthalmol.* 1992; 114:441-7.
81. Nelson JD. Impression cytology. *Cornea.* 1988; 7:71-81.
82. Smith I, George M, Berdy G, Abelson M. Comparative effects of preservative free tear substitutes on the rabbit cornea: a scanning electron microscopic evaluation. *Invest Ophthalmol Vis Sci.* 1991; 32:733.
83. Calonge M. The treatment of dry eye. *Surv Ophthalmol.* 2001; 45:227-39.
84. Gilbard JP, Rossi SR: An electrolyte-based solution that increases corneal glycogen and conjunctival goblet-cell density in a rabbit model for keratoconjunctivitis sicca. *Ophthalmol.* 1992; 99:600–4.
85. Pflugfelder SC, Maskin SI, Anderson B, et al. A randomized, double-masked, placebo-controlled, multicenter comparison of loteprednol etabonate ophthalmic suspension, 0.5%, and placebo for treatment of keratoconjunctivitis sicca in patients with delayed tear clearance. *Am J Ophthalmol.* 2004; 138:444-57.
86. Avunduk AM, Avunduk MC, Varnell ED, Kaufman HE. The comparison of efficacies of topical corticosteroids and nonsteroidal antiinflammatory drops on dry eye patients: a clinical and immunocytochemical study. *Am J Ophthalmol.* 2003; 136:593-602.
87. Sainz de la Maza SM, Simon CC, Kabbani O. Nonpreserved topical steroids and punctal occlusion for severe keratoconjunctivitis sicca. *Arch Soc Esp Oftalmol.* 2000; 75:751-56.
88. Aragona P, Di Pietro R. Is it safe to use topical NSAIDs for corneal sensitivity in Sjögren’s syndrome patients? *Expert Opin Drug Saf.* 2007; 6:33-43.
89. Tsubota K, Saito I, Ishimaru N, Hayashi Y. Use of topical cyclosporin A in a primary Sjögrens syndrome mouse model. *Invest Ophthalmol Vis Sci.* 1998; 39:1551–9.
90. Gao J, Schwalb TA, Addeo JV: The role of apoptosis in the pathogenesis of canine keratoconjunctivitis sicca: the effect of topical cyclosporin A therapy. *Cornea.* 1998; 17:654–63.
91. Stevenson D, Tauber J, Reis BI. Efficacy and safety of cyclosporin a ophthalmic emulsion in the treatment of moderate-to-severe dry eye disease. A dose-ranging, randomized trial. *Ophthalmol.* 2000; 107:967-74.
92. Sall K, Stevenson OD, Mundorf TK, Reis BI. Two multicenter, randomized studies of the efficacy and safety of cyclosporine ophthalmic emulsion in moderate to severe dry eye disease. *Ophthalmol.* 2000; 107:631-9.

93. Management and therapy of dry eye disease: Report of the Management and Therapy Subcommittee of the International Dry Eye WorkShop (2007). *Ocul Surf.* 2007; 5:163-78.
94. Baxter SA, Laibson PR. Punctal plugs in the management of dry eyes. *Ocul Surf.* 2004; 2:255-65.
95. Geerling G, Daniels JT, Dart JK, et al. Toxicity of natural tear substitutes in a fully defined culture model of human corneal epithelial cells. *Invest Ophthalmol Vis Sci.* 2001; 42:948-56.
96. Geerling G, Honnicke K, Schroder C, et al. Quality of salivary tears following autologous submandibular gland transplantation for severe dry eye. *Graefes Arch Clin Exp Ophthalmol.* 2000; 238:45-52.
97. Vivino FB, Al-Hashimi I, Khan K, et al. Pilocarpine tablets for the treatment of dry mouth and dry eye symptoms in patients with Sjögren's syndrome. *Arch Intern Med.* 1999; 159:174-81.
98. Tsifetaki N, Kitsos G, Paschides CA, et al. Oral pilocarpine for the treatment of ocular symptoms in patients with Sjögren's syndrome: a randomised 12-week controlled study. *Ann Rheum Dis.* 2003; 62:1204-7.
99. Papas AS, Sherrer YS, Charney M, et al. Successful treatment of dry mouth and dry eye symptoms in Sjögren's syndrome patients with oral pilocarpine: a randomized, placebo-controlled, dose-adjustment study. *J Clin Rheumatol.* 2004; 4:169-77.
100. Petrone D, Condemi JJ, Fife R, et al. Double-blind randomized placebo-controlled study of cevimeline in Sjögren's syndrome patients with xerostomia and keratoconjunctivitis sicca. *Arthritis Rheum.* 2000; 46:748-54.
101. Ono M, Takamura E, Shinozaki K, et al. Therapeutic effect of cevimeline on dry eye in patients with Sjögren's syndrome: a randomized, double-blind clinical study. *Am J Ophthalmol.* 2004; 138:6-17.
102. Gilbard JP, Rossi SR, Heyda KG, Dartt DA: Stimulation of tear secretion by topical agents that increase cyclic nucleotide levels. *Invest Ophthalmol Vis Sci.* 1990; 31:1381-8.
103. Geerling G, Sieg P, Bastian GO, Laqua H. Transplantation of the autologous submandibular gland for most severe cases of keratoconjunctivitis sicca. *Ophthalmol* 1998; 105:327-35.
104. Schroder C, Sieg P, Framme C, et al. Transplantation of the submandibular gland in absolute dry eyes. Effect on the ocular surface. *Klin Monatsbl Augenheilkd.* 2002; 219:494-501.
105. Tsubota K. The effect of wearing spectacles on the humidity of the eye. *Am J Ophthalmol.* 1989; 15:108:92-5.
106. Gresset J, Simonet P, Gordon D. Combination of a side shield with an ocular moisture chamber. *Am J Optom Physiol Opt.* 1984; 61:610-2.
107. Savar DE. A new approach to ocular moisture chambers. *J Pediatr Ophthalmol Strabismus.* 1978; 15:51-3.
108. Pult H, Riede-Pult BH, Purslow C. A comparison of an eyelid-warming device to traditional compress therapy. *Optom Vis Sci.* 2012; 89:1035-41.



## 02. Lentes de Contacto e Superfície Ocular



# Lentes de Contacto e Superfície Ocular

Irene Barbosa, Maria João Furtado

## Introdução

### Anatomia e Fisiologia da Superfície Ocular

A Superfície Ocular Externa (SOE) compreende toda a região palpebral e do globo ocular em contacto com o ambiente externo<sup>1</sup>. É constituída pela conjuntiva, limbo corneoscleral e córnea (em particular pelo epitélio corneano), recobertos, em toda a sua extensão e, em condições normais, pelo filme lacrimal<sup>2</sup>. Superior e inferiormente, é delimitada pela junção mucocutânea do bordo palpebral e, na sua porção nasal, pela carúncula. As estruturas da SOE estão dispostas de forma a permitir o livre movimento do globo ocular<sup>3</sup> e encontram-se envolvidas por tecidos moles e pelo bordo ósseo orbitário que, no seu conjunto, atuam como barreira protetora<sup>2</sup>.

A SOE, pelas suas características anatómicas, fisiológicas e imunológicas únicas, constitui a primeira linha de defesa contra as agressões do meio ambiente, protegendo o globo ocular do trauma mecânico, tóxico e infeccioso. Além disso, o seu metabolismo contribui para a manutenção da transparência corneana, essencial a uma boa função visual<sup>3</sup>.

A conjuntiva é uma fina membrana mucosa, fina e transparente, que pode ser dividida em 3 partes: a porção palpebral, firmemente aderente ao tarso, recobre a superfície interna das pálpebras; a porção bulbar recobre a esclera anterior e estende-se até ao limbo corneano e, por fim, a porção forniceal, existente ao nível dos chamados fundos de saco, representa a zona de transição entre as duas anteriores. A conjuntiva aloja as células caliciformes, ao nível da camada basal do seu epitélio estratificado, responsáveis pela produção do componente mucinoso do filme lacrimal e o tecido linfóide associado à conjuntiva (ou CALT), que se encontra na substância própria predominantemente da porção forniceal e que é fundamental em termos de defesa<sup>4</sup>.

A córnea é um tecido avascular, densamente innervado, constituído por cinco camadas: o epitélio com a sua membrana basal, a membrana de *Bowman*, o estroma, a membrana de *Descemet* e o endotélio. A transparência do tecido corneano depende da normal homeostasia dos seus constituintes, em particular do epitélio, enquanto camada impermeável, e do endotélio, enquanto principal responsável pela eliminação de fluido do estroma corneano.

Em termos morfométricos, a córnea é uma estrutura discretamente elíptica com um diâmetro vertical (em média, 10,5mm) ligeiramente menor que o horizontal (cerca de 11,7 a 12,0mm); na sua região central (4mm) é habitualmente mais fina e mais curva do que na periferia. Em termos de raio de curvatura médio, o adulto normal apresenta cerca de 7,8mm (o que corresponde a 43,25D)<sup>5</sup>.

O epitélio corneano, em situações normais, do tipo escamoso estratificado, não queratinizado, apresenta uma espessura aproximada de 50µm. A membrana de *Bowman* (8-14µm), imediatamente posterior à membrana basal do epitélio corneano, é constituída por fibrilas de colagénio e, quando lesada, habitualmente não regenera. O estroma representa cerca de 90% da espessura corneana e é constituído por uma estrutura regular tridimensional de fibrilas de colagénio e proteoglicanos. O endotélio é composto por uma camada única de células hexagonais cuja

principal função passa pela regulação da hidratação corneana; além disso, é também responsável pela produção da lâmina basal que lhe é imediatamente anterior e que corresponde à membrana de *Descemet* (10-12 $\mu$ m)<sup>6</sup>.

O limbo corneoescleral, tal como o próprio nome indica, localiza-se na zona de transição entre a córnea e a esclera e, caracteristicamente, é irrigado por um importante plexo vascular. Há atualmente evidência de que é ao nível do limbo, em concreto nas palissadas de *Vogt*, que se encontram as células histaminais, indiferenciadas, com intensa atividade mitótica, responsáveis pela regeneração do epitélio corneano<sup>7,8,9,10</sup>.

Um limbo corneoescleral saudável é essencial à normal função corneana. Múltiplas situações podem estar na origem de uma falência límbica grave com consequências desastrosas para a SOE, em particular as lesões químicas ou térmicas, a utilização ou adaptação inadequada de lentes de contacto, o síndrome de *Stevens-Johnson*, a queratoconjuntivite atópica, entre outras<sup>3</sup>.

Um filme lacrimal estável garante a manutenção de uma superfície corneana homogénea e transparente e, desta forma, é condição essencial a uma boa acuidade visual. Recentemente, o *Dry Eye Workshop* (DEWS) reconheceu a importância do filme lacrimal na etiologia do olho seco, mas, integrando-o com outras estruturas envolvidas no processo de produção, estabilização e renovação lacrimal, promoveu um novo conceito, a Unidade Funcional Lacrimal (UFL), que compreende todo um sistema que inclui as glândulas lacrimais, a SOE e pálpebras, bem como a inervação sensorial e motora que os conecta<sup>11</sup>. Este novo conceito reflete a importância dada às múltiplas interações e interdependências entre os vários constituintes da referida Unidade Funcional Lacrimal<sup>12</sup>.

O filme lacrimal era classicamente dividido em 3 camadas<sup>13,14</sup>, embora esta divisão deva ser reconsiderada face aos resultados de alguns trabalhos recentemente publicados<sup>15,16</sup>. Assim, acredita-se atualmente que o filme lacrimal é composto essencialmente por duas camadas: uma fina camada lipídica superficial produzida maioritariamente, mas não exclusivamente, pelas glândulas de *Meibomius* e cuja principal função é dificultar a evaporação da lágrima e uniformizar a sua distribuição na superfície ocular; uma camada interna, mucoaquosa, mais espessa e concentrada na proximidade do epitélio corneano e cuja principal função é, sobretudo, a proteção e nutrição da SOE<sup>16</sup>. A camada mucoaquosa é secretada pelas glândulas lacrimais (principal e acessórias que têm a seu cargo a secreção aquosa) e pelas células caliciformes conjuntivais (responsáveis pela secreção do componente mucinoso)<sup>2</sup>. A cada 5-6 segundos, o pestanejo permite uma renovação e redistribuição do filme lacrimal na SOE<sup>17</sup>.

O comprometimento de todo este equilíbrio entre os diferentes elementos da SOE e UFL pode ocorrer em diferentes situações, destacando-se a utilização inadequada de lentes de contacto, e representa uma das causas mais frequentes de recurso aos cuidados de saúde oftalmológicos.

## História das Lentes de Contacto

Já em 1508 *Leonardo da Vinci* descreveu a base teórica daquilo que mais tarde viria a ser reconhecido como o mecanismo de atuação das lentes de contacto. Segundo *da Vinci*, a potência da córnea poderia ser neutralizada pela submersão do olho num recipiente de vidro preenchido com água. Um século mais tarde, *Descartes* voltava a descrever um processo de “neutralização” da potência corneana, através de um tubo de vidro cheio de líquido em contacto com o olho<sup>18</sup>.

O primeiro registo escrito de um dispositivo comparável com uma lente de contacto data de 1823 e é da autoria de *John Herschel*, astrónomo inglês, que propôs a utilização de uma gelatina transparente



de origem animal, numa cápsula esférica de vidro, para correção do astigmatismo irregular<sup>18,19</sup>.

No final da década de 1880, *Adolph Eugene Fick*, oftalmologista suíço de renome, e *Eugene Kalt*, oftalmologista francês, terão desenvolvido, independentemente, lentes de contacto de vidro com o objetivo de minimizar ou corrigir alterações corneanas. Pela mesma altura, *August Muller*, um jovem almeão, estudante de Medicina, procurou corrigir a sua própria miopia criando para isso uma lente de contacto de vidro. Estas lentes apresentavam genericamente um desenho escleral de dimensões consideráveis, eram espessas, pesadas e de difícil manipulação, comprometendo a tolerância e transmissibilidade de oxigénio aos tecidos da superfície ocular externa, em particular à córnea. Os portadores deste tipo de lente eram, na sua maioria, indivíduos com queratocone que rapidamente desenvolviam complicações, em particular, relacionadas com a hipóxia. A melhoria da acuidade visual proporcionada pelo uso destas lentes de contacto era no entanto indiscutível e funcionou como um estímulo para o desenvolvimento de novos materiais e desenhos que visavam a ocorrência de um menor número de complicações na superfície ocular<sup>18</sup>.

Deste modo, em 1936, *William Feinbloom* introduziu um novo modelo de lente de contacto escleral com uma zona ótica central de vidro e um bordo periférico de plástico, opaco, mais leve e melhor tolerado. No mesmo ano, com o aparecimento do polimetilmetacrilato (PMMA), material plástico com excelentes propriedades óticas, surgiu a primeira lente de contacto escleral integralmente produzida com este material, sendo que, desde então, foram introduzidos diferentes desenhos, nomeadamente de lentes fenestradas. O PMMA, enquanto material plástico francamente mais leve que o vidro, dispensa o suporte escleral, mas tal como este último material, caracteriza-se pela ausência de permeabilidade ao oxigénio. A primeira lente de contacto corneana de PMMA foi lançada em 1948 pelo americano *Kevin Tuohy* e patenteada por uma indústria americana. Representou um grande avanço no mercado das lentes de contacto uma vez que, ao permitir a renovação do filme lacrimal entre a superfície ocular e a superfície da lente, melhorou de forma significativa a tolerância e reduziu as complicações hipóxicas<sup>20</sup>.

Nos anos 50, *George Butterfly* inovou o desenho das lentes de contacto corneanas de PMMA com a introdução das curvaturas periféricas à superfície posterior e implementou o conceito de adaptação “*on the Ks*”. Nos anos seguintes, as lentes de PMMA sofreram progressivas reduções no diâmetro total e espessura, sem, no entanto, se conseguir eliminar o aparecimento de complicações hipóxicas graves<sup>18</sup>.

Entretanto, em 1954, um químico checo, *Otto Wichterle* desenvolveu o primeiro material de hidrogel, o hidroximetilmetacrilato (HEMA), sendo que em 1959 a sua equipa publicou na revista *Nature* um trabalho sobre “Géis hidrofílicos para uso biológico”. O HEMA era um material transparente, maleável, puro, permeável ao oxigénio e aos nutrientes solúveis em água, mas na forma apresentada por *Wichterle* era demasiado frágil para ter uma aplicação prática em Oftalmologia. Posteriormente, *Wichterle* desenvolveu uma máquina para produção das lentes de hidrogel, segundo um processo de modelação (*spin-cast*) reproduzível e de custo reduzido, cuja patente veio a ser adquirida pela *Bausch & Lomb*. Em 1971, a referida empresa americana acaba por lançar a primeira versão de uma lente de contacto de hidrogel, a conhecida *Soflens*<sup>®</sup> (polymacon)<sup>18,21,22</sup>. Com o material de hidrogel surgiu o conceito das lentes de contacto descartáveis, de substituição semestral, trimestral, mensal e, mais tarde, diária.

Foi, também, a partir da década de 1970 que foram divulgadas e comercializadas as lentes de contacto rígidas gás-permeáveis (RGP), ainda hoje muito utilizadas. Ainda que a primeira lente RGP tenha surgido nos anos 30, dada a qualidade ótica manifestamente inferior à do PMMA, acabou por não ter grande aceitação, até que, com sucessivos refinamentos e melhoria do material e desenho, as lentes RGP (de CAB – celulose acetato butirato –, acrilato de silicone

e fluorocarbonos) passaram a ter uma crescente utilização que perdura até hoje. Apresentam importantes vantagens, nomeadamente uma excelente permeabilidade ao oxigénio aliada a uma boa *performance* ótica (em particular na correção do astigmatismo regular e irregular) e tolerância, com uma reduzida taxa de complicações<sup>20</sup>.

Finalmente, em 1998 foi introduzido o “hidrogel silicone”, material inovador com características únicas. As lentes de contacto de hidrogel silicone são constituídas por uma fase de silicone hidrofóbico que assegura a excelente permeabilidade ao oxigénio e por um polímero de hidrogel hidrofílico que garante a permeabilidade à água e iões. Assim, surgiu um material que privilegia a saúde da superfície ocular, mantendo uma baixa resistência à formação de depósitos, uma excelente qualidade ótica e uma boa tolerância<sup>23,24</sup>.

Existem diferentes tipos de hidrogel silicone que variam entre si no conteúdo em água, na resistência à deformação, no mecanismo de escape à hidrofobia do silicone e, assim, na transmissibilidade e permeabilidade ao oxigénio. Este material foi um avanço importante não só no que diz respeito às lentes de contacto utilizadas com fins unicamente refrativos, mas também no espetro de lentes de contacto utilizadas com fins terapêuticos que requerem um uso prolongado<sup>25,26</sup>.

## Lentes de Contacto na Superfície Ocular

### Tipos de Lentes de Contacto

A seleção da lente de contacto (LC) a adotar é função da indicação para o seu uso, do indivíduo, do seu ambiente e do tipo de porte<sup>27</sup>.

Existem numerosos tipos de lente de contacto divididos em três grupos principais – lentes rígidas, lentes flexíveis e lentes especiais.

### Lentes de Contacto Rígidas

As LCs rígidas apresentam como principais características a não absorção de água (hidratação inferior a 1 %) e a resistência à deformação, sendo classificadas em função do seu material e da sua geometria. O uso de lentes rígidas em polimetilmetacrilato (PMMA) não está atualmente indicado, devido à ausência de permeabilidade ao oxigénio e consequências fisiológicas negativas para a córnea. As lentes rígidas permeáveis ao gás (LC RGP) são compostas por um esqueleto de PMMA, que lhes confere rigidez, e outros componentes, como o silicone e o flúor, que aumentam a humidificação e a permeabilidade ao oxigénio (O<sub>2</sub>), podendo ou não ter tratamento da superfície.

As LCs são classificadas segundo a sua permeabilidade ao gás. No quadro 1, apresenta-se a classificação de Richardson e Benjamin (1993)<sup>27</sup>. A transmissibilidade ao oxigénio (Dk/t) corresponde à razão entre a permeabilidade ao oxigénio do material da lente e a sua espessura no centro, com: D – coeficiente de difusão do O<sub>2</sub> no material; k – coeficiente de solubilidade do O<sub>2</sub> no material e t – espessura no centro da lente. O DK/t é expresso em 10<sup>-9</sup>cm.s<sup>-1</sup>.ml(O<sub>2</sub>).ml<sup>-1</sup>.hPa<sup>-1</sup>.

	Dk/t
- Baixa transmissibilidade	$Dk/t < 10$
- Média transmissibilidade	$10 < Dk/t < 25$
- Alta transmissibilidade	$25 < Dk/t < 50$
- Super transmissibilidade	$50 < Dk/t < 85$
- Hiper transmissibilidade	$Dk/t > 85$

Quadro 1<sup>27</sup> – Classificação das LC RGP em função do material

A transmissibilidade é uma característica própria da LC, enquanto que a permeabilidade é uma característica própria de um material.

A escolha do material não será sistematicamente feita pela transmissibilidade mais elevada, dependendo também do tipo de porte e da qualidade do filme lacrimal. Os materiais com maior transmissibilidade são mais frágeis e com maior tendência à formação de depósitos.

A substituição deste tipo de lentes deverá idealmente ser anual.

Todos os tipos de geometria podem ser combinados com os diversos materiais: – lentes multicurvas; esféricas; esfero-asféricas; esféricas; tóricas internas; tóricas externas; bitóricas; com geometria inversa; com possibilidade de modificação das curvaturas periféricas; com possibilidade de tratar separadamente os quatro quadrantes da córnea, em caso de córnea irregular (*Quad technology*).

As LCs RGP têm como principais vantagens a qualidade ótica, a sua fácil manipulação, a sua durabilidade e um número de complicações alérgicas e infecciosas relativamente reduzido.

As LCs RGP com hipertransmissibilidade de O<sub>2</sub> permitem o porte prolongado ou contínuo até 30 dias. Assim, o tipo de porte depende da transmissibilidade da lente. As referências do fabricante indicam o tipo de porte e periodicidade de renovação aconselhados.

### Lentes de Contacto Flexíveis

As lentes de contacto flexíveis podem ser classificadas em função do material, da geometria e do tipo da renovação.

As lentes flexíveis em hidrogel são denominadas hidrófilas porque são formadas por polímeros reticulados que absorvem, no mínimo, 10% de água. São também denominadas clássicas ou convencionais, porque só contêm carbono, oxigénio, hidrogénio e azoto. A oxigenação da córnea depende da hidrofília da lente. Várias dezenas de materiais estão classificados em 4 grupos de acordo com a sua hidrofília e ionização (Quadro 2).

Estas características condicionam a tendência para a formação de depósitos. As lentes do grupo IV favorecem a deposição de proteínas desnaturadas, enquanto que as do grupo II favorecem a adesão dos lípidos.

		Grupo	Nome	% Água	Dk
Polímeros não iônicos	Teor em água < 50 %	I	Tefilcon	38 %	8,9
			Tetrafilcon	43 %	9
			Crofilcon	38 %	13
			Hefilcon A e B	45 %	12
			Mafilcon	33 %	4
			Polymacon	38 %	9
			Hioxifilcon B	49 %	15
	Teor em água > 50 %	II	Lidofilcon B	79 %	38
			Surfilcon A	74 %	35
			Lidofilcon A	70 %	31
			Netrafilcon A	65 %	34,5
			Hefilcon C	57 %	
			Alfafilcon A	66 %	32
			Omafilcon A	59 %	33
			Vasurfilcon A	74 %	39,1
Polímeros iônicos	Teor em água < 50 %	III	Buofilcon A	45 %	16
			Deltafilcon	43 %	10
			Phemfilcon	38 %	9
	Teor em água > 50 %	IV	Bulfilcon A	55 %	16
			Perfilcon A	71 %	34
			Etafilcon A	58 %	28
			Focofilcon A	55 %	16
			Ocufilecon B	53 %	16
			Ocufilecon C	55 %	16
			Ocufilecon D	55 %	19,7
			Ocufilecon E	65 %	22
			Ocufilecon F	60 %	24,3
			Phemfilcon A	55 %	16
			Methafilcon A	55 %	18
			Methafilcon B	55 %	18
Vilfilcon A	55 %	16			

Quadro 2<sup>28</sup> - Classificação dos materiais de hidrogel pela FDA

As lentes flexíveis em hidrogel silicone contêm, para além dos elementos clássicos das lentes em hidrogel, cadeias compostas de silicone sob a forma de TRIS (*trimethyl-siloxy-gamma-methacryloxy-propylsilane*), de TRIS modificado ou de macromoléculas de silicone. Trata-se de lentes bifásicas com ou sem agente humidificante.

A primeira geração de LCs de hidrogel silicone foi destinada ao uso contínuo ou porte prolongado, contudo tinham um módulo de elasticidade importante, sendo, por vezes, mal toleradas. Surgiram,

posteriormente, novas gerações que apresentam maior hidrofília e diminuição da rigidez, com melhor conforto e que podem ser utilizadas em uso diário, flexível ou eventualmente prolongado.

As principais lentes de contacto hidrogel silicone disponíveis estão apresentadas no Quadro 3<sup>28</sup>.

Lentes de Contacto Silicone Hidrogel							
Lentes de contacto	Acuvue Advance	Acuvue Oasys	Air Optix	Biofinity	Focus N & D	Premio	PureVision
Material	Galyfilcon A	Senofilcon A	Lotrafilcon B	Comfilcon A	Lotrafilcon A	Asmofilcon A	Balafilcon A
Fabricante	J&J Vision Care	J&J Vision Care	CIBA Vision	Cooper Vision	CIBA Vision	Menicon	Bausc & Lomb
Teor em água	47 %	38 %	33 %	48 %	24 %	40 %	36 %
Método de fabrico	Moldagem no estado hidratado	Moldagem no estado hidratado	Moldagem		Moldagem		Moldagem
Permeabilidade Dk.10 <sup>-11</sup>	60	103	110	128	140	129	91
Transmissibilidade centro (-3,00 D)	86	147	138	160	175	161	101
Módulo de tensão (psi)	63 -65	68 -104	145 -190	105 -116	220 -238	DM	106
Coefficiente de fricção	6	3	22	11	47	DM	17
Tratamento da superfície	Não	Não	Plasma	Não	Plasma	Plasma	Oxidação Plasma
Filtro UV	Sim, classe I	Sim, classe I	Não	Não	Não	Não	Não
Lentes de Contacto Hidrogel							
Lentes de contacto	Acuvue 2	Biomedics XC	Focus	Precision UV	Menicon Soft 72	Proclear	Softlens 59
Material	Etafilcon A	Omafilcon A/ HEMA/PC	Vifilcon A	Vasurfilcon A	DMAA-MMA-NVP	Omafilcon A	Hilafilcon B
Fabricante	J&J Vision Care	Cooper Vision	CIBA Vision	CIBA Vision	Menicon	Cooper Vision	Bausch & Lomb
Grupo FDA	IV	II	IV	II	II	II	II
Teor em água	58 %	60 %	55 %	74 %	72 %	62 %	59 %
Método de fabrico	Moldagem no estado hidratado	Moldagem	Moldagem	Moldagem bordos polidos	Tournage-polissage	Moldagem	Moldagem
Permeabilidade Dk.10 <sup>-11</sup>	28	25	20	39	34	27	22
Transmissibilidade centro (-3,00 D)	33	33	20	27,8	42,5	24,5	15,7
Filtro UV	Sim, classe II	Não	Não	Sim, classe II	Não	Não	Não
Lentes de Contacto RGP							
Lentes de contacto	Boston RXD	Boston XO	FluoroPerm 92	Menicon EX	Menicon Z	Boston XO <sub>2</sub>	PMMA
Material	Itabisflufocon	Hexafocon A	Paflufocon C	Siloxanyl-MA-fluoro-MA-MMA	Tisilfocon A	Hexafocon B	PMMA
Fabricante	Polymer Thecno	Polymer Thecno	Paragon Vision S	Menicon	Menicon	Polymer Thecno	
Permeabilidade Dk.10 <sup>-11</sup>	24 -45	100 -140	50 -92	70 (Fatt)	163 (ISO)	141	0

Quadro 3<sup>28</sup> – Características físico-químicas das principais lentes de contacto disponíveis

A córnea humana tem uma superfície convexa esférica, isto é, cada um dos meridianos da córnea esférica apresenta uma curvatura que varia do centro para a periferia. A escolha da geometria ótica da LC é função da ametropia a corrigir: – lentes bicurvas (praticamente abandonadas); esfero-asféricas; esféricas (bi-asféricas); tóricas internas; multifocais (multi-esféricas internas e esféricas) e multi-asféricas.

De acordo com a frequência de substituição, as lentes flexíveis são classificadas em:

- Lentes descartáveis diárias – o verdadeiro descartável, o menor risco de complicações alérgicas, ausência de produtos de manutenção.
- Lentes de renovação frequente – 15 dias, 1 mês, 3 meses e 6 meses.
- Lentes convencionais – substituição aconselhada anual.

O porte será diurno, prolongado – 7 dias e 6 noites –, ou contínuo – 30 dias – (apanágio das lentes de contacto hidrogel silicone), em função da transmissibilidade da lente.

O fabricante vai sempre procurar obter a menor espessura central possível afim de otimizar a transmissibilidade ao O<sub>2</sub>. Contudo, a lente deve ter uma espessura mínima suficiente para manter a resistência impedindo que se parta facilmente (no caso de LCs RGP) ou rasgue e mantendo uma tonicidade suficiente para permitir a manipulação, no caso de LCs flexíveis<sup>29</sup>.

As referências do fabricante indicam o tipo de porte e renovação das LCs aconselhadas. Uma lente apropriada para porte contínuo pode sempre ser utilizada para porte prolongado, flexível ou diurno, mas o contrário já não é possível.

As principais vantagens da adaptação de lentes flexíveis são: uma adaptação rápida com conforto, melhor tolerância em ambientes com poeiras, possibilidade de porte ocasional ou flexível “à la carte” – com materiais de alta transmissibilidade –, e prática de desportos. Com as lentes de hidrogel silicone as indicações das LCs flexíveis foram altamente alargadas.

### Lentes de Contacto Especiais

– LCs híbridas – lentes que possuem uma zona ótica central rígida circundada por uma zona hidrófila periférica em material hidrogel ou hidrogel silicone (novas LC híbridas *Duette*). Teoricamente associam a qualidade ótica das LCs rígidas ao conforto das lentes flexíveis. Têm como principal vantagem a correção de astigmatismos irregulares, nomeadamente de origem pós traumática, pós cirurgia refrativa ou por queratocone - difíceis de compensar com lentes rígidas de menor diâmetro, com má estabilização e, por vezes, má tolerância (Figura 1).

– *Piggyback* – sistema que consiste na adaptação de lente RGP sobre uma lente flexível de hiper Dk de renovação frequente – idealmente hidrogel silicone. Sistema menos frágil e mais económico que a LC híbrida, com possibilidade de renovação frequente da LC flexível e seleção da LC RGP, habitualmente com pequeno diâmetro. Tem indicações semelhantes às LCs híbridas, contudo, é uma opção de 2ª intenção, sendo a principal indicação o queratocone. A principal desvantagem é a dupla manipulação das lentes (Figura 2).

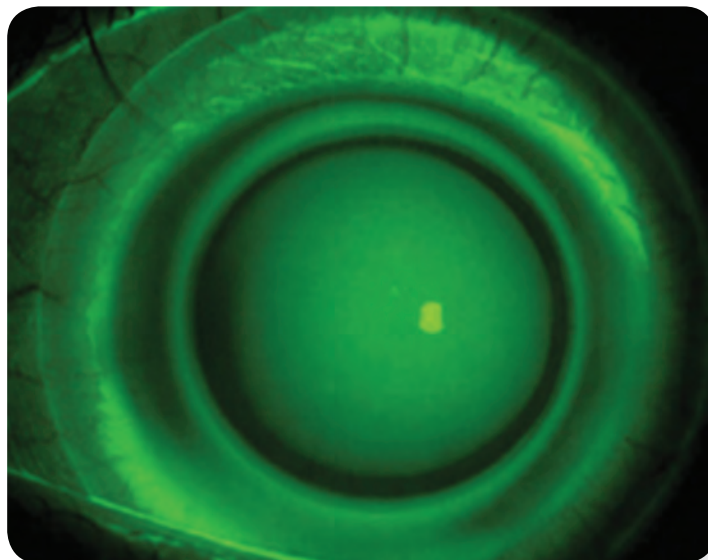


Figura 1 : Padrão de adaptação favorável de LC híbrida. Retirado de "Sorbara G. *Global Specialty Lens Symposium Report. Contact Lens Spectrum 2009*"

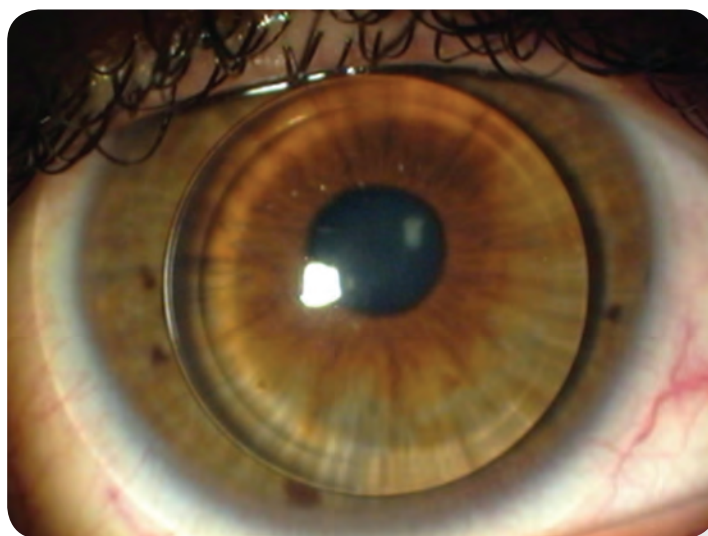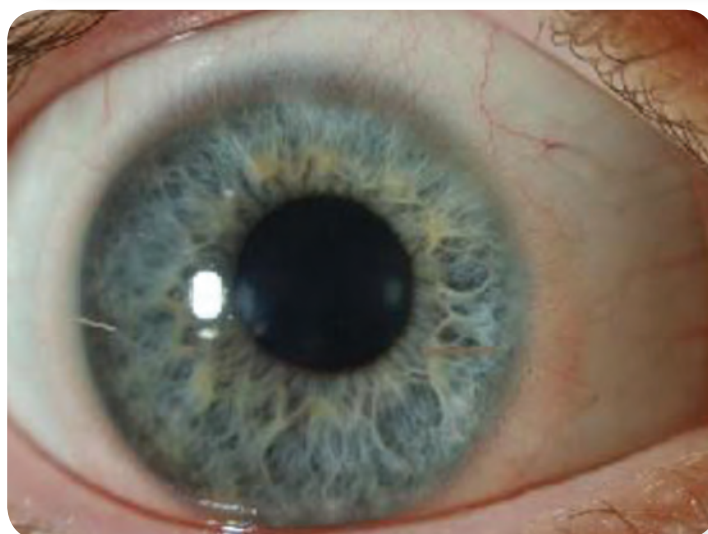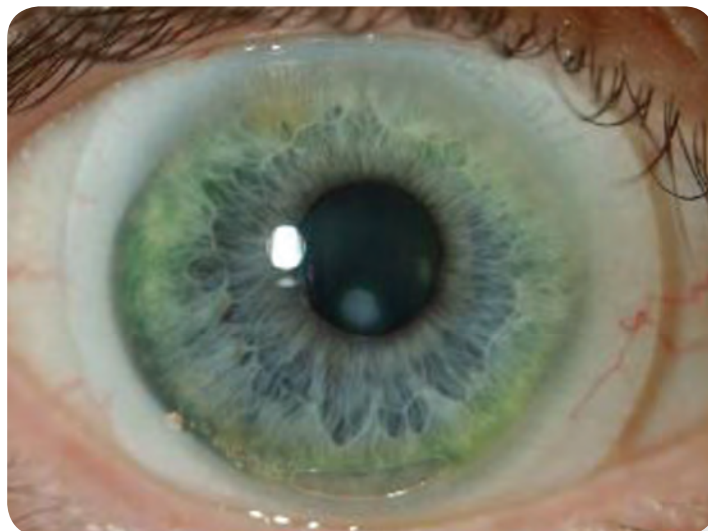


Figura 2: Sistema *piggyback*: as LCs rígida e flexível movem-se de forma independente com o pestanejo. Retirado de "High Dk piggyback contact lens system for contact lens-intolerant keratoconus patients. *Clin Ophthalmol*; 5:331-335."

– LCs rígidas esclerais – lentes de diâmetro entre 13 e 17 mm, atualmente existentes em material com hiper Dk. Indicadas em situações de astigmatismo irregular, não corrigido com LC corneana RGP ou LC corneoescleral flexível, e com fins terapêuticos (Figuras 3 e 4).

– LCs flexíveis esclerais – lentes com diâmetro entre 16 e 19 mm com utilização unicamente terapêutica.





Figuras 3 e 4: LC mini-escleral com 16,5mm de diâmetro total versus LC escleral tradicional com 20,0mm de diâmetro total

O Quadro 4<sup>27</sup> apresenta algumas indicações referentes aos diferentes tipos de LCs disponíveis:

	Conforto	Duração de vida	Qualidade ótica	Alergias, infecções	Córnea irregular	Criança	Adulto	Porte contínuo	Duração
LRPG	+	+++	+++	+	+++	+++	+++	+++	+
LSH - tradicionais	++	++	++	+++	-	±	++	-	+++
LSH – de renovação frequente	+++	∅	++	++	-	++	+++	-	++
Silicone hidrogel	+++	∅	++	++	-	+++	+++	+++	++
Lentes particulares	++	++	+++	++	+++	+++	+++	-	+++

Quadro 4<sup>27</sup> – Indicação das diferentes lentes de contacto disponíveis

LSH – lentes flexíveis hidrófilas; LRPG – lentes de contacto rígidas permeáveis aos gases.



No Quadro 5<sup>27</sup> estão referidas indicações dos vários tipos de LCs disponíveis em função da ametropia a compensar:

	Esféricas	Esfera >Cilindro	Cilindro >esfera	Presbiopia	Afaquia	Anisometropia	Astigmatismo residual
LRPG	+++	+++	+++	+++	+++	+	-
LSH - tradicionais	+	+	+	+	+	+	+
LSH – de renovação frequente	+++	+++	++	+++	++	+++	+++
Silicone hidrogel	+++	+++	++	+++	+++	+++	+++
Lentes particulares			Em função dos casos particulares				

Quadro 5<sup>27</sup> – Indicação em função da ametropia

LSH – lentes flexíveis hidrófilas; LRPG – lentes de contacto rígidas permeáveis aos gases.

## Lentes de Contacto em Situações Especiais

O desenvolvimento de novos materiais e novas geometrias tem permitido a adaptação de lentes de contacto nos vários tipos de ametropias – miopia, hipermetropia, astigmatismo, presbiopia. Contudo, a irregularidade da superfície ocular, nomeadamente em situações de queratocone e situações pós cirúrgicas ou pós traumáticas, constitui ainda um verdadeiro desafio para a Contactologia e um estímulo para o seu desenvolvimento.

### – Objetivo Refrativo

O queratocone é uma distrofia corneana que se manifesta por uma protrusão não inflamatória da córnea na sua região axial, progressiva, que condiciona diminuição de acuidade visual devido à indução de astigmatismo irregular<sup>30</sup>.

A patogenia do queratocone ainda permanece não completamente esclarecida<sup>30,31</sup>. O queratocone continua a ser atualmente objeto de inúmeros estudos e investigações.

Uma deformação cónica da córnea foi já identificada em 1748 pela primeira vez por *Mauchert*. A entidade queratocone foi só um pouco mais tarde reconhecida por *Nottingham* em 1854.

A ideia de corrigir esta deformação com uma lente de contacto remonta a *Fick*, em 1888, que marca o início da Contactologia<sup>31</sup>.

O desenvolvimento de novas tecnologias, como a videotopografia, tem permitido um diagnóstico mais precoce, mesmo em fases subclínicas. A topografia corneana faz parte integrante do diagnóstico.

A lente de contacto é o tratamento médico de primeira escolha.

Vários tipos de lentes flexíveis, esféricas, tóricas, incluindo lentes flexíveis especiais para queratocone, mais espessas ou com superfícies cónicas, podem, por vezes, ser utilizadas, dependendo do grau de distorção corneana. Contudo, o queratocone é a entidade clássica na

qual a lente de contacto rígida fornece uma nova superfície refrativa para uma córnea irregular e permite melhor acuidade visual do que a correção com óculos.<sup>30,31,32</sup>

Várias geometrias de LCs rígidas têm sido utilizadas – lentes bicurvas, tricurvas, esféricas e bisféricas, elípticas.

Numa fase pouco evoluída, uma geometria esfero-asférica ou esférica pode ser utilizada. A face posterior das lentes usadas para correção do queratocone é geralmente esférica multicurva com variações na zona ótica e com número variável de curvaturas periféricas, de acordo com a evolução do queratocone.

A transição das curvaturas periféricas é um dos fatores mais importantes no processo de adaptação e conforto do doente.

Novas LCs com excentricidades diferentes nos diversos quadrantes, que se adaptam às variações na excentricidade corneana do queratocone, detectadas na topografia, podem ser utilizadas.

A indicação para lente flexível poderá existir em fases muito iniciais do queratocone, na situação de intolerância a LCs rígidas, em fases de transição para cirurgia, quando existe intolerância a todos os outros tipos de lentes de contacto, ou como parte integrante de lentes especiais como, por exemplo, lentes híbridas e sistemas *piggyback*.

Novos tipos de materiais e geometrias em lentes esclerais têm permitido o seu recrudescimento na adaptação em várias situações de queratocone: em doentes com intolerância a outros tipos de lentes de contacto, com a principal indicação de correção ótica numa superfície irregular e melhoria do conforto<sup>33,34,35</sup>. A falta de experiência na adaptação destas lentes tem limitado o seu uso<sup>36</sup>.

Dois tipos de lentes de contacto híbridas, que consistem na associação, numa só lente, de uma parte rígida central que proporciona a qualidade de correção ótica e uma parte hidrófila periférica que condiciona melhor centragem e conforto, foram particularmente desenvolvidas e comercializadas – lentes *Saturno II* e *Softperm* (Figura 5). As maiores complicações destas lentes surgiram devido à hipóxia induzida pelo baixo Dk da lente e pela fragilidade na zona de junção<sup>31</sup>.

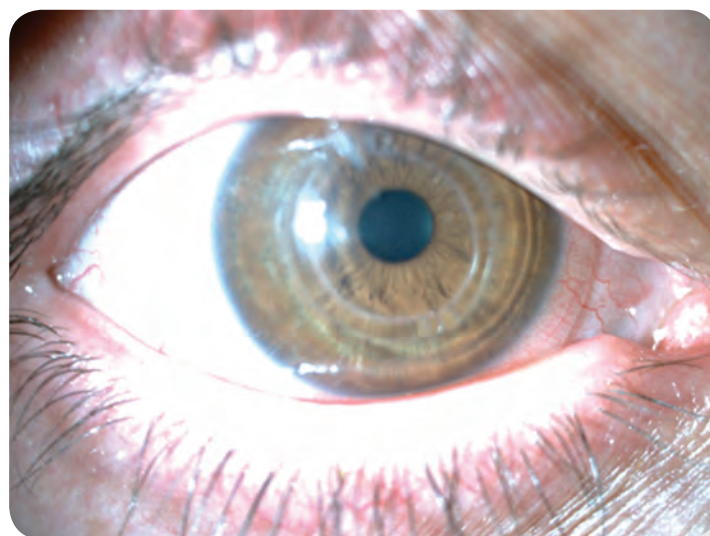


Figura 5: Adaptação de LC híbrida após implantação de anéis intracorneanos num caso de queratocone

Espera-se que as lentes híbridas atualmente comercializadas diminuam as respostas hipóxicas pelo facto de apresentarem um maior Dk na zona rígida e, mais recentemente, da zona flexível periférica (LCs comercializadas em 2011, com Dk da zona flexível de hidrogel silicone de 84).

O sistema *piggyback* foi primeiramente descrito no início dos anos 70 para doentes com queratocone que não toleravam lentes rígidas esclerais ou corneanas.

*Piggyback*, como já foi anteriormente referido, é uma técnica de adaptação de uma lente rígida sobre uma lente hidrófila.

Atualmente usam-se frequentemente as lentes hidrófilas descartáveis de hidrogel silicone e as lentes RGP de hiper Dk e superfície esférica posterior.

As vantagens do sistema *piggyback* estão relacionadas com a proteção do cone, redução do trauma mecânico das lentes em materiais rígidos, melhoria da tolerância e favorecimento da cicatrização de erosões epiteliais, associados a um maior conforto e estabilização das lentes de contacto, com otimização da correção ótica pela lente rígida<sup>36</sup>.

A irregularidade da superfície corneana após colocação de anéis intracorneanos para correção do queratocone, ou após queratoplastia penetrante ou em astigmatismos irregulares significativos pós traumáticos, ou pós cirurgia refractiva corneana, incluído ectasias corneanas pós cirúrgicas, pode também ser tratada com vários tipos de LCs RGP (Figura 6), LCs hidrófilas personalizadas “*wavefront guided*”, lentes esclerais, LCs híbridas e *piggyback*.

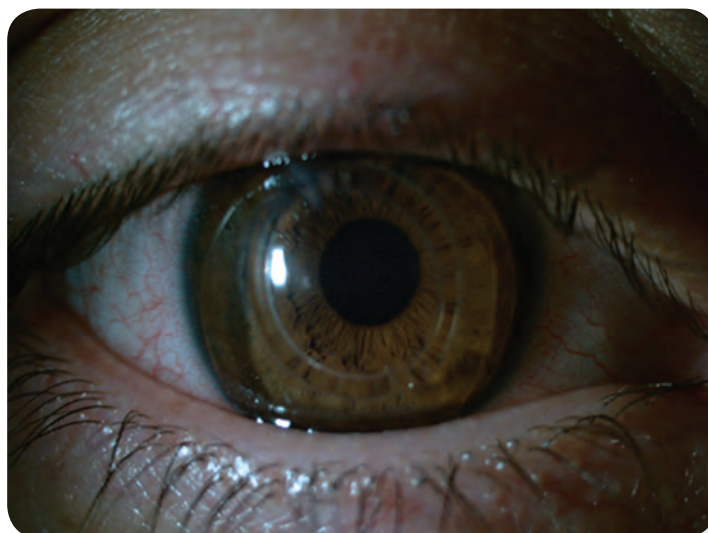

Figura 6: Adaptação de LC RGP de geometria bielítica após implantação de anéis intracorneanos num caso de queratocone

Quando adequadamente adaptadas, as LCs RGP são a forma mais segura e eficaz de restaurar a acuidade visual após cirurgia refractiva complicada<sup>37</sup>. Alguns estudos referem que as lentes de contacto RGP são uma forma segura, reversível, para melhoria da acuidade visual em doentes com ectasia corneana pós cirurgia refractiva, retardando ou evitando a necessidade de mais intervenções cirúrgicas<sup>38,39</sup>.

Mesmo na ausência de erro refrativo residual significativo, os doentes podem ficar altamente sintomáticos após cirurgia refractiva corneana. A presença de *glare*, halos, polioopia monocular e

perda de contraste são, principalmente, causadas pela presença de aberrações de alta ordem. A adaptação de uma lente de contacto RGP pode reduzir significativamente as aberrações de alta ordem que surgem após cirurgia refrativa corneana<sup>37,40</sup>. Também as lentes de contacto rígidas gás permeáveis personalizadas (com base nos dados da topografia individual), com geometria inversa, podem melhorar a *performance* visual nos olhos pós LASIK (*Laser in situ keratomileusis*) por reduzirem as aberrações de alta ordem<sup>41</sup>.

A utilização de lentes de contacto e a sua tolerância antes da cirurgia refrativa, assim como as alterações lacrimais secundárias à cirurgia refrativa, podem interferir na tolerância às e sucesso das LCs, no pós operatório<sup>42</sup>.

### – Objetivo Terapêutico

Uma lente de contacto terapêutica é, por definição, uma lente que se coloca sobre a córnea com o objetivo de participar no tratamento de uma afeção<sup>43</sup>. Atribui-se a um Oftalmologista Francês, *Galezowski*, a descoberta das primeiras lentes terapêuticas. Num artigo publicado, em Paris, em 1886, ele refere os resultados encorajadores obtidos com o uso de placas de gelatina impregnadas de cocaína e de uma solução antiséptica que utilizava como penso, após cirurgia de catarata<sup>44,45</sup>. A adaptação das lentes de contacto em uso prolongado foi primeiramente aprovada pela FDA, em 1979<sup>45</sup>.

Introduzidas no mercado em 1999, as lentes de contacto flexíveis de hidrogel silicone com alto Dk são, atualmente, a primeira escolha como LC terapêutica<sup>44,45,46,47</sup>.

As lentes de contacto terapêuticas podem ser utilizadas no tratamento de numerosas doenças oculares que beneficiem da cicatrização da córnea ou do alívio da dor corneana<sup>46,47</sup>. As lentes de contacto flexíveis podem atuar como lentes terapêuticas para facilitar a reepitelização da córnea após cirurgia refrativa. Podem ser colocadas imediatamente após a cirurgia, por um ou dois dias<sup>37,45,46,48</sup>, na primeira intervenção de LASIK e em casos de retratamento, para alívio da dor e para facilitar a estabilização do lenticulo<sup>46</sup>.

Após PRK (*Photorefractive keratectomy*), a utilização de lente de contacto como penso poderá aumentar o conforto do doente, permitir uma recuperação visual mais rápida e reduzir significativamente a intensidade da dor pós operatória<sup>42</sup>. As lentes de hidrogel silicone promoverão uma reepitalização mais rápida, com conseqüente maior conforto do que as lentes de hidrogel, no pós operatório de PRK<sup>42,46</sup> (figura 7).

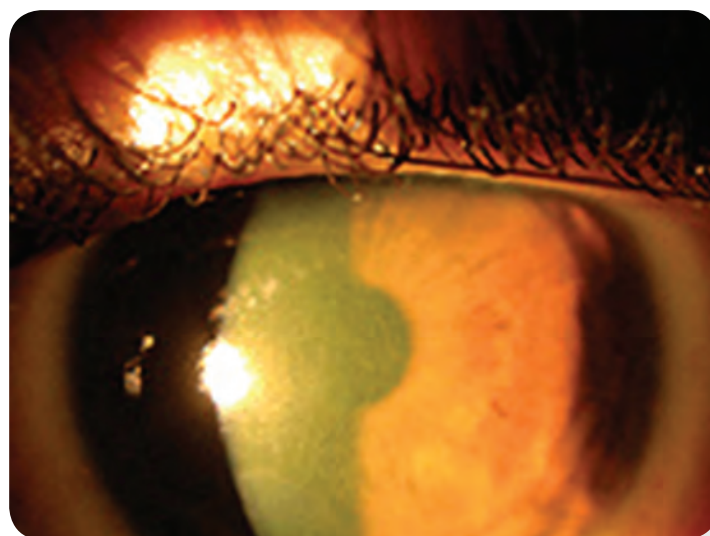


Figura 7: Adaptação de LC flexível de hidrogel silicone após PRK

As lentes terapêuticas são frequentemente utilizadas após LASEK (*Laser-assisted sub-epithelial keratomileusis*) e epi-LASIK para alívio da dor e cicatrização das células epiteliais corneanas, durante três a cinco dias<sup>42,46</sup>, na ausência de intolerância precoce às lentes (48 horas), tendo, nestas situações, também uma indicação de aposição do lentículo e proteção. As lentes de contacto terapêuticas, após cirurgia refrativa, devem ser utilizadas com o uso concomitante de colírios antibióticos, corticóides, anti-inflamatórios não esteróides tópicos e lubrificantes<sup>46</sup>.

A intolerância a lentes de contacto antes da cirurgia refrativa pode comprometer, também nestas situações, o sucesso e conforto da lente no pós-operatório<sup>49</sup>.

Após queratoplastia, em certas circunstâncias pós-operatórias precoces (alguns dias a algumas semanas após cirurgia), a utilização de uma lente de contacto terapêutica, de preferência de hidrogel silicone, pode ser necessária para evitar uma reintervenção cirúrgica, como no caso de má coaptação localizada dos bordos do enxerto no recetor com sinal de *Seidel*<sup>43</sup>; em caso de atraso da reepitalização do enxerto, para além de uma semana pós-operatória; antes da extração dos pontos separados para diminuir a sensação de corpo estranho ou evitar uma conjuntivite papilar<sup>42</sup>.

Perante uma atalamia pós-operatória, após cirurgia de catarata, enxerto de córnea ou cirurgia filtrante, uma LC de grande diâmetro (15-17mm) pode permitir a reconstituição da câmara anterior em algumas horas<sup>43</sup>. Uma publicação recente<sup>50</sup> refere que o uso de LCs de hidrogel como penso pode favorecer a estabilidade da ferida operatória, podendo, eventualmente, reduzir o risco de endoftalmite, no pós-operatório de cirurgia de catarata.

A erosão corneana é uma situação frequente que ocorre quando há perda do epitélio da córnea, geralmente secundária a situação traumática, e que, atualmente, pode ser tratada com a adaptação de lentes de contacto terapêuticas em substituição do penso ocular, associadas a colírios antibióticos e anti-inflamatórios não esteróides e lubrificantes<sup>46</sup>.

As lentes terapêuticas têm indicação, associadas a colírios antibióticos tópicos e aplicação de lubrificantes oculares em erosões corneanas recorrentes<sup>37,45,46</sup> que são geralmente o resultado de uma erosão traumática prévia, distrofia corneana anterior, distrofia corneana estromal, transplante de córnea, cirurgia de catarata ou cirurgia queratorrefrativa<sup>46</sup>.

O uso de lentes de contacto terapêuticas com sucesso no tratamento de lesões penetrantes da córnea foi referido em 1972<sup>46</sup>. A lente de contacto terapêutica pode ser adaptada, durante algumas semanas, com concomitante cobertura antibiótica tópica, em alternativa ao tratamento cirúrgico, em situações de pequenas lacerações corneanas<sup>45,46</sup>.

As lentes terapêuticas são também úteis no tratamento da dor e disfarce de irregularidades da superfície corneana na queratopatia bolhosa<sup>45,46</sup>, promovendo, por vezes, melhor acuidade visual<sup>46</sup>.

A lente de contacto terapêutica com instilação de colírios antibióticos pode ser útil na redução da dor e favorecimento da reepitalização corneana em queimaduras químicas<sup>45,46,47</sup> ligeiras a moderadas, podendo também diminuir o risco de formação de simbléfaro<sup>46</sup>.

Outras situações em que as lentes de contacto estão indicadas são:

- *melting* corneano<sup>47,51</sup>
- queratite filamentar<sup>45,46,47</sup>, úlceras tróficas<sup>45,46</sup>, proteção da córnea em casos de triquíase e queratite neurotrófica<sup>45,46</sup>, queratite de exposição, síndrome do olho seco, queratite pontuada superficial de *Thygeson's*, distrofias epiteliais, distrofias estromais<sup>46</sup>. A indicação principal



para o papel “antiedema” das lentes terapêuticas é a distrofia corneana endotelial de *Fuchs*, reduzindo a dor e a inflamação no olho afetado<sup>43</sup>.

As lentes de contacto hipertransmissíveis atuam como uma barreira, protegendo as células epiteliais da córnea, das pálpebras e dos cílios, durante o pestanejo<sup>44,45,46,47</sup>, e, em certas disfunções da motricidade palpebral, como na triquíase, entropion, queratite lagofáltmica, diminuindo o efeito adverso das condições ambientais<sup>47</sup>, sem perturbar a fisiologia corneana.

Antes de prescrever as lentes de contacto terapêuticas, é importante despistar uma infeção subjacente. Será sempre prudente prescrever um antibiótico profilático sempre que o epitélio esteja comprometido<sup>44,45</sup>. A aplicação de lubrificantes tópicos sem conservantes deverá ser uma prática para favorecer a eliminação dos depósitos e resíduos metabólicos sob a lente<sup>44</sup>. Com cuidadosa vigilância, as complicações inerentes ao uso de lentes de contacto terapêuticas são minimizadas<sup>46</sup>.

As lentes de contacto são insubstituíveis em certas afeções corneanas, como as queratites bolhosas e as úlceras tróficas<sup>44</sup>. As vantagens incontestáveis das lentes terapêuticas em relação ao penso ocular são, com efeito, uma melhor analgesia e uma menor incapacidade, preservando a visão binocular<sup>44,45</sup>.

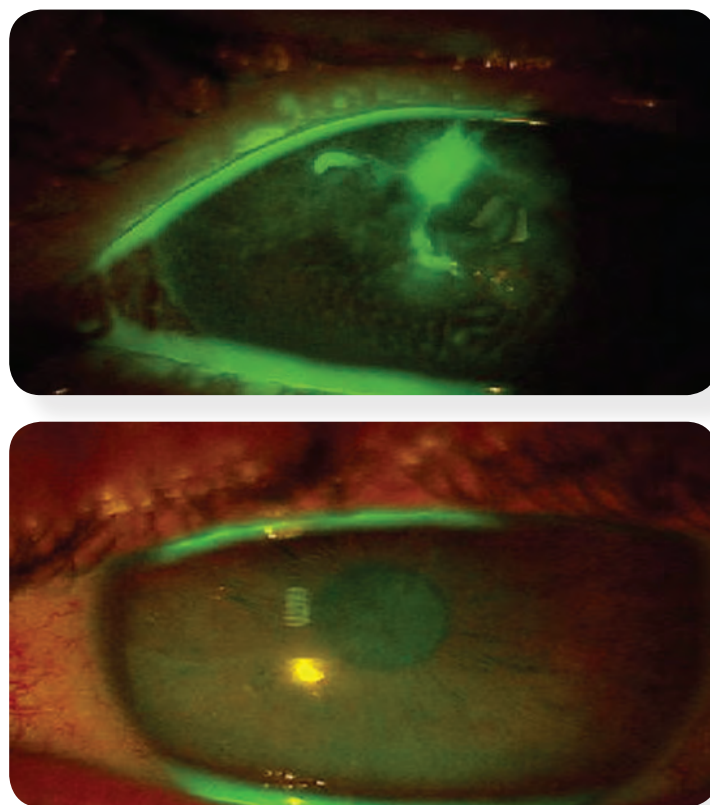
As lentes de contacto terapêuticas têm sido também utilizadas como reservatório de medicamentos<sup>44,45,52</sup>: antibióticos, anti-inflamatórios, corticóides, antialérgicos, entre outros, com a sua libertação continuada. As vantagens deste procedimento são a necessidade de menor número de instalações e a possibilidade de manter uma concentração mais constante do medicamento no olho. Duas vias de aplicação podem ser utilizadas – a lente pode ser impregnada do colírio previamente à sua colocação no olho, ou o colírio pode ser instilado no olho do portador da LC<sup>44</sup>. Este é o caso frequente de tratamento medicamentoso tópico coadjuvante administrado nos portadores de lentes terapêuticas<sup>44</sup>. Tanto as lentes hidrófilas como as lentes de hidrogel silicone têm sido utilizadas com este propósito.

A neovascularização da córnea causa deterioração da acuidade visual e aumento das irregularidades da superfície corneana<sup>53</sup>. Várias técnicas têm sido utilizadas para ajudar a controlar o progresso da neovascularização corneana. A aplicação tópica de bevacizumab tem-se mostrado eficaz na redução de neovascularização<sup>53,54</sup>. Uma prótese de superfície ocular, sob a forma de uma lente de contacto de grande diâmetro, que ajuda na manutenção da integridade da superfície corneana, pode servir como um sistema de libertação de bevacizumab tópico<sup>53</sup>.

As lentes de contacto esclerais com materiais rígidos gás permeáveis são uma opção com fins terapêuticos em numerosas afeções da superfície ocular, como o queratoglobos, doença de *Terrien*, síndrome de *Stevens-Johnson*, penfigóide ocular ou queimaduras graves<sup>44,55</sup>.

O uso de LCs RGP esclerais não fenestradas fornece uma estratégia adicional e eficaz no tratamento de superfície, na redução da fotofobia e desconforto e reabilitação visual de doentes com patologia grave da superfície ocular, como síndrome de *Stevens-Johnson*, penfigóide cicatricial ocular, queratite de exposição, necrólise epidérmica tóxica, queratite pós herpética, deficiência congénita de glândulas de *Meibomius*, queratoconjuntivite límbica superior, síndrome de *Sjögren*<sup>56</sup>. As lentes de contacto esclerais gás permeáveis fenestradas são um importante instrumento no tratamento de muitas patologias corneanas, nomeadamente, defeitos epiteliais persistentes em deficiência de células *stem* ou córneas neurotróficas refratárias a outros tipos de tratamento, reduzindo a dor e a fotofobia e melhorando a acuidade visual, evitando terapêuticas cirúrgicas<sup>57</sup>. A *keratoconjuntivitis sicca* (KCS) ocorre em 40% a 60% dos doentes com doença enxerto contra hospedeiro crónica (cGVHD) após transplante de células hematopoiéticas alogénicas. As

lentes esclerais podem aliviar os sintomas, dor e fotofobia, e podem melhorar a acuidade visual e a qualidade de vida em geral, em doentes com *keratoconjuntivitis sicca* grave, devido a doença crónica enxerto contra hospedeiro<sup>58,59,60</sup> (Figuras 8 e 9). Embora a terapêutica imunossupressora seja o tratamento primário dos cGVHD, os sintomas oculares requerem medidas para melhorar a lubrificação ocular, diminuir a inflamação e manter a integridade das mucosas<sup>58</sup>. Um estudo recentemente publicado<sup>61</sup>, refere o possível benefício da combinação de colírio de soro autólogo com LC de hidrogel silicone em situações de defeitos epiteliais persistentes intratáveis.



Figuras 8 e 9: Córnea sob coloração com fluoresceína antes da adaptação de uma lente de contacto escleral, no contexto de *Keratoconjunctivitis Sicca* (KCS) secundária à doença enxerto-versus-hospedeiro crónica. Coloração com fluoresceína após remoção de lente de contacto escleral previamente adaptada por 6 horas. Retirado de "Biol Blood Marrow Transplant;13(9):1016-1021."

Lentes de contacto esclerais rígidas gás permeáveis fenestradas, personalizadas que fazem *vault* sobre a córnea retendo um reservatório de lágrimas artificiais oxigenadas sobre a superfície corneana são uma opção de tratamento, após falência de terapêuticas convencionais, para uma vasta gama de alterações graves da superfície ocular, nomeadamente, em síndromes de anestesia corneana congénita e síndrome de *Stevens-Johnson* em doentes com idade pediátrica<sup>62</sup>.

Em 1985 foram introduzidas as lentes de colagénio com fins terapêuticos, constituídos por colagénio de porco ou bovino (tipo I) ou colagénio de placenta humana (tipo IV) com DK de  $26 \cdot 10^{-11} \text{ cm}^2 \cdot \text{ml}(\text{O}_2) \cdot \text{s}^{-1} \cdot \text{ml}^{-1} \cdot \text{mmHg}^{-1}$  e que se dissolvem em doze a setenta e duas horas. São utilizadas como penso ou como reservatório de medicamentos. Nas queratites microbianas reforçam o tratamento antibiótico,

favorecendo a cicatrização, e neutralizam os colagenases. O seu uso tem sido pouco expandido<sup>44</sup>.

O porte de lentes cosméticas tem como objetivo modificar o aspeto do olho e dirige-se a dois tipos de doentes totalmente diferentes:

- doentes jovens e desportistas, sem patologia particular, para correção de ametropias, ou até mesmo emétopes;
- doentes com patologia ocular uni ou bilateral, congénita ou adquirida, pós traumática, pós infecciosa, pós cirúrgica, necessitando de melhorar ou mascarar o aspeto do olho<sup>63</sup>.

Lentes de contacto cosméticas têm sido assim utilizadas, não apenas com o interesse estético, mas, também, terapêutico e funcional (Figura 10).

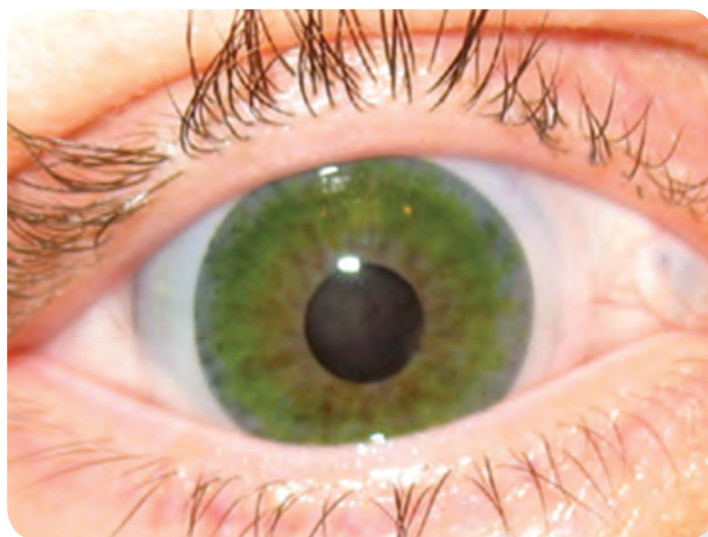


Figura 10: LC cosmética numa situação de queratopatia em banda secundária com distorção marcada da SOE

As lentes com pupila preta artificial são utilizadas em substituição da oclusão ocular, por exemplo, no tratamento da ambliopia<sup>43,63,64</sup>, e em certas patologias neurológicas, no tratamento de diplopia, no adulto<sup>63</sup>.

As lentes com íris artificial e pupila preta permitem melhorar a situação estética de um olho amaurótico deformado com cicatrizes e opacidades na superfície corneana.

As lentes com íris artificial e pupila transparente permitem a preservação da função ótica, melhorando o aspeto estético<sup>42</sup>, em situações de opacidades parciais da córnea, perda de pigmentação da íris, e o conforto, reduzindo a fotofobia, a poliopia e melhorando a capacidade visual, no caso de anirídias congénitas ou traumáticas, midríase pós traumática ou pós cirúrgica, albinismo, colobomas congénitos, traumatismos cirúrgicos da íris.

### Efeitos das Lentes de Contacto na Superfície Ocular

A manutenção e proteção da “lisa superfície refrativa da córnea” é função do “sistema superfície ocular”, que inclui o epitélio superficial e glandular da córnea e conjuntiva, as glândulas lacrimal,



lacrimal acessórias e de *Meibomius*, conjuntamente com as suas matrizes apical (lágrimas) e basal (tecido conetivo); os cílios com as suas glândulas associadas de *Moll* e *Zeiss*, e outros componentes das pálpebras responsáveis pelo pestanejo e o duto nasolacrimal. Todos os componentes do sistema estão interligados funcionalmente devido à continuidade do epitélio, inervação, e os sistemas endócrino, vascular e imune. Em teoria, a agressão crónica a qualquer componente do “sistema superfície ocular” pode desencadear sequelas clinicamente relevantes. Desempenhando a glândula de *Meibomius* um papel central, é plausível que o desenvolvimento de disfunção das glândulas de *Meibomius* possa ser influenciada por fatores que atuam em qualquer parte do sistema<sup>65</sup>.

A avaliação do filme lacrimal pré corneano é uma das atitudes clínicas para determinar a saúde do segmento anterior do olho<sup>66</sup>.

A *Lateral Shearing Interferometry* (LSI)<sup>66,67,68</sup>, um método não invasivo eficaz; a *Dynamic-area high-speed videokeratometry* (HSV)<sup>67</sup>; o tempo de rotura do filme lacrimal (TBUT)<sup>43</sup>; teste de *Shirmer I*; vermelho fenol (*phenol red thread*)<sup>67</sup>; coloração com verde lissamina<sup>68</sup>; coloração com fluoresceína<sup>68</sup>, são métodos que avaliam a qualidade do filme lacrimal na superfície ocular. O filme lacrimal humano é instável, mas é regenerado pelo frequente pestanejo<sup>70</sup>.

O uso de lentes de contacto, de acordo com vários estudos, influencia a qualidade do filme lacrimal<sup>66-72</sup>. Aproximadamente 30% a 50% dos portadores de LCs referem sintomas de olho seco<sup>68,73,74</sup>.

A presença de uma lente de contacto pode induzir olho seco num indivíduo normal – esta situação é chamada “olho seco induzido por lentes de contacto” (CLDE)<sup>71</sup>. O CLDE pode ser devido a disrupção da normal fisiologia da lágrima (evaporação ou dessecação com adelgaçamento e rotura do filme lacrimal, interrompendo a sua reformação, facilitando a rotura da camada lipídica<sup>68,71</sup>. O aumento da evaporação do filme levaria ao aumento da concentração, condicionando o aumento da osmolaridade do filme lacrimal. Outros fatores contribuintes incluem o uso de LCs com alta hidrofília que podem contribuir para uma maior espoliação de lágrima e formação de depósitos. Pensa-se que cabeças dos grupos polares associados a moléculas lipídicas do filme lacrimal sejam atraídas para as LCs de maior conteúdo de água, permitindo que as caudas não polares se afastem da superfície da lente, condicionando evaporação e/ou dessecação<sup>68</sup>.

O olho seco e as alterações no filme lacrimal, em portadores de LC, estão associados a redução da função visual, a redução do tempo de uso das lentes, e risco aumentado de desidratação da superfície ocular, adesão bacteriana e infeção. As razões mais importantes para a intolerância às LCs e descontinuação do seu uso são o desconforto e a secura ocular. É importante que a LC permaneça humedecida com um filme lacrimal coerente sobre a sua superfície, para permitir bom conforto, boa acuidade visual, boa lubrificação; evitar secura da superfície ocular; remover detritos e partículas; evitar contaminação e infeção durante o porte da LC<sup>68</sup>.

A verdadeira etiologia para o CLDE continua não verdadeiramente esclarecida<sup>68,75</sup>.

Segundo alguns estudos, a taxa de evaporação do filme lacrimal é afetada pelo uso de LC<sup>70,76</sup>. A taxa de evaporação é maior na presença de LCs, o efeito pode ser associado, em parte, a alteração no filme lacrimal e/ou tecidual e permanece presente após 24 horas sem LCs. Usar LCs em condições de humidade normal (40%) produz uma maior evaporação do que o experimentado por não portadores de LCs em condições de baixa humidade (30%)<sup>76</sup>. Isto pode explicar a maior prevalência de queixas de olho seco entre portadores de LCs do

que entre os não portadores. Estas evidências suportam a hipótese de que a evaporação aumentada é um fator contribuinte para o olho seco induzido por LCs<sup>76</sup>.

Lentes de contacto que pertencem ao mesmo grupo da FDA (*Food and Drug Administration*) comportam-se de maneira diferente consoante as propriedades do seu material<sup>51</sup>. Lentes que mostram menor desidratação estão associadas a redução significativa nos sintomas de olho seco<sup>75</sup>. Um estudo recente<sup>72</sup> refere que a acentuada instabilidade da lágrima, a sua maior osmolaridade e evaporação no contexto de olho seco marcado e sintomatologia visual em portadores de LCs hidrófilas, em determinadas condições, não se verificaram em portadores de LCs de hidrogel silicone, o que levou a sugerir o uso de LCs de hidrogel silicone em pessoas que vivem em ambientes frios, com baixa humidade e ventosos.

A disfunção das glândulas de *Meibomius* (MGD) tem sido reconhecida como uma causa de olho seco relacionada com o uso de lentes de contacto<sup>73</sup>. A MGD está associada a intolerância a LCs<sup>65</sup>. A avaliação das glândulas de *Meibomius* por meibografia de não contacto<sup>73</sup> revelou alterações na morfologia e diminuição do número de glândulas de Meibomius funcionantes em portadores de qualquer tipo de LC – rígidas ou flexíveis – verificando-se as maiores alterações ao nível da pálpebra superior e proporcionais ao tempo de uso de LCs. Estas alterações seriam provocadas pela irritação das glândulas, através da pálpebra, pela LC.

Alguns estudos sugerem que o desconforto e sintomas de olho seco em portadores de LCs podem ser associados a MGD, mas não suportam a causalidade entre uso de LCs e aparecimento de MGD<sup>65</sup>. A própria relação cruzada entre MGD e doença olho seco não está totalmente compreendida. É a MGD um maior risco para olho seco? É o olho seco um fator de risco ou causa de MGD?<sup>65</sup>

A interposição de uma lente de contacto sobre a córnea modifica a passagem habitual da circulação do oxigénio<sup>78,79,80</sup>. O tamanho da LC, o seu material e a sua espessura são os maiores fatores que interferem nesta circulação. As condições que limitem a chegada de oxigénio à córnea serão causa de complicações hipóxicas.

As complicações hipóxicas podem ser agudas ou crónicas.

A hipóxia aguda origina um quadro clínico marcado. Um *stress* hipóxico agudo provocado por uma LC sobre a córnea (LC de PMMA, lentes flexíveis espessas com baixa hidrofília, adaptação muito apertada da LC) é responsável por uma acidose estromal corneana aguda e acumulação muito rápida de CO<sub>2</sub> na córnea, o que corresponde a uma situação de “asfixia”, causa de perturbações metabólicas que condicionam edema corneano.

A hipóxia crónica leva ao desenvolvimento de modificações assintomáticas, mas evidenciáveis pelo exame clínico, nomeadamente, microquistos epiteliais, micro-opacidades corneanas, hiperemia límbica, neovascularização corneana.

As LCs de hidrogel silicone têm reduzido significativamente o risco de complicações hipóxicas<sup>81,82</sup>.

As reacções inflamatórias corneanas não infecciosas induzidas por LCs caracterizam-se pelo aparecimento de infiltrados na córnea e associam-se frequentemente a uma conjuntivite de importância variável<sup>83</sup>. Estes infiltrados, com aspeto acinzentado, são constituídos por agregados de células inflamatórias compostos, essencialmente, por leucócitos. Há estudos<sup>81</sup> que reportam que o risco de complicações inflamatórias não está abolido com o uso de LCs hidrogel silicone em porte prolongado, não estando ainda esclarecida a relação de causalidade – material ou uso prolongado.

Em relação às manifestações alérgicas nos portadores de LCs<sup>84</sup>, há que diferenciar as complicações alérgicas induzidas pelas LCs das alergias que surgem em doentes portadores de LCs. Esta separação é sobretudo teórica, visto que as alergias induzidas pelas LCs surgem mais facilmente em terrenos atópicos. Contudo, há entidades onde as LCs serão, por si, responsáveis pelo desenvolvimento da reação alérgica: a conjuntivite papilar gigante, a queratoconjuntivite límbica superior e as alergias aos produtos de conservação das lentes.

A conjuntivite papilar gigante (Figura 11) é caracterizada pela existência de papilas de tamanho superior a 0.3 mm na conjuntiva tarsal superior, associadas a hiperémia conjuntival, excesso de secreção mucosa e sensação de prurido ou corpo estranho.

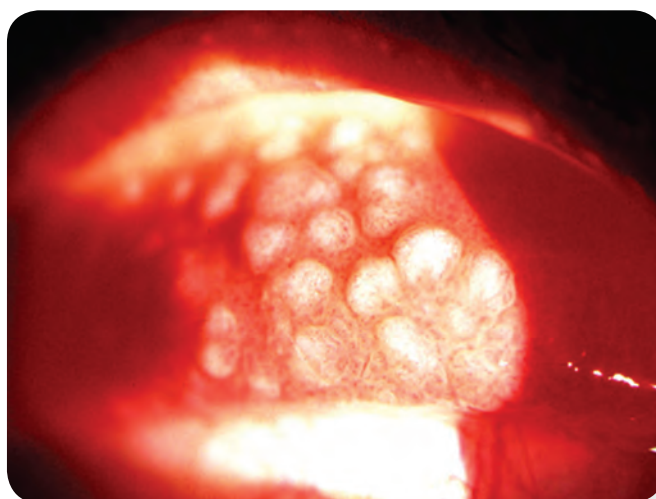


Figura 11: Conjuntivite papilar gigante associada ao uso de LC flexível de hidrogel. Retirado de “Weissman B. Giant Papillary Conjunctivitis. Medscape May 26, 2011”.

A queratoconjuntivite límbica superior induzida por LCs é uma afeção inflamatória superior que atinge a córnea, limbo e conjuntiva bulbar, observada em portadores de LCs.

As reacções imunoalérgicas às soluções de manutenção das LCs são manifestações de hipersensibilidade de tipo retardado e também imediato.

As complicações mecânicas<sup>85</sup> associadas ao porte de lentes de contacto são frequentes e de causas variadas. Podem-se situar a diferentes níveis na superfície ocular – conjuntiva palpebral, conjuntiva bulbar, córnea (Figuras 12 e 13) e limbo. As manifestações clínicas sintomáticas são extremamente variáveis, ligadas à importância do dano mecânico, mas também ao tipo de LC usado. Certas complicações mecânicas nos portadores de LCs podem ser totalmente assintomáticas e descobertas num exame clínico sistemático.

A avaliação de zonas de fricção exercidas pelas LCs sobre a conjuntiva palpebral pode ser posta em evidência com a fluoresceína e verde de lissamina, mesmo com o uso de LCs de hidrogel silicone, o que mostra a importância do fenómeno de fricção entre LC e pálpebra no processo dos movimentos espontâneos do pestanejo. O módulo de elasticidade da LC pode ter importância nesta fricção.

As alterações na conjuntiva bulbar são evidenciáveis pela fluoresceína, em portadores de LCs

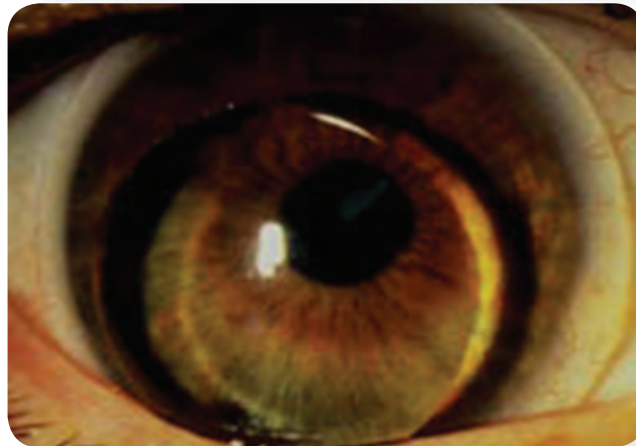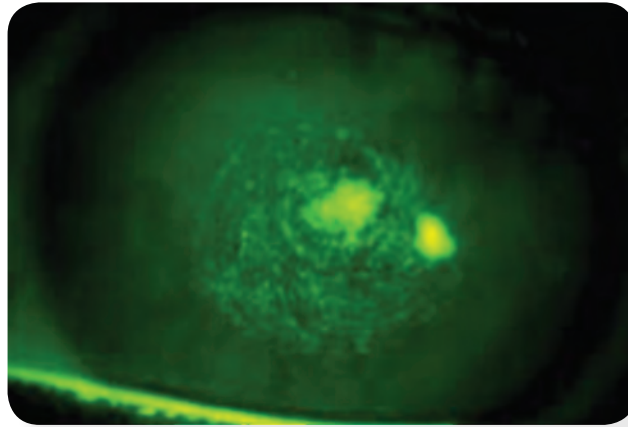


Figura 12 e 13: Queratopatia pontuada central resultante do porte de LC RGP com toque apical (adaptação larga), com posterior resolução da situação com a adaptação de LC em *piggyback*.

rígidas ou flexíveis, em situações de traumatismo do bordo da lente por adaptação apertada, descentrada, lente danificada ou com bordo deteriorado.

O epitélio corneano intacto é garantia de uma barreira eficaz contra uma agressão patogénica. Toda a agressão mecânica pode modificar a integridade ou aumentar a permeabilidade celular. O despiste de uma queratite pontuada superficial deve ser sistemática num exame oftalmológico, num portador de LCs. A utilização do corante fluoresceína continua a ser o melhor método de exploração. Os corantes rosa Bengala ou verde de lissamina são também eficazes para evidenciar áreas da superfície ocular com défice de mucina e com células epiteliais desvitalizadas. As zonas que impregnam a fluoresceína são denominadas erosões superficiais, ou *corneal staining*, e a sua etiologia é variada – corpos estranhos sob a lente, sobretudo em LCs rígidas; depósitos sob as LCs, particularmente nas lentes flexíveis de porte prolongado; micro-traumatismo, aquando da colocação ou remoção das LCs; traumatismo provocado por LC deteriorada, nomeadamente com LCs flexíveis com bordos deteriorados; desidratação<sup>49</sup> ou *secura* sob a LC. Os SEALS (*superior epithelial arcuate lesions*) são lesões epiteliais superiores arciformes, sob as LCs, de origem mecânica, observadas ao nível da córnea superior sob a forma de uma fina linha arciforme 1 a 3 mm do limbo, recoberta pela pálpebra superior. O síndrome 3h-9h é uma lesão mecânica localizada, específica das LCs rígidas – considerada a complicação mais frequente das LC rígidas (mais frequente com LCs RGP do que com lentes em PMMA) que se manifesta nas zonas onde a interposição de lágrima entre a lente e a córnea não é suficiente, durante o pestanejo.

Embora as LCs sejam aplicadas no olho diretamente a partir das soluções de limpeza e desinfecção, ainda se desconhecem os efeitos destas soluções nas células epiteliais corneanas humanas<sup>86</sup>. Devido à natureza porosa dos materiais das LCs, estas têm o potencial para absorver componentes das soluções de limpeza durante o armazenamento, os quais podem ser, depois, subsequentemente libertados após a inserção da LC no olho.

Num estudo recente<sup>87</sup>, utilizando os testes *fluorescence microscopy* e *flow cytometry* para avaliar as alterações morfológicas celulares e perda da viabilidade celular induzidas pelas lentes de contacto impregnadas em soluções multifunções (MPS), verificou-se que as MPS podem causar dano nas células da superfície ocular, e que o enxaguamento das LCs com solução salina catiónica melhorava a viabilidade celular, e que a pré-incubação das células em ácido hialurónico inibia a apoptose.

As soluções multifunções são usadas habitualmente para desinfetar as LCs de hidrogel silicone. Um estudo *in vitro*<sup>88</sup> demonstrou que a reação das células epiteliais corneanas humanas ao MPS é afetada pelo tipo de LC do qual o MPS é libertado e que pode ser potencialmente influenciado pelo tratamento de superfície (ou sua ausência) dos materiais de hidrogel silicone.

Outro estudo<sup>89</sup> sugere que os fatores relacionados com as LCs (hidrofilia, material, tempo de uso e depósitos) estão mais frequentemente associados a *corneal staining* do que as soluções de manutenção das LCs ou outros fatores da superfície ocular e filme lacrimal, demográficos ou médicos.

Segundo alguns autores<sup>90</sup>, as LCs flexíveis induzem *staining* circunlímico, sendo o nível de *staining* influenciado pelo desenho do bordo da LC.

O *corneal staining* observado com algumas soluções de manutenção foi acompanhado por alterações na sensibilidade de superfície ocular, os maiores níveis de *staining* correlacionados com o aumento da sensibilidade química conjuntival<sup>91</sup> e alteração da visão<sup>92</sup>. Novas MPS têm sido desenvolvidas e comercializadas, contendo agentes estabilizadores das proteínas, com consequente prevenção da desnaturação da lactoferrina e lisozima, estabilizando a estrutura e função das proteínas da lágrima<sup>93</sup>; e melhorando a humidificação, diminuindo os depósitos de lisozima e *corneal staining*, favorecendo o conforto e a *performance* da lente<sup>94</sup>.

O *corneal staining* em portadores de LCs continua a ser um achado frequente, mas não bem compreendido<sup>89</sup>.

Foram detetadas alterações significativas na citologia de impressão da superfície ocular em doentes portadores de LCs de hidrogel silicone, após longos períodos de uso<sup>68</sup>.

Um estudo prospetivo<sup>95</sup>, realizado recentemente, encontrou taxas de metaplasia epitelial, níveis de IL-6 e IL-8 na lágrima e achados na microscopia confocal semelhantes em portadores de LCs híbridas e em portadores de sistemas *piggyback* adaptados em doentes com queratocone.

Em 1965, *Hartstein*<sup>96</sup> apresentou a denominação “*corneal warpage*” referindo-se à deformação corneana provocada pelo uso de lentes de contacto. Surgiram, já há algumas décadas, várias referências na literatura internacional<sup>97,98,99</sup> ao aparecimento de alterações topográficas na córnea induzidas pelo uso prolongado de lentes de contacto. Atualmente, “*corneal warpage*” engloba todas as modificações observadas na topografia corneana<sup>100</sup>. Ocorre essencialmente com LCs rígidas, mas também estão descritos casos com LCs flexíveis de baixa permeabilidade ao oxigénio<sup>31</sup>. O diagnóstico é sugerido mediante queixas de visão pouco nítida, diminuição da acuidade visual com os óculos de correção habitual e, por vezes, também com LCs, não melhorando com alteração da correção. Em casos raros, poderá ocorrer diplopia monocular<sup>100</sup>. A topo-

grafia corneana permite estabelecer o diagnóstico, mostrando uma irregularidade da superfície corneana. Os aspetos topográficos podem ser variados:

- aplanamento localizado – correspondente à posição de repouso da LC – isolado ou associado a abaulamento inferior
- abaulamento inferior isolado
- perda da regularidade ou da simetria corneana
- alteração do índice de asfericidade

O diagnóstico diferencial faz-se com o queratocone inicial, que pode, aliás, coexistir num portador de lentes de contacto com *corneal warpage*. Por vezes, a confirmação topográfica pode só ser possível algumas semanas após suspensão do uso das LCs. As modificações dos índices de asfericidade, da regularidade e da simetria são a favor do diagnóstico de *warpage*.

A paquimetria corneana e a *histeresis* corneana avaliada por ORA (*Ocular Response Analyser*) podem também ser úteis no diagnóstico diferencial.

Os fatores que favorecem o desenvolvimento do síndrome de *corneal warpage* estão relativamente bem caracterizados. Além de uma possível suscetibilidade individual para a “deformação corneana” e do papel incontestável da hipóxia sob as LCs, são de salientar:

- o porte de LCs de baixa transmissibilidade ao oxigénio – as LCs de PMMA constituem um verdadeiro “modelo” de *corneal warpage* (atualmente não são prescritas)
- posição de repouso da LC descentrada superior ou inferiormente
- queratocone

A regressão das anomalias corneanas é habitual, mas com um tempo de recuperação variável: cerca de dezasseis semanas para as LCs rígidas, vinte e uma semanas para o porte permanente de LCs em hidrogel e cinco semanas para o porte diário de lentes em hidrogel. A recuperação da acuidade visual parece acompanhar a normalização da topografia corneana<sup>100</sup>.

A adaptação de LCs de materiais de alta transmissibilidade, a substituição do porte prolongado pelo porte diário e uma adaptação interpalpebral com modificação do diâmetro e/ou geometria da LC, são medidas que ajudarão a evitar novas deformações.

Um estudo muito recente<sup>101</sup> refere redução da espessura e aumento da potência da superfície anterior central da córnea, acompanhados de redução no contraste (altas e baixas frequências) e das aberrações de terceira ordem, após suspensão do uso de LCs RGP em doentes com queratocone moderado a grave.

Os benefícios das LCs de hidrogel silicone na saúde ocular têm favorecido a sua utilização por períodos mais longos, permitindo o uso noturno, verificando-se, contudo, um risco de infeção semelhante ao encontrado com outros tipos de lentes flexíveis<sup>82</sup>. O uso prolongado continua a ser um maior fator de risco para infeção do que o uso diário, independentemente do material e *design* da LC<sup>102,103</sup>.

Infeção e inflamação ocular durante o uso de LCs estão frequentemente associadas a contaminação das lentes, através da utilização ou contacto com água, soluções de manutenção ou estojos das LCs contaminados.

As queratites infecciosas podem ser de origem bacteriana, vírica, fúngica ou parasitária, necessitando de observação oftalmológica e tratamento urgentes. As infeções da superfície



ocular serão tema de outros capítulos, sendo, por isso, abordadas com maior abrangência e melhor desenvolvimento noutras secções desta monografia. Serão abordados apenas alguns aspetos de algumas queratites frequentemente relacionadas com o uso de LCs, que se destacam pela sua gravidade.

O porte de LCs é a primeira causa de queratite bacteriana nos países desenvolvidos<sup>103</sup>. O número de queratites nos portadores de LCs é de cerca de 1:2500 portadores de LCs flexíveis hidrófilas, em porte diário; em porte prolongado, o número deverá ser multiplicado por cinco a quinze. Estima-se que 11% a 13% dos pacientes apresentem perda da acuidade visual após úlcera corneana infecciosa, sendo o organismo patogénico em causa o maior determinante da gravidade da situação. Estafilococos, *Pseudomonas*, Enterobactérias e Estreptococos são, habitualmente, a origem de 90% das queratites bacterianas em portadores de LCs, podendo haver variações consoante o país.

A causa mais frequente de queratite microbiana foi durante as últimas décadas e permanece, atualmente, o bacilo Gram-negativo *Pseudomonas aeruginosa*<sup>104,105</sup>. A córnea normal pode estar exposta a grande número de *Pseudomonas* sem ser afetada; a presença de uma lente de contacto com baixa transmissibilidade é necessária para iniciar a potencial patogénese através dos *rafts*. A hipóxia por si só não é suficiente para aumentar a adesividade da *Pseudomonas*, pelo que a presença da LC é necessária. Em geral, o uso de qualquer tipo de LC, em qualquer tipo de porte ou duração de uso, ao criar uma superfície “estagnante”, impede a normal exfoliação das células epiteliais da superfície corneana, diminuindo as defesas contra a invasão da *Pseudomonas* e impedindo a renovação das células infetadas<sup>105</sup>. Este agente patogénico adere facilmente ao epitélio alterado e rapidamente invade o estroma<sup>103</sup> através de *tight junctions* quebradas ou através da invasão intracelular direta, endocitose, mediada por *lens-induced membrane lipid rafts*<sup>105</sup>. A importância do reconhecimento desta via para a invasão corneana é que ela pode ser travada, tanto *in vitro* como *in vivo*, com o uso de estatinas ou filipinas tóxicas (*anti-cholesterol membrane drugs*), levantando o interesse na investigação quanto à potencial redução do risco de desenvolvimento de infeção por *Pseudomonas* em portadores de LCs que tomam habitualmente estatinas. A produção de enzimas, como lípases, proteases, elastases e exotoxinas leva rapidamente a um aspeto cremoso e necrótico do estroma corneano, com extensão da úlcera sobretudo em profundidade, mas também em superfície, podendo levar ao atingimento da câmara anterior ou perfuração corneana rapidamente, em função da virulência do agente, na ausência de terapêutica eficaz intensiva<sup>103</sup>. Outro fator importante que contribui para a destruição da córnea, durante a infeção, é a excessiva ativação do sistema de defesa do hospedeiro<sup>104</sup>. A *Pseudomonas* pode ativar várias vias do sistema imune, levando à produção de mediadores inflamatórios, como as citoquinas e quimoquinas que recrutam células do sangue, predominantemente polimorfonucleares neutrófilos (PMN), que, por sua vez, ao tentar a fagocitose e indução da morte da *Pseudomonas*, condicionam destruição das células corneanas, com formação de cicatrizes e conseqüente perda de visão. Um estudo recente<sup>106</sup> refere que a inflamação prolongada da córnea com presença de PMN, quando confrontada com a coexistência de *Pseudomonas* num portador de LCs em uso prolongado, tem potencial para estimular a formação de um biofilme nas LCs de hidrogel silicone, e que, a persistente formação de detritos extracelulares nos estojos das LCs, poderia contribuir para pesados biofilmes nestas superfícies.

A queratite por *Acanthamoeba* (AK) é uma infeção grave, debilitante, intensamente dolorosa, causada por parasitas do género *Acanthamoeba*<sup>107</sup>. As *Acanthamoeba*, como as *Naegleria*, os *Hartmanella*, os *Balamuthia*, são pequenos protozoários saprófitas presentes de forma ubiqüitária na natureza – vivem livres no solo, na água corrente, nos esgotos, no lodo, na água do mar e no ar (também encontradas na água salobra); alimentam-se de bactérias, algas e leveduras<sup>103</sup>. Apesar dos parasitas *Acanthamoeba* serem cada vez mais reconhecidos como

uma causa de queratite em não portadores de LCs, o uso de LCs é considerado o maior fator de risco para o desenvolvimento de AK<sup>107,108</sup>. A incidência da AK relacionada com o uso de LCs não está ainda clara<sup>107</sup>. Segundo refere *Hammersmith KM*<sup>108</sup>, as LCs descartáveis diárias são as mais seguras das LCs flexíveis. O primeiro passo crítico na patogénese da infeção é a adesão do micróbio à superfície dos tecidos do hospedeiro<sup>107</sup>. A *Acanthamoeba* expressa uma proteína de alta virulência – proteína de ligação à manose (*mannose-binding protein* – MBP) que favorece a adesão da ameba à superfície da córnea e também desempenha um papel importante nos eventos que ocorrem subsequentemente à adesão e levam ao desenvolvimento de um devastador efeito citopático (CPE). A MBP é uma proteína transmembrana com características de um recetor de superfície celular típico. Subsequentemente à adesão às células hospedeiras, mediada pela MBP, a ameba produz uma metaloproteinase e várias proteinases contacto-independentes. Estas proteinases atuam no sentido de desenvolver um potente efeito citopático envolvendo a morte das células hospedeiras, a degradação da membrana basal epitelial e da matriz estromal subjacente, penetrando nas camadas mais profundas da córnea. A queratite por *Acanthamoeba* continua a ser uma infeção com diagnóstico e orientação difíceis, sendo fundamental um elevado índice de suspeição para o diagnóstico precoce, especialmente em portadores de LCs com suspeita de queratite por herpes simplex, refratária ao tratamento<sup>108</sup>. Se não diagnosticada precocemente e tratada agressivamente, pode ocorrer uma extensa lesão ocular que pode mesmo implicar a enucleação<sup>107</sup>. A lágrima humana normal contém anticorpos IgA contra a MBP da *Acanthamoeba* o que confere proteção através da inibição da adesão dos parasitas às células do hospedeiro. Para além da proteção conferida pela inibição da adesão mediada pela IgA, a lágrima humana também contém fatores independentes da IgA<sup>107,109</sup> que proporcionam proteção contra a CPE induzida pela *Acanthamoeba* – inibindo a atividade das proteinases citotóxicas.

A caracterização dos fatores inibitórios do CPE existentes na lágrima pode levar a uma melhor compreensão do mecanismo pelo qual os tecidos do hospedeiro resistem à infeção e, também, poderão contribuir para um melhor entendimento do mecanismo que leva à resistência do hospedeiro e também ajudam a descodificar circunstâncias que predispõem a infeções por *Acanthameba*<sup>107</sup>.

Após revisão de vários artigos publicados, alguns autores<sup>105</sup> recomendam o uso de LCs flexíveis hidrófilas ou de hidrogel silicone ou lentes RGP (estas com menor risco infeccioso) com hipertransmissibilidade, associadas ao uso de soluções não-preservedas, com peróxido de hidrogénio, para qualquer modalidade de porte das LCs, com o objetivo de reduzir o risco de infeção por *Pseudomonas aeruginosa* ou *Acanthamoeba*.

Para avaliar o risco de complicações infecciosas nos portadores de LCs, são necessários mais estudos epidemiológicos descritivos, estudos de coorte e de revisão de casos<sup>103</sup>.

Publicações recentes referem a ocorrência de várias infeções graves, nomeadamente queratite causada por *Fusarium* multi-resistente<sup>110</sup>, com progressão para endoftalmite, queratopatia infecciosa por *Enterococo*<sup>111</sup> num portador de LC terapêutica e uma rara queratite polimicrobiana<sup>112</sup> devida a *Chryseobacterium meningosepticum* e *Delftia acidovorans* numa jovem portadora de LC cosmética adquirida *online*. Estes factos devem alertar a comunidade oftalmológica para um maior rigor no aconselhamento e vigilância dos portadores de lentes de contacto.



## Bibliografia

1. Niederkorn JY, Kaplan HJ (eds): Immune Response and the Eye. Chem Immunol Allergy. Basel, Karger, 2007, vol 92, pp 36-49 (DOI: 10.1159/000099252)
2. Wolfley DE. Eyelids. Cornea, ed. J Krachmer, M Mannis, and E Holland. 1997, St. Louis: Mosby
3. Tsubota, S.C.G. Tseng, and M.L. Nordlund Anatomy and Physiology of the Ocular Surface, pp 3 – 15
4. Nelson JD, Cameron JD. The conjunctiva: anatomy and physiology. In: Krachmer JH, Mannis MJ, Holland EJ, eds. Cornea. 2nd ed. Vol 1. Philadelphia: Elsevier/Mosby; 2005: 37- 43
5. Hollingsworth J, Perez-Gomez I, Mutalib HA, Efron N. A population study of the normal cornea using an in vivo, slit scanning confocal microscope. Optom Vis Sci. 2001; 78 (10): 706 – 711
6. The cellular basis of corneal transparency: evidence for “corneal crystallins.” J Cell Sci. 1999; 112(Pt 5); 613-622
7. Cotsarelis G et al., Existence of slow-cycling limbal epithelial basal cells that can be preferentially stimulated to proliferate: implications on epithelial stem cells. Cell 1989; 57 (2): 201–9
8. Schermer A, Galvin S, Sun TT. Differentiation-related expression of a major 64K corneal keratin in vivo and in culture suggests limbal location of corneal epithelial stem cells. J Cell Biol 1986; 103 (1): 49 – 62
9. Zieske JD, Bukusoglu G, Yankauckas MA. Characterization of a potential marker of corneal epithelial stem cells. Invest Ophthalmol Vis Sci 1992; 33(1): 143 – 52
10. Chung EH, Bukusoglu G, Zieske JD. Localization of corneal epithelial stem cells in the developing rat. Invest Ophthalmol Vis Sci 1992; 33 (7): 2199 – 206
11. 2007 Report of the Dry Eye WorkShop. Ocul Surf 2007; 5 (2): 65 – 204
12. Bhavsar AS et al. Oman Journal of Ophthalmology 2011 vol 4 (2): 50 – 56
13. Prydal JI, Campbell FW. Study of precorneal tear film thickness and structure by interferometry and confocal microscopy. Invest Ophthalmol Vis Sci 1992; 33 (6): 1996 – 2005
14. Chen HB, Yamabayashi S, Ou B, Tanaka Y, Ohno S, Tsukahara S. Structure and composition of rat precorneal tear film. A study by an in vivo cryofixation. Invest Ophthalmol Vis Sci. 1997; 38 (2): 381 – 7
15. Butovich IA, Millar TJ, Ham BM. Understanding and analyzing meibomian lipids: a review. Curr Eye Res. 2008;33 (5): 405 – 20
16. Fonseca E, Arruda G, Rocha E. Olho seco: etiopatogenia e tratamento Arq Bras Oftalmol. 2010; 73(2): 197 – 203
17. Mengher LS, Pandher KS, Bron AJ. Non-invasive tear film breakup time: sensitivity and specificity. Acta Ophthalmol (Copenh) 1986; 64 (4): 441 – 4
18. Schaeffer J, Beiting J. The Early History of Contact Lenses. Review of Optometry, 2007
19. Kuwabara DM. History of the Cornea & Contact Lens Section. American Academy of Optometry website
20. Stein HA, Freeman M, Stein R, Maund L. Contact Lenses Fundamentals and Clinical Use. Thorofare, NJ, Slack, 1996, pp 37 – 58
21. Mertz GW. Development of contact lenses. In: Hamano, H and Kaufman H E. Corneal physiology and disposable contact lenses. Boston: Butterworth-Heineman, 1997: 65 – 9

22. Knorr R, Kremer K. Man of Vision: The Story of Dr. Robert Morrison. Osprey, Fla.: SIS Publishing, 2006
23. Dumbleton K: The physical and clinical characteristics of silicone-hydrogel lenses: How they work? Silicone Hydrogel Website 2001
24. Kunzler J: Silicone-based hydrogels for contact lens applications. Contact Lens Spectrum 1999; 14: 9 – 11
25. Terry R: Therapeutic Contact Lenses. Silicone Hydrogel Website 2004
26. Gasson A, Morris J. In: The contact lens manual: a practical guide to fitting. Butterworth – Heineman Elsevier, 2010: 225 – 234
27. Pagot R. Types de lentilles Types de port – In: Malet F. Les Lentilles de Contact, Paris, Masson, 2009, 191-199
28. Rocher-Dubois I, Servel-Rogala B, Monteil P, Lefevre J. Matériaux et fabrication des lentilles – In: Malet F. Les Lentilles de Contact, Paris, Masson, 2009: 35-56
29. Veillard E. Géométrie des lentilles – In: Malet F. Les Lentilles de Contact, Paris, Masson, 2009: 121-141
30. Arné J, Malecaze F, Lesueur L, Chollet P. Kératocône - Encycl Méd Chir, Paris, Editions Techniques, 1993; Ophthalmologie, 21-200-D-40, 6p
31. Malet F, Colin J, Touboul D. Kératocône et lentilles – In: Malet F. Les Lentilles de Contact, Paris, Masson, 2009: 537-606
32. Gasson A, Morris J. Therapeutic fitting with hard and soft lenses – In: The Contact Lens Manual – a practical fitting guide, Great Britain, Butterworth –Heinemann, 1992: 292-304
33. Visser ES, Visser R, Van Lier HJ, Otten HM. Modern scleral lenses , part I : Clinical features - Eye Contact Lens 2007 Jan; 33 (1): 13-20
34. Schornack MM, Patel SU. Scleral lenses in the management of keratoconus - Eye Contact Lens 2010 Jan; 36 (1): 39-44
35. Stason WB, Razavi M, Jacobs DS , Shepard DS, Suaya JA, Johns L, Rosenthal P. Clinical benefits of the Boston Ocular Surface Prosthesis – Am J Ophthalmol 2010 Jan; 149(1): 54-61
36. Sengor T, Kurna SA ,Akis S, Özkurt Y. High DK piggyback contact lens system for contact-lens-intolerant keratocus patients – Clinical Ophthalmology 2011: 5 331-335
37. Gemoules G. Therapeutic effects of contact lenses after refractive surgery – Eye & Contact Lens 2005 31 (1): 12-23
38. O' donnell C, Welham L, Doyle S. Contact lens management of keractasia after laser in situ keratomileusis for myopia - Eye Contact Lens 2004 Jul; 30 (3): 144-6
39. Bromley JG, Randleman JB. Treatment strategies for corneal ectasia – Curr Opin Ophthalmol 2010 Jul; 21 (4): 255-8
40. Gemoules G, Morris KM. Rigid gas permeable contact lenses and severe higher-order aberrations in postsurgical corneas - Eye Contact Lens 2007 Nov; 33 (6Pt1): 304-7
41. Tan G, Chen X, Xie RZ, He H, Liu Q, Guo Y, Liao A, Zhong X. Reverse geometry rigid gas permeable contact lens wear reduces high-order aberrations and the associated symptoms in post-LASIK patients - Curr Eye Res 2010 Jan; 35 (1): 9-16

42. Vayr F. Adaptations après chirurgie – In: Malet F. Les Lentilles de Contact, Paris, Masson, 2009: 607-659
43. Malet F, Peyre C. Correction des amétropies par lentilles de contact - Encycl Méd Chir, Paris, Editions Scientifiques et Médicales Elsevier SAS, 2002; Ophthalmologie 21-070-B-10, 24p
44. Mély R. Lentilles thérapeutiques – In: Malet F. Les Lentilles de Contact, Paris, Masson, 2009: 661-670
45. Mély R. Therapeutic and cosmetic indications of Lotrafilcon A silicone hydrogel extended-wear lenses - Ophthalmologica 2004; 208 (suppl1): 33-38
46. Elder KS, OD, MS, FAAO. Management of ocular disorders with bandage contact lenses – Review of Cornea & Contact Lenses 2008 Mar: 30-34
47. Özkurt Y, Rodop Ö, Oral Y, Çömez A, Kandemir B, Doğan KÖ. Therapeutic applications of Lotrafilcon A silicone hydrogel soft contact lenses - Eye & Contact Lens 2005 31 (6): 268-269
48. Orucov F, Frucht-Pery J, Raiskup FD, Strasman E, Landau D, Solomon A. Quantitative assessment of bandage soft contact lens wear immediately after LASIK – J Refract Surg 2010 Oct; 26 (10): 744-8
49. Sekundo W, Dick HB, Meyer CH. Benefits and side effects of bandage soft contact lens application after LASIK – A prospective randomized study – Ophthalmology 2005 Dec; 112 (12): 2180-3
50. Larkin.H. Incision Leaks- Cataract & Refractive Update – ESCRS Eurotimes-A European Outlook on The World of Ophthalmology 2012 Feb; Vol 17, Issue 2:13
51. Demirel S, Sarac O. Late corneal perforation with topical diclofenac sodium use after radiotherapy - Eye Contact Lens 2012 May; 38 (3): 197-9
52. Flammer J. Living with glaucoma – In: Glaucoma, Seattle- Toronto- Bern- Göttingen, Hogerfe & Huber Publishers, 2nd ed 2003: 195-198
53. Lim M, Jacobs DS, Rosenthal P, Carrasquillo KG. The Boston Ocular Surface Prosthesis as a novel drug delivery system for bevacizumab – Semin Ophthalmol 2009 May-Jun; 24 (3): 149-55
54. Kim SW, Ha BJ, Kim EK, Tchah H, Kim TI. The effect of topical bevacizumab on corneal neovascularization – Ophthalmology 2008 Jun; 115 (6): 33-8
55. Jacobs DS. Update on scleral lenses - Curr Opin Ophthalmol 2008 Jul; 19 (4): 298-301
56. Rangel TR, Stavrou P, Cotter J et al. Gas-permeable scleral contact lens therapy in ocular surface disease – American Journal of Ophthalmology, Volume 130, Issue 1, 2000 Jul: 25-32
57. Rosenthal, Perry, Croteau, Amy. Fluid-ventilated gas-permeable scleral contact lens Is an effective option for managing severe ocular surface disease and many corneal disorders that would otherwise require penetrating keratoplasty - Eye & Contact Lens: Science & Clinical Practice 2005 May, Volume 31- Issue 3: 130-134
58. Takahide K, Parker PM, Wu M, Hwang WY, Carpenter PA, Moravec C, Stehr B, Martin PJ, Rosenthal P, Forman SJ, Flowers ME. Use of fluid-ventilated, gas-permeable scleral lens for management of severe keratoconjunctivitis sicca secondary to chronic graft-versus-host disease – Biol Blood Marrow Transplant 2007 Sep; 13 (9): 1016-21
59. Jacobs DS, Rosenthal P. Boston Scleral Lens prosthetic device for treatment of severe dry eye in chronic graft-versus-host disease – Cornea 2007 Dec; 26 (10): 1195-9
60. Schornack MM, Baratz KH, Patel SU, Maguire LJ. Jupiter scleral lenses in the management of chronic

graft versus host disease – Eye Contact Lens 2008 Nov; 34 (6): 302-5

61. Choi JA, Chung SH. Combined application of autologous serum eye drops and silicone hydrogel lenses for the treatment of persistent epithelial defects - Eye Contact Lens 2011 Nov; 37 (6): 370-3
62. Gungor I, Schor K, Rosenthal P, Jacobs DS. The Boston Scleral Lens in the treatment of pediatric patients – JAAPOS 2008 Jun; 12 (3): 263-7
63. Vis-Choukaoun K. Autres conditions particulières du port de lentilles-Lentilles cosmétiques - In: Malet F. Les Lentilles de Contact, Paris, Masson, 2009: 751-771
64. George MN, Bideran M. . Autres conditions particulières du port de lentilles-Strabismes– In: Malet F. Les Lentilles de Contact, Paris, Masson, 2009: 712-720
65. Schaumberg DA, Nichols JJ, Papas EB, Tong L, Uchino M, Nichols KK. The International Workshop on Meibomian Gland Dysfunction: Report of the Subcommittee on the Epidemiology of, and Associated Risk Factors for, MGD – Invest Ophthalmol Vis Sci. Special Issue 2011 March 30, Vol 52 n° 4: 1994-2005
66. Szczesna DH. Assessing tear film on soft contact lenses with Lateral Shearing Interferometry - Eye Contact Lens 2011 Nov; 37 (6): 342-7
67. Szczesna-Iscander DH, Iscander DR, Read SA, Alonso-Caneiro D. Noninvasive in-vivo assessment of soft contact lenses type on tear film surface quality - Invest Ophthalmol Vis Sci 2012 Jan 31;53 (1): 525-31
68. Nichols JJ, Sinnott LT. Tear film, contact lens, and patient-related factors associated with contact lens-related dry eye - Invest Ophthalmol Vis Sci 2006 Apr; 47 (4): 1319-28
69. Sengor T, Aydin KS, Ozbay N, Ertek S, Akis, Altun A. Contact lens related dry eye and ocular surface changes with mapping technique in long-term soft silicone hydrogel contact lens wearers – Eur J Ophthalmol 2012; 22 Suppl 7: 517-23 doi:10.5301/ejo.5000079
70. Korb DR. Tear film-contact lens interactions – Adv Exp Med Biol 1994; 350: 403-10
71. Thai LC, MC, Tomlinson A, Doane MG. Effect of contact lens materials on tear physiology – Optometry and Vision Science 2004 Mar; Vol 81, N° 3: 194-204
72. Kojima T, Matsumoto Y, Ibraim OMA, Wakamatsu TH, Uchino M, Fukagawa K, Ogawa J, Dogru M, Negishi K, Tsubota K. Effect of controlled adverse chamber environment exposure on tear functions in silicone hydrogel and hydrogel soft contact lens wearers - Invest Ophthalmol Vis Sci 2011 Nov; 52: 8811-8817
73. Arita R, Itoh K, Kuchiba A, Yamauchi T, Amano S. Contact lens wear is associated with decrease of meibomian glands – Ophthalmol 2009 Mar; 116 ( 3): 379-84
74. Nichols JJ, Ziegler C, Mitchell GL, Nichols KK. Self-reported drug eye disease across refractive modalities - Invest Ophthalmol Vis Sci 2005; 46: 1911-1914
75. Lemp MA, Caffery B, Lebow K, Lembach R, Park J, Foulks G, Hall B, Bowers R, McGarvey S, Young G. Omaficon A ( Proclear) soft contact lenses in a dry eye population – The CLAO Journal 1999 Jan; Vol 25, Number 1 : 40-47
76. Guillon M, Maissa C. Contact lens wear affects tear film evaporation - Eye Contact Lens 2008 Nov; 34 (6): 326-30
77. Hall B, Jones S, Young G, Coleman S. The on-eye dehydration of Proclear compatible lenses - The

78. Malet F. Complications hypoxiques-Complications non infectieuses – In: Malet F. Les Lentilles de Contact, Paris, Masson, 2009: 958-965
79. Holden BA, Sweeney DF, Vannas A, Nilsson KT, Efron N. Effects of Long-Term Extended Contact Lens Wear on The Human Cornea - Invest Ophthalmol Vis Sci 1985; 26: 1489-1501
80. Bergmanson JPG. Effects of contact lens wear on corneal ultrastructure – Contact lens and Anterior Eye 2001; 24: 115-120
81. Szczotka-Flynn L, Diaz M. Risk of corneal inflammatory events with silicone hydrogel and low DK hydrogel extended contact lens wear: a meta-analysis – Optom Vis Sci 2007 Apr; 84 (4): 247-56
82. Stapleton F, Stretton S, Papas E, Skotnitsky L, Sweeney DF. Silicone hydrogel contact lenses and the ocular surface – Ocul Surf 2006 Jan; 4 (1):24-43
83. Mély R. Complications inflammatoires aiguës non infectieuses- Complications non infectieuses – In: Malet F. Les Lentilles de Contact, Paris, Masson, 2009: 933-937
84. Creuzot-Garchet C, Malet F. Complications allergiques- Complications non infectieuses – In: Malet F. Les Lentilles de Contact, Paris, Masson, 2009: 938-949
85. Malet F. Complications mécaniques- Complications non infectieuses – In: Malet F. Les Lentilles de Contact, Paris, Masson, 2009: 949-958
86. Gorbet MB, Tanti NC, Jones L, Sheardown H. Corneal epithelial cell biocompatibility to silicone hydrogel and conventional hydrogel contact lens packaging solutions – Mol Vis 2010 Feb 19; 16: 272-82
87. Dutot M, Reveneau E, Pauloin T, Fajon R, Tanter C, Warnet JM, Rat P. Multipurpose solutions and contact lens: modulation of cytotoxicity and apoptosis on the ocular surface – Cornea 2010 May; 29 (5): 541-9
88. Gorbet MB, Tanti NC, Crockett B, Mansour L, Jones L. Effect of contact lens material on cytotoxicity potential of multipurpose solutions using human corneal epithelial cells – Mol Vis 2011; 17: 3458-67
89. Jason J, Nichols and Loraine T, Sinnott. Tear film, contact lens, and patient factors associated with corneal staining - Invest Ophthalmol Vis Sci 2011; 52: 1127-1137
90. Maissa C, Grillon M, Garofalo RJ. Contact lens-induced circumlimbal staining in silicone-hydrogel contact lenses worn on a daily wear basis - Eye Contact Lens 2012 Jan; 38 (1): 16-26
91. Situ P, Trefford L, Simpson, Jones LW, Fonn D. Effects of silicone hydrogel contact lens wear on ocular surface sensitivity to tactile, pneumatic mechanical, and chemical stimulation - Invest Ophthalmol Vis Sci 2010; 51: 6111-6117
92. Diec J, Evans VE, Tilia D, Naduvilath T, Holden BA, Lazon de la Jara P. Comparison of ocular comfort, vision, and SICS during silicone hydrogel contact lens daily wear – Eye Contact Lens 2012 Jan; 38 (1): 2-6
93. Wright EA, Payne KA, Jowitt TA, Howard M, Morgan PB, Maldonado-Codina C, Dobson CB. Preservation of human tear protein structure and function by a novel contact lens multipurpose solution containing protein-stabilizing agents - Eye Contact Lens 2012 Jan; 38 (1): 36-42
94. Campbell R, Kame G, Leach N, Paul M, White E, Ziegler L. Clinical benefits of a new multipurpose disinfecting solution in silicone hydrogel and soft contact lens users - Eye Contact Lens 2012 Mar; 38 (2):93-101

95. Pickles BT, Vural ET, Acar S. Effects of Contact lenses on the ocular surface in patients with keratoconus: piggyback versus clearkone hybrid lenses - *Eye Contact Lens* 2012 Jan; 38 (1): 43-8
96. Hartstein J. Corneal warping due to wearing of corneal contact lenses: a report of 12 cases – *Am J Ophthalmol* 1965; 60: 1103-1104
97. Gasset AR, Houde WL, Garcia-Bengochea M,. Hard contact lens wear as an environmental risk in keratoconus - *Am J Ophthalmol* 1978; 85: 339-341
98. Macsai MS, Varley GA, Krachmer JH. Development of keratoconus after contact lens wear – *Arch Ophthalmol* 1990; Vol 108: 534-538
99. Nauheim JS, Perry HD. A clinicopathologic study of contact-lens-related keratoconus - *Am J Ophthalmol* 1985; 100: 543-546
100. Malet F. Complications réfractives- Complications non infectieuses – In: Malet F. *Les Lentilles de Contact*, Paris, Masson, 2009: 966-968
101. Jinabhai A, O'donnell C, Radhakrishnan H. Changes in refraction, ocular aberrations, and corneal structure after suspending rigid gas-permeable contact lens wear in keratoconus – *Cornea* 2012 May; 31(5): 500-8
102. Lee SY, Kim YH, Johnson D, Mondino BJ , Weissman BA. Contact lens complications in a urgent-care population: the University of California, Los Angeles, contact lens study - *Eye Contact Lens* 2012 Jan; 38 (1): 49-52
103. Chaumeil CH, Malet F. Complications infectieuses - In: Malet F. *Les Lentilles de Contact*, Paris, Masson, 2009: 873-932
104. Willcox MD. Pseudomonas aeruginosa infection and inflammation during contact lens wear: a review – *Optom Vis Sci* 2007 Apr; 84 (4): 273-8
105. Cavanagh HD, Robertson DM, Petroll WM, Jester JV. Forty years in search of the perfect contact lens – *Cornea* 2010 Oct; 29 (10): 1075- 1085
106. Burnham GW, Cavanagh HD, Robertson DM. The impact of cellular debris on Pseudomonas aeruginosa adherence to silicone hydrogel contact lenses and contact lens storage cases - *Eye Contact Lens* 2012 Jan; 38 (1): 7-15
107. Panjwani N. Pathogenesis of Acanthamoeba keratitis - *Ocul Surf* 2010 Apr; 8 (2): 70-79
108. Hammersmith KM. Diagnosis and management of Acanthamoeba keratitis - *Curr Opin Ophthalmol* 2006 Aug; 17 (4): 327-31
109. Cao Z, Saravanan C, Goldstein MH, Wu HK, Pasricha G, Sharma S, Panjwani N. Effect of human tears on acanthamoeba-induced cytopathic effect - *Arch Ophthalmol* 2008 Mar;126 (3): 348-52
110. Edelstein SL, Akduman L, Durham BH, Fothergill AW, Hsu HY. Resistant Fusarium keratitis progressing to endophthalmitis.-. *Eye Contact Lens* 2012 Sep; 38 (5): 331-5
111. Huerva V, Espinet R, Ascaso FJ. Enterococcal infectious crystalline keratopathy in a wearer bandage contact lens.-. *Eye Contact Lens* 2012 Jan; 38 (1): 72
112. Ray M, Lim DK. A rare polymicrobial keratitis involving Chryseobacterium meningosepticum and Delftia acidovorans in a cosmetic contact lens wearer - *Eye Contact Lens* 2012 Jan 4

## 03. Conjuntivites





# Conjuntivites

Miguel Gomes

Conjuntivite é o nome genérico dado ao processo inflamatório que envolve a conjuntiva. Frequentemente referido como “olho vermelho”, é uma das principais queixas oftalmológicas que fazem um doente recorrer à observação médica.

Tal como noutra mucosa, agentes infecciosos, químicos, tóxicos ou alérgicos podem aderir à conjuntiva, e ultrapassar os seus mecanismos de defesa, produzindo os sinais e sintomas típicos de olho vermelho, secreção, irritação e fotofobia. Ao nível celular é possível observar infiltração de células inflamatórias e o aparecimento de exsudação<sup>1</sup>.

Tem uma distribuição global, atingindo pessoas de todas as idades, géneros, raças e estratos sociais, embora algumas entidades possam ter um padrão mais frequente.

A história natural e seus factores de risco dependem do agente implicado. Apesar da maioria das causas de conjuntivite ser benigna, é importante separar estas formas das condições mais graves que exigem tratamento mais assertivo no intuito de evitar sequelas graves, como por exemplo as associadas ao tracoma.

Uma história adequada e um exame da superfície ocular externa são geralmente suficientes para fazerem o diagnóstico etiológico de uma conjuntivite. No entanto, a associação de olho vermelho a proptose, disfunção do nervo óptico, baixa visão, diplopia ou evidência de inflamação na câmara anterior deve obrigar o oftalmologista a um exame mais detalhado. A história pessoal deverá incluir para além das queixas principais, os antecedentes oculares pessoais e familiares, os antecedentes sistémicos, e a história social e medicamentosa.

O seu tratamento é feito quase exclusivamente em regime ambulatorio, embora as conjuntivites neonatais obriguem a internamento. Visa a melhoria do conforto, a prevenção de complicações e nos casos infecciosos da prevenção da sua disseminação.

A necessidade de consulta de um profissional de saúde, o tratamento farmacológico, a perda de dias de trabalho e de escola fazem com que os custos socioeconómicos envolvidos neste problema sejam grandes. Desta forma, o diagnóstico e o tratamento devem ser os mais adequados ao agente etiológico.

Para questões didácticas, podemos classificar as conjuntivites da seguinte forma:

## Alérgicas

- Queratoconjuntivite atópica
- Conjuntivite alérgica simples
- Conjuntivite sazonal
- Conjuntivite vernal
- Conjuntivite gigantopapila

## Infeciosas

- Bacteriana
- Vírica
- Parasitária (*Chlamydia* sp)

## Outras

- Associadas ao uso de lentes de contacto
- Mecânica
- Traumática
- Tóxica
- Neonatal
- Síndrome oculoglandular de Parinaud
- Conjuntivite flictenular
- Secundárias a doença ocular ou sistémica

## Conjuntivites Alérgicas

Como a conjuntiva é um tecido ricamente vascularizado, com abundantes mediadores imunes e exposta directamente ao ambiente, é frequentemente envolvida em reacções imunes e alérgicas. As cascatas de eventos relacionadas com estas reacções são responsáveis pelos sinais e sintomas tipicamente associados a estas conjuntivites.

A maioria delas envolve reacções de hipersensibilidade de tipo 1, nas quais o alergéneo reage directamente com o anticorpo IgE, estimulando desta forma a desgranulação dos mastócitos e consequente libertação dos mediadores inflamatórios.

### Queratoconjuntivite Atópica

#### Definição

Corresponde a uma inflamação ocular crónica e grave, associada a dermatite atópica (Figura 1) em doentes com história de atopia<sup>2</sup>. O quadro inicia-se por volta dos 15 anos continuando por 4 a 5 décadas, podendo a qualquer altura sofrer resolução espontânea.

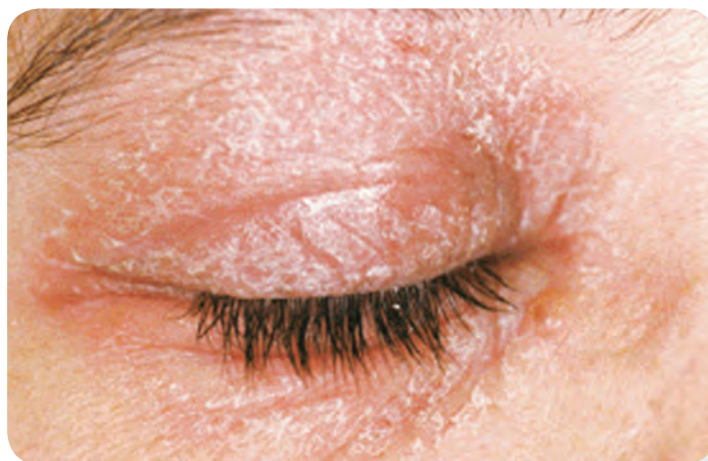

Figura 1 – Aspectos típicos de dermatite atópica.

#### Sinais e Sintomas

Manifesta-se por hiperémia, quemose conjuntival, secreções mucosas e prurido intenso bilateral. Nos casos avançados e crónicos podem surgir sequelas cicatriciais como o simblefaro<sup>2</sup>.

### Conjuntivite Alérgica Simples

#### Definição

É aquela que ocorre secundária à exposição de um alergéneo ocasional, nomeadamente fármacos.

### Sinais e Sintomas

As manifestações podem ser uni ou bilaterais. Caracterizam-se por hiperémia e quemose habitualmente ligeira a moderada (Figura 2). Os sintomas incluem prurido e lacrimejo em resposta à exposição do antigénio<sup>3</sup>.

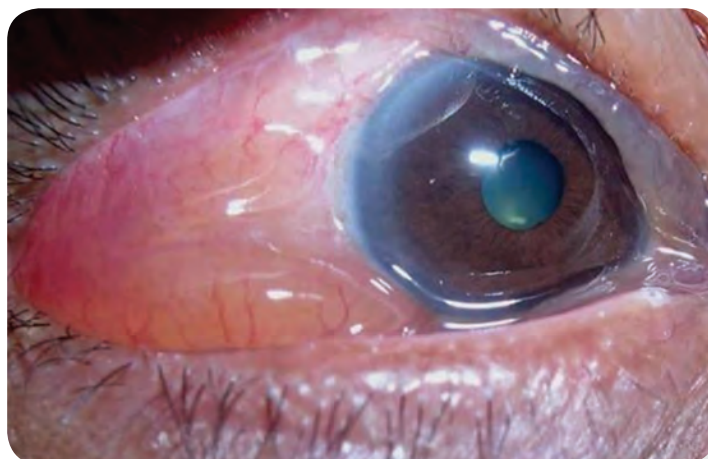


Figura 2 – Quemose e hiperemia por reacção alérgica.

### Conjuntivite Sazonal (ou Perene)

#### Definição

É uma condição recorrente, geralmente transitória e autolimitada associada à exposição sazonal de alérgenos, como por exemplo pólenes<sup>4</sup>. A conjuntivite perene é semelhante à sazonal mas os seus sintomas persistem durante todo o ano pela exposição crónica a alérgenos. No entanto, a exacerbação sazonal da conjuntivite alérgica perene é frequente<sup>4</sup>.

#### Sinais e Sintomas

Apresenta-se por episódios sazonais e recorrentes de hiperémia conjuntival e quemose associada a reacção papilar. Estas são manifestações bilaterais e habitualmente ligeiras. Durante as crises os doentes queixam-se de prurido, lacrimejo e secreção mucosa de intensidade ligeira a moderada.

### Conjuntivite Vernal

#### Definição

É uma inflamação conjuntival grave e que pode apresentar complicações corneanas. Os homens com menos de 20 anos são o grupo mais frequentemente atingido. A duração média é de 4 anos, sendo que a maioria dos doentes superam a condição aos 30 anos de idade.

A doença é mais frequente em climas quentes e secos. Em ambientes mais temperados, a conjuntivite vernal tende a ser mais sazonal, aumentando na primavera e diminuindo a partir do outono<sup>4</sup>.

#### Sinais e Sintomas

Os sintomas típicos são o prurido bilateral intenso e abundantes quantidades de secreção mucosa e espessa. Na forma palpebral da conjuntivite vernal, a conjuntiva tarsal superior apresenta papilas gigantes (Figura 3). Na forma límbica, menos comum, aparece um espessamento gelatinoso na conjuntiva límbica superior, podendo ser observados nódulos individualizados<sup>2</sup> (nódulos de *Tranta*). A existência destes nódulos é patognomónica de conjuntivite vernal límbica (Figura 4).

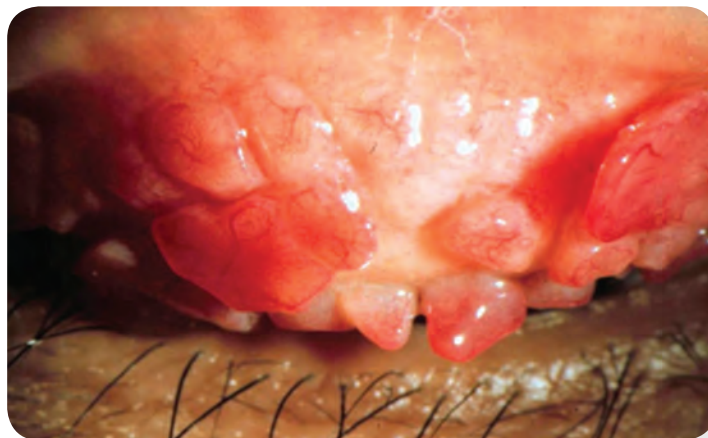

Figura 3 – Conjuntivite vernal evidenciando reacção papilar exuberante da conjuntiva tarsal superior (imagem retirada de Atlas of Ophthalmology – online multimedia database).

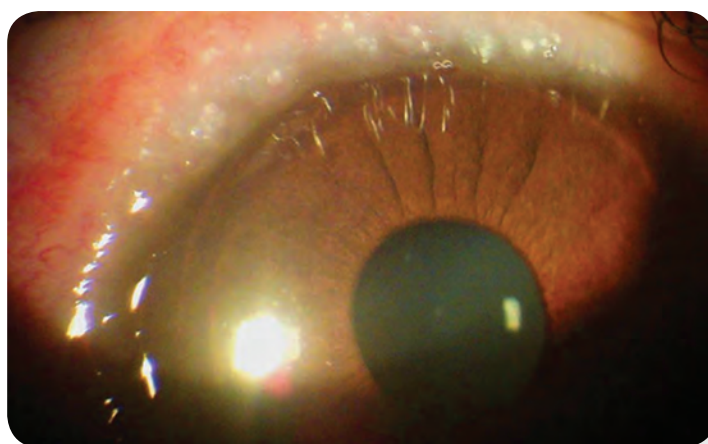


Figura 4 – Nódulos de *Tranta* num doente com conjuntivite vernal límbica (imagem retirada de Atlas of Ophthalmology – online multimedia database).

## Conjuntivite Gigantopapilar

### Definição

Está associada principalmente ao uso de lentes de contacto (mais tipicamente gelatinosas), mas também de próteses oculares ou ao traumatismo por um fio de sutura.

### Sinais e Sintomas

O prurido, a hiperémia da conjuntiva e a secreção mucosa são ligeiros e bilaterais. Nos portadores de lentes de contacto, os sintomas incluem a diminuição da tolerância ao seu uso e o aumento da mobilidade da lente. O exame da conjuntiva tarsal superior revela hipertrofia papilar (Figura 5).

### Tratamento das Conjuntivites Alérgicas

O tratamento baseia-se na identificação dos antigénios, e quando possível na sua eliminação, bem como no uso de medicamentos que diminuem ou medeiam a resposta imune. O uso de lubrificantes e compressas frescas podem adicionar maior alívio sintomático<sup>5</sup>.

Existe uma grande variedade de agentes farmacológicos que ajudam a interromper a cascata inflamatória.

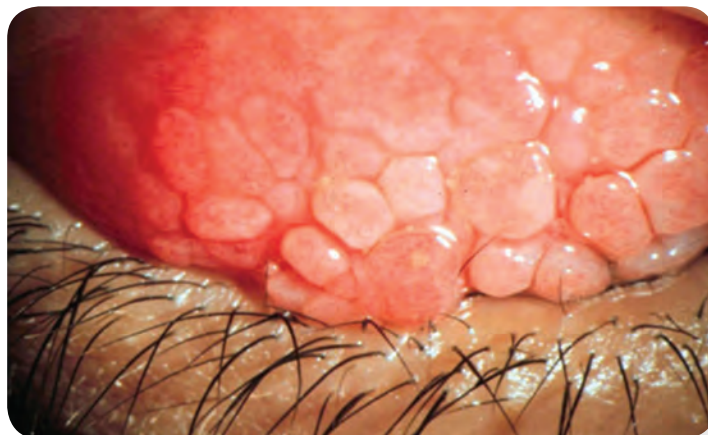

Figura 5 – Hipertrofia papilar em portador de lente de contacto.

### **Corticosteróides tópicos**

Ao inibirem o processo inflamatório proporcionam um alívio rápido dos sintomas alérgicos. Contudo, o seu uso deverá ser limitado à supressão da fase aguda<sup>4</sup> pelo risco de complicações com o seu uso continuado (catarata subcapsular posterior, hipertensão ocular).

### **Anti-histamínicos tópicos**

Ligam-se competitivamente aos receptores da histamina, reduzindo o prurido e a vasodilatação. São exemplos de inibidores selectivos dos receptores H1 a Levocabastina 0,05%, a Azelastina 0,05% e a Emedastina 0,05%.

### **Anti-inflamatórios não esteróides tópicos**

Inibem a actividade da cicloxigenase, enzima responsável pela conversão do ácido araquidónico em prostaglandinas. O Cetorolac 0,5% é um dos AINEs comprovadamente eficaz na redução dos sinais e sintomas da conjuntivite alérgica<sup>5</sup>.

### **Estabilizadores dos mastócitos tópicos**

Estes medicamentos inibem a desgranulação dos mastócitos, limitando a libertação dos mediadores inflamatórios. O Nedocromil 2% é eficaz no tratamento da conjuntivite alérgica sazonal, e mostrou ser mais eficaz que o Cromoglicato 4% no tratamento da queratoconjuntivite vernal (embora menos eficaz que os corticosteróides tópicos, como a Fluorometolona 0,1%).

### **Agentes com múltiplos mecanismos de acção**

A Olopatadina 0,1% é um antagonista selectivo dos receptores H1 mas com propriedades de estabilização dos mastócitos, e é mais eficaz que os outros estabilizadores de mastócitos. O Cetotifeno 0,025% também mostra esta dupla acção, embora seja menos eficaz que a Olopatadina<sup>5</sup>.

### **Imunossupressores**

A Ciclosporina A é um potente imunossupressor usado numa grande variedade de condições imunomediadas. A Ciclosporina A sistémica ou tópica podem ser alternativas aos corticosteróides no tratamento das formas graves da queratoconjuntivite atópica. Também mostraram benefício na queratoconjuntivite vernal quando as terapêuticas convencionais falham<sup>4</sup>.

### **Anti-histamínicos sistémicos**

Estes agentes são úteis nos casos de resposta alérgica associada a edema palpebral, dermatite



ou rinite<sup>5</sup>. Eles devem ser usados com cuidado por causa dos efeitos sedativos e anticolinérgicos associados aos anti-histamínicos de primeira geração. Os anti-histamínicos mais recentes causam muito menos secreção, mas o aumento da secura da superfície ocular não é de desprezar.

## Conjuntivites Infecciosas

### Conjuntivites Bacterianas

Apesar da superfície ocular ter vários mecanismos para resistir à infecção bacteriana, ela pode ocorrer quando um agente consegue ultrapassar a resistência do hospedeiro. Todos os agentes bacterianos mais comuns podem causar conjuntivite. Os mais frequentemente envolvidos são: *Streptococcus pneumoniae*, *Haemophilus sp*, *Staphylococcus sp* e *Moraxella sp*. Os dois primeiros provocam infecções mais frequentemente em crianças.

As conjuntivites bacterianas podem ser subclassificadas em hiperagudas, agudas e crônicas.

### Conjuntivite Bacteriana Hiperaguda (Purulenta)

#### Definição

É mais frequentemente causada pela *Neisseria gonorrhoeae*, um diplococo Gram-negativo que tem a capacidade de penetrar o epitélio corneano intacto<sup>2</sup>. Um agente menos comum é a *Neisseria meningitidis*.

Habitualmente é adquirida por inoculação a partir de uma infecção genital, e é observada geralmente em recém-nascidos, adolescentes e jovens adultos.

#### Sinais e Sintomas

Manifesta-se pelo aparecimento rápido de quantidades abundantes de secreção purulenta, hiperemia conjuntival intensa, quemose e edema palpebral (Figura 6). Pode ser uni ou bilateral,

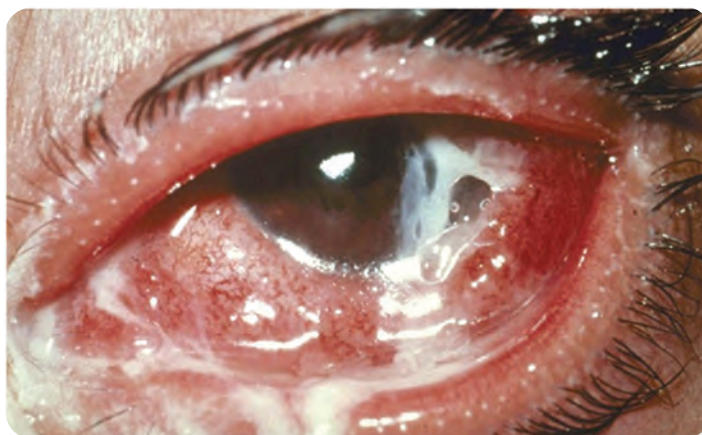


Figura 6 – Secreções purulentas abundantes, quemose e hiperemia marcadas no contexto de uma conjuntivite hiperaguda por *Neisseria gonorrhoeae* (imagem retirada de Atlas of Ophthalmology – online multimedia database).

e é acompanhada de dor, tensão orbitária e linfadenopatia preauricular. É frequente aparecerem pseudomembranas<sup>2</sup> (Figura 7).

Se não tratada rapidamente pode provocar infecção corneana, com complicações catastróficas.

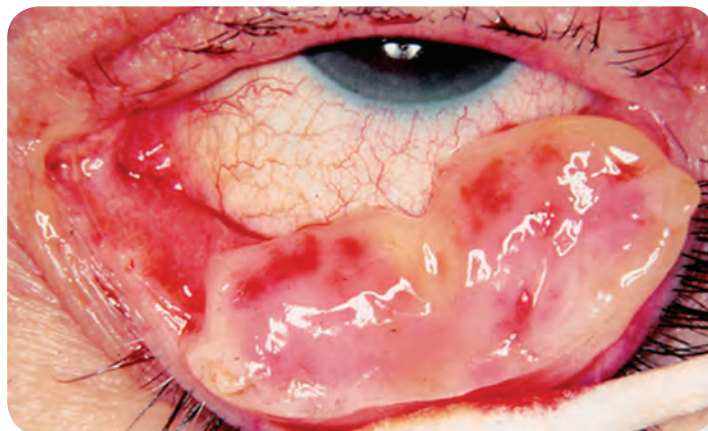


Figura 7 – Presença de uma pseudomembrana numa conjuntivite bacteriana (imagem retirada de Atlas of Ophthalmology – online multimedia database).

### Conjuntivite Bacteriana Aguda (Mucopurulenta)

#### Definição

Causada por um grande número de agentes, sendo os mais habituais o *Staphylococcus epidermidis*, o *Staphylococcus aureus*, o *Streptococcus pneumoniae*, e o *Haemophilus influenzae*. Não existe predilecção por sexo ou raça. No entanto, são mais frequentes em crianças.

#### Sinais e Sintomas

Caracteriza-se pelo início agudo de secreção unilateral (Figura 8), irritação, queimor e hiperemia conjuntival difusa. Ao acordar as pálpebras estão coladas, resultado da acumulação de exsudados durante a noite<sup>2</sup>. A conjuntiva tarsal superior apresenta uma resposta papilar. A secreção é mucopurulenta e habitualmente não é acompanhada de linfadenopatia preauricular.

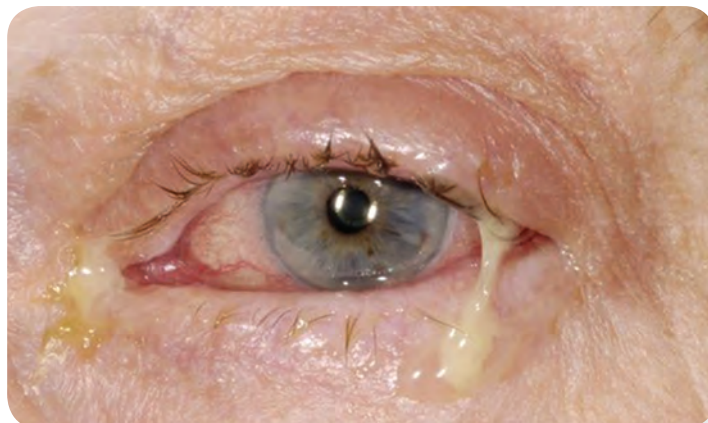


Figura 8 – Caso de conjuntivite bacteriana aguda evidenciando secreções purulentas e hiperemia conjuntival.

Tipicamente o olho adelfo mostra sinais de infecção ao fim de 48 horas.

Em crianças com 6 meses a 3 anos de idade, uma conjuntivite acompanhada de edema e coloração azulada da pele periorbitária deverá fazer suspeitar de uma progressão para celulite orbitária a partir de uma infecção por *Haemophilus influenzae*.

## Conjuntivite Bacteriana Crónica

### Definição

Corresponde à conjuntivite bacteriana que dura mais de 4 semanas. Está geralmente associada à inoculação contínua de bactérias, como acontece nos casos de blefarite crónica. O principal agente encontrado nestas situações é o *Staphylococcus aureus*.

### Sinais e Sintomas

A sua clínica é muito diversificada. Os pacientes habitualmente queixam-se de irritação crónica, sensação de corpo estranho e de hiperemia conjuntival ligeira. Pode coexistir reacção papilar ou folicular. A secreção é de aspecto mucoso.

Está muitas vezes associada a inflamação palpebral e a secreções secas no bordo palpebral tipicamente presentes ao acordar.

### Tratamento da Conjuntivite Bacteriana

O método ideal para o tratamento das conjuntivites bacterianas é a identificação do agente infeccioso, o que permite utilizar um antibiótico cuja eficácia seja reconhecida contra o agente em causa. Na ausência da colheita de exsudados para estudo, o tratamento deve ser adequado à idade do paciente, contexto social e sinais oculares. Na maioria dos casos, o antibiótico de escolha é um de largo espectro de actividade, em formulação tópica (colírio ou pomada). O número de antibióticos tópicos disponível no mercado é amplo, com mecanismos de acção e espectros muito variados, mas a sua discussão não cabe no âmbito deste capítulo.

Apesar da maioria das conjuntivites bacterianas ser autolimitada<sup>2</sup>, o uso de antibióticos permite diminuir os sintomas, a duração da infecção e as probabilidades de recorrência.

Os colírios devem ser usados durante o dia, e as pomadas ao deitar, já que as últimas formulações permitem maiores concentrações por longos períodos. É sempre importante associar medidas de higienização palpebral.

Já a conjuntivite hiperaguda, geralmente provocada pela *Neisseria gonorrhoeae*, obriga a uma abordagem mais agressiva, com o recurso à associação de antibióticos tópicos e sistémicos, e à limpeza exaustiva das secreções. Neste caso está recomendado fazer Ceftriaxona 1g intravenoso 2 vezes por dia durante 3 dias. Se só a conjuntiva estiver envolvida, uma única dose intramuscular é habitualmente suficiente<sup>1</sup>. Estes pacientes, e seus parceiros, devem ainda ser avaliados quanto à coexistência de outras doenças sexualmente transmissíveis.

## Conjuntivite Vírica

Existe uma grande variedade de vírus que podem provocar conjuntivite, sendo os mais comuns os Adenovírus e os Herpesvirus.

### Conjuntivite Adenovírica

#### Definição

As infecções adenovíricas representam as infecções oculares externas mais frequentes em todo o mundo. São altamente contagiosas e podem aparecer em surtos epidémicos sobre as formas de queratoconjuntivite epidémica (adenovírus tipo 8 e 19) ou febre faringoconjuntival (adenovírus tipo 3, 4 e 7)<sup>2</sup>. A primeira habitualmente aparece em adultos, sem predilecção pelo género, raça ou estatuto socioeconómico. A segunda é mais frequente em crianças, e tal como o nome sugere, é acompanhada de faringite e febre.

#### Sinais e Sintomas

Caracteriza-se por hiperemia da conjuntiva bulbar e palpebral, com resposta folicular (Figura 9).



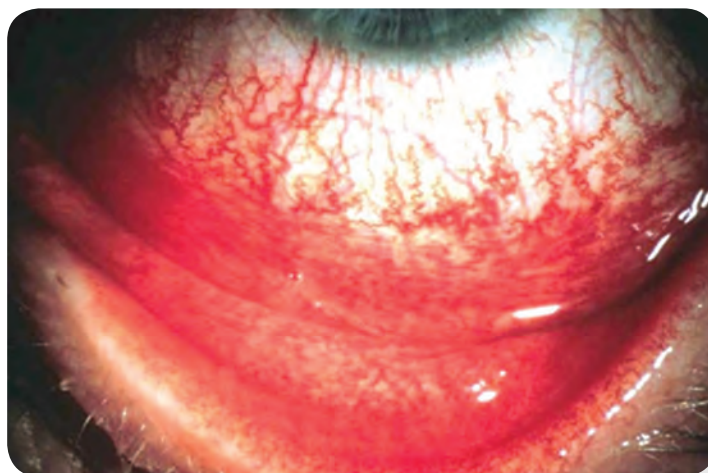


Figura 9 – Reacção folicular e hiperemia conjuntival em doente com conjuntivite adenovírica (imagem retirada de Atlas of Ophthalmology – online multimedia database).

O seu início é agudo e unilateral, atingindo depois o olho adelfo. Podem coexistir hemorragias petequiais na conjuntiva. Dependendo da fase evolutiva, os doentes podem manifestar, para além da conjuntivite, um padrão difuso de queratite pontuada difusa (mais frequente e grave na forma de queratoconjuntivite epidémica). Mais tarde, a queratite difusa pode originar infiltrados subepiteliais múltiplos. Em alguns casos surgem pseudomembranas na conjuntiva tarsal. Uma manifestação frequentemente associada é a linfadenopatia preauricular, mais proeminente no lado do olho inicialmente afectado.

Os doentes queixam-se de secreção aquosa, desconforto ocular e fotofobia.

## Conjuntivite Herpética

### Definição

A infecção provocada por qualquer um dos vírus da família Herpesvirus (Herpes simplex, Varicella-zoster, Epstein-Barr, etc) pode resultar em conjuntivite aguda<sup>1</sup>.

O Herpes simplex é um patogénico importante e um dos principais causadores de cegueira em países desenvolvidos pelas manifestações corneanas a que pode estar associado<sup>1</sup>. Apesar da maior parte das infecções herpéticas ser subclínica, este diagnóstico deve ser considerado em jovens com conjuntivite. Mais de 90% da população é seropositiva para o HSV-1, tipo que causa infecção predominantemente acima da cintura. Já o HSV-2 tipicamente causa infecção genital e raramente infecção ocular.

Por outro lado, a infecção recorrente provocada pelo vírus Varicella-zoster (Zona) é mais frequente em adultos e idosos. Uma percentagem significativa dos doentes com zona oftálmica mostra envolvimento do olho, nomeadamente conjuntivite.

### Sinais e Sintomas

A primo-infecção ocular pelo HSV habitualmente ocorre entre os 6 meses e os 5 anos de idade. O edema palpebral e a hiperemia da conjuntiva coexistem com as erupções vesiculares cutâneas. A conjuntiva mostra reacção folicular aguda e unilateral de início súbito, associada a adenopatia preauricular. Por vezes, é possível observar ulceração dendrítica ou geográfica da superfície conjuntival.

Já a zona oftálmica é mais frequente na 6ª e 7ª décadas de vida. As erupções cutâneas, que

respeitam sempre a linha média, são típicas. Quando as vesículas estão muito próximas do bordo palpebral, pode coexistir com inflamação conjuntival que é muito semelhante à provocada pelo HSV. O envolvimento do nervo nasal externo (sinal de *Hutchinson*) é particularmente importante já que está correlacionado com maior risco de complicações oculares.

### Tratamento das Conjuntivites Víricas

No caso das conjuntivites adenovíricas o tratamento é puramente sintomático, com compressas frescas e lubrificação ocular. Os corticosteróides tópicos devem ser evitados excepto em casos de inflamação grave, e os antibióticos só em casos de suspeita de superinfecção bacteriana<sup>1</sup>. Apesar dos antivíricos não mostrarem eficácia na resolução do quadro, existe alguma evidência de que o Ganciclovir 0,15% tópico poderá diminuir a morbilidade ocular, nomeadamente ao prevenir ou diminuir a gravidade dos infiltrados corneanos subepiteliais nas queratoconjuntivites adenovíricas<sup>6</sup>. Para além do tratamento sintomático estão recomendadas precauções para evitar a disseminação do vírus não só no que diz respeito ao paciente mas também no que diz respeito aos profissionais de saúde e suas instalações e equipamentos<sup>7</sup>.

O tratamento da conjuntivite por HSV tem como principal objectivo a prevenção da queratite. Apesar da evolução para queratite ser pouco frequente, é sugerido o uso de Aciclovir 3% ou Ganciclovir 0,15% tópicos<sup>8</sup>.

O tratamento da zona visa diminuir a disseminação do vírus a partir das vesículas e desta forma reduzir a probabilidade de complicações, nomeadamente a nevralgia do trigémeo. Recomenda-se o início do tratamento até às primeiras 72h do aparecimento das lesões, com Brivudina 125mg 1 vez por dia, Valaciclovir 1g 3 vezes por dia ou Aciclovir 800mg 5 vezes por dia nas formas orais durante 7 dias<sup>9,10</sup>. Os antivíricos tópicos não acrescentam benefício ao tratamento.

### Conjuntivite por *Chlamydia*

A *Chlamydia trachomatis* é um parasita intracelular obrigatório, importante causador de infecções: conjuntivite de inclusão do adulto, *ophthalmia neonatorum*, tracoma ou linfogranuloma venéreo.

### Tracoma

#### Definição

É uma doença infecciosa que ocorre em zonas de más condições sanitárias<sup>7</sup>. Nos países desenvolvidos, tornou-se extremamente raro. O modo de transmissão é olho-olho ou através de insectos.

#### Sinais e Sintomas

O diagnóstico clínico requer a existência de pelo menos duas das seguintes características<sup>1</sup> (Figuras 10-13):

- folículos na conjuntiva tarsal superior
- folículos na conjuntiva límbica e as suas sequelas (fossetas de *Herbert*)
- cicatrizes lineares ou estreladas na conjuntiva tarsal (linha de *Arlt*)
- *pannus* vascular corneano mais marcado no limbo superior

### Conjuntivite de Inclusão do Adulto

#### Definição

É de transmissão sexual, mais prevalente em adolescentes e adultos jovens sexualmente activos<sup>3</sup>. O olho é infectado a partir de secreções genitais infectadas. O seu início tipicamente ocorre 7 a 15 dias após a inoculação.

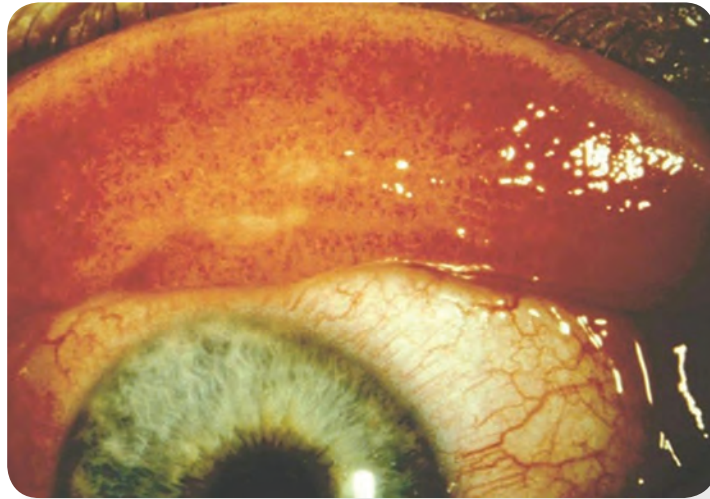


Figura 10 – Reacção folicular no contexto de um tracoma (imagem retirada de Atlas of Ophthalmology – online multimedia database).

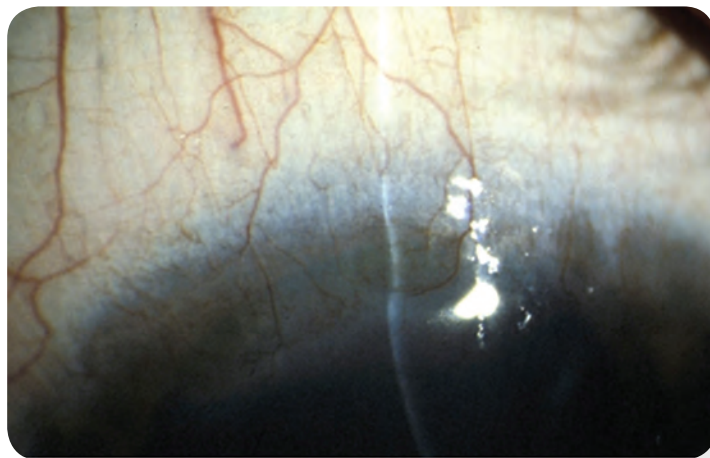


Figura 11 – Fossetas de *Herbert*.

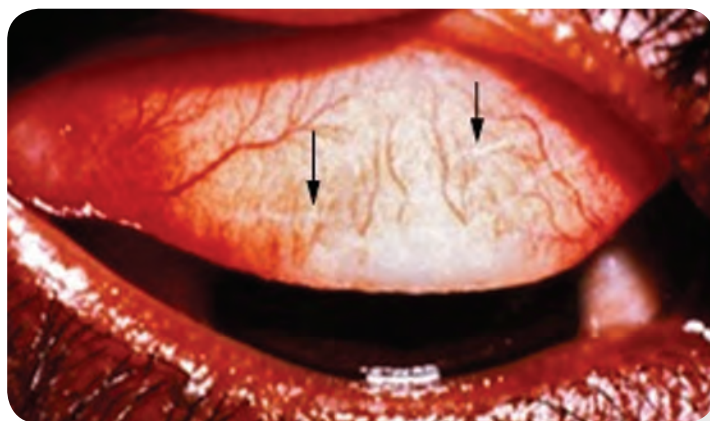


Figura 12 – Linha de *Arlt*.

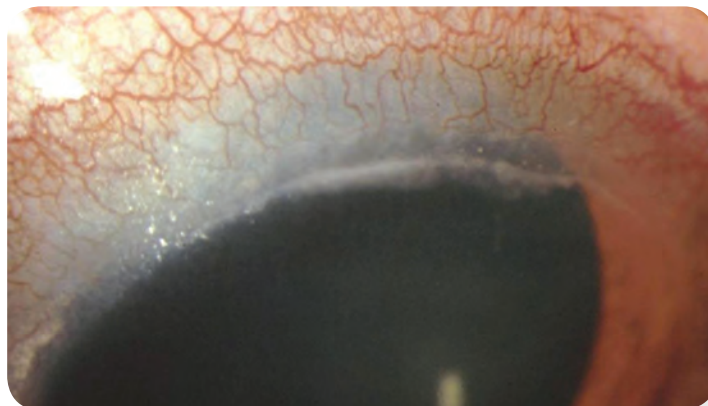


Figura 13 – *Pannus* vascular límbico superior.

### Sinais e Sintomas

Na conjuntivite de inclusão do adulto surgem folículos, predominantemente na conjuntiva palpebral e fórnix inferior (Figura 14), com secreções mucosas ligeiras. Ocasionalmente coexiste com linfadenopatia preauricular e edema palpebral, principalmente na fase inicial da doença. Ao contrário da infecção adenovírica, se não tratada, a conjuntivite de inclusão pode tornar-se crónica e persistir durante 3 a 12 meses<sup>2</sup>.

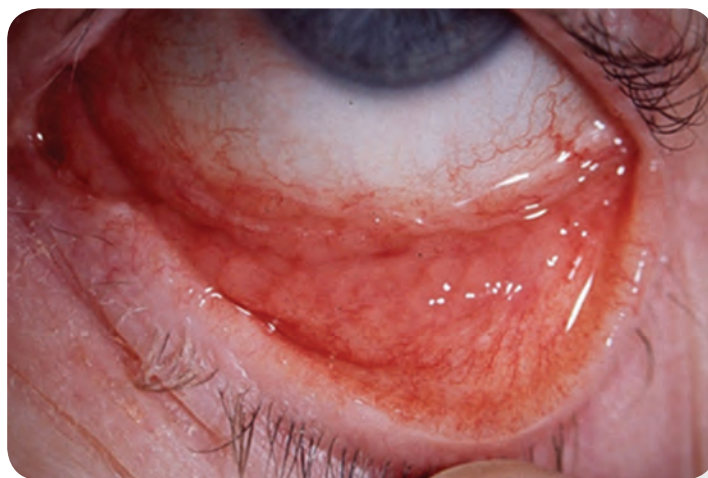

Figura 14 – Reacção folicular crónica da conjuntiva tarsal inferior em doente com conjuntivite por *Chlamydia*.

### Tratamento da Conjuntivite por *Chlamydia*

Até há pouco tempo a estratégia habitual para o tratamento das infecções oculares por *Chlamydia* era: Azitromicina 1g oral (dose única), Doxiciclina 100mg (2 vezes por dia durante 7 dias) ou Tetraciclina 1% tópica (durante 6 semanas para o tratamento do tracoma)<sup>1,3</sup>.

Actualmente está disponível a Azitromicina 1,5% em formulação tópica, comprovadamente eficaz em esquema terapêutico de 2 vezes por dia durante 3 dias<sup>11</sup>.

Os parceiros sexuais devem também ser avaliados quanto à presença de infecção e tratados se necessário.

É objectivo da Organização Mundial de Saúde erradicar o tracoma até ao ano 2020<sup>12</sup>.

## Outras Formas de Conjuntivite

### Conjuntivite Associada ao Uso de Lentes de Contacto

O uso de lentes de contacto pode complicar com inflamações conjuntivais agudas ou crónicas, alérgicas ou não alérgicas. As causas mais comuns de conjuntivite não infecciosa nestes indivíduos estão relacionadas com a alergia à solução de manutenção, à hipoxia tecidual e à conjuntivite gigantopapilar (Figura 5).

Os sinais e sintomas vão estar dependentes da causa da inflamação.

O seu tratamento começa pela suspensão do uso das lentes de contacto até que todas as causas subjacentes tenham sido avaliadas e tratadas em consonância.

### Conjuntivite Mecânica

A irritação mecânica da superfície conjuntival pode resultar em inflamação. São exemplos o entrópico, a triquíase, as suturas, a presença de um corpo estranho, ou as concreções conjuntivais.

Clinicamente aparece hiperemia difusa ou focal, associada a lacrimação e sensação de corpo estranho.

A remoção do agente agressor e uma lubrificação adequada são geralmente suficientes para o tratamento desta conjuntivite. Nos casos de defeitos epiteliais significativos, deve ser considerado o uso de antibióticos tópicos profiláticos.

### Conjuntivite Traumática

O trauma directo (abrasão, laceração, etc) ou indirecto (químico) pode resultar em manifestações clínicas de conjuntivite, semelhantes à conjuntivite mecânica, mas habitualmente de espectro difuso.

As abrasões conjuntivais devem ser tratadas com antibióticos tópicos, associando cicloplegia e penso oclusivo dependendo do grau de defeito epitelial.

As lesões químicas obrigam a lavagem copiosa com soro fisiológico até à normalização do pH dos fundos de saco. Os agentes alcalinos têm um grande potencial de morbidade e como tal requerem um tratamento mais agressivo, com anti-inflamatórios tópicos, ácido ascórbico sistémico e tetraciclina sistémica.

### Conjuntivite Tóxica

Resulta da administração de medicamentos ou da exposição a químicos nocivos. Uma causa a ter sempre em conta é a toxicidade dos conservantes utilizados em múltiplos medicamentos oftalmológicos<sup>3</sup>.

Neste caso observa-se uma reacção mista folicular e papilar da conjuntiva tarsal.

O seu tratamento passa pela identificação da causa e sua evicção. Em doentes sintomáticos, as compressas frescas, a lubrificação sem conservantes e os corticosteróides tópicos podem ajudar.

### Conjuntivite Neonatal

A *ophthalmia neonatorum* é o nome dado à conjuntivite que ocorre durante o primeiro mês de vida. Os principais agentes etiológicos são os químicos, a infecção por *Chlamydia* ou por *Neisseria gonorrhoeae* (Figura 15), e a primo-infecção herpética<sup>1</sup>.

A introdução da profilaxia com nitrato de prata permitiu reduzir drasticamente a incidência da conjuntivite gonocócica. Mais recentemente, o nitrato de prata foi substituído pelo uso de tetraciclina, eritromicina e iodopovidona tópicos, com igual eficácia. Contudo, a profilaxia da infecção pela *Chlamydia* continua por resolver.

A clínica e o tratamento da conjuntivite neonatal vão variar com o agente etiológico da inflamação (Tabela 1).



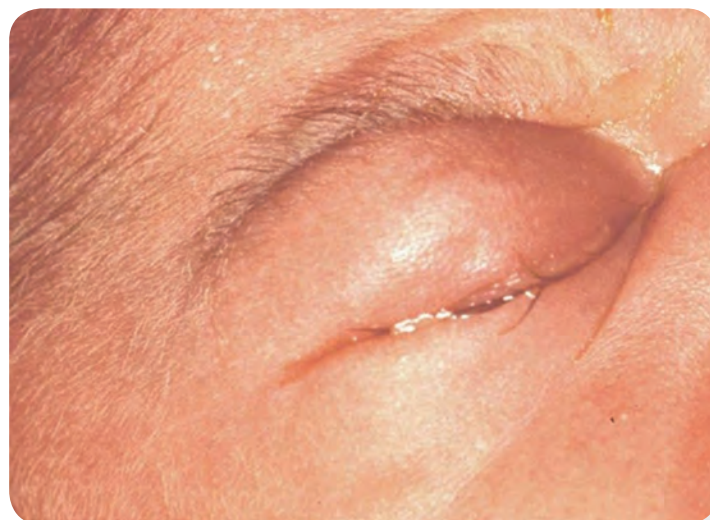

Figura 15 – Conjuntivite neonatal por *Neisseria gonorrhoeae*.

Agente Etiológico	Início	Características	Tratamento Sistêmico	Tratamento Tópico
Químico	24 horas	Hiperemia difusa	Nenhum	Medidas de suporte
<i>Chlamydia</i>	5-10 dias	Hiperemia difusa, exsudado purulento	Eritromicina EV 12,5mg/kg, 6/6h, 14 dias	Azitromicina 1,5%, 12/12h, 3 dias pode ser suficiente
<i>N. gonorrhoeae</i>	3-5 dias	Conjuntivite hiperaguda, secreção purulenta	Ceftriaxona EV 25-50mg/kg, dose única	Inadequado se isolado; associar se infecção da córnea
Outras bactérias	5 dias	Hiperemia difusa, exsudado mucopurulento	Depende do agente	Depende do agente
Herpes simplex	5-15 dias	Hiperemia difusa, exsudado seroso	Aciclovir EV 10mg/kg, 8/8h, 10-14 dias	Inadequado se isolado; desnecessário em associação

Tabela 1 - Clínica e tratamento da conjuntivite neonatal.

### Síndrome Oculoglandular de Parinaud

É causada por um grande leque de agentes infecciosos, em que o mais comum é a *Bartonella henselae*<sup>2</sup> (doença da arranhadela do gato).

Surge habitualmente de forma unilateral com envolvimento ipsilateral dos gânglios linfáticos regionais. A conjuntiva apresenta granulomas (Figura 16) que podem supurar.

O regime terapêutico depende do agente causal, sendo que na doença da arranhadela do gato o que está recomendado é a Azitromicina, a Eritromicina ou a Doxiciclina.

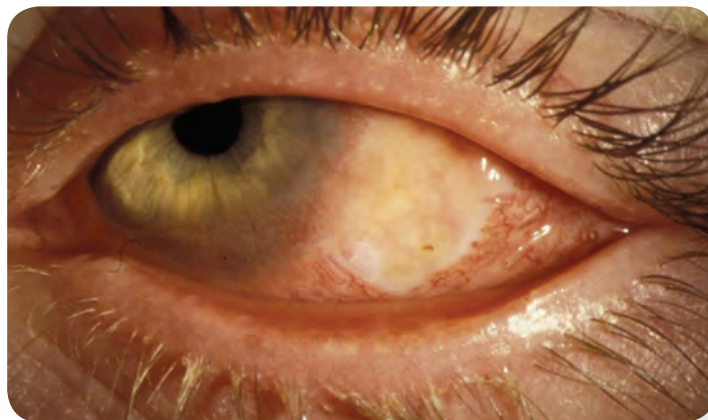


Figura 16 – Granuloma conjuntival no contexto de um síndrome oculoglandular de *Parinaud*.

A biópsia do granuloma pode ajudar a estabelecer o diagnóstico, bem como a melhorar a condição ocular, mas só está recomendada em casos graves.

#### **Conjuntivite Flictenular**

Corresponde a uma reacção de hipersensibilidade tardia em resposta a proteínas estranhas. Actualmente ela é frequentemente associada à infecção por estafilococos.

A observação da conjuntiva mostra uma hiperemia sectorial, associada a uma elevação nodular (Figura 17), que por vezes pode ulcerar. Pode cursar com dor e fotofobia, especialmente quando a córnea está envolvida.

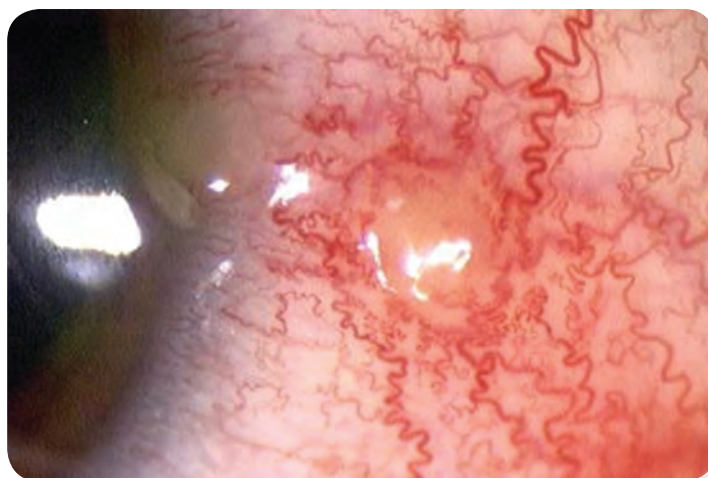


Figura 17 – Conjuntivite flictenular evidenciando nódulo conjuntival com hiperemia em redor.

O tratamento é dirigido para a eliminação do reservatório de *Staphylococcus aureus*, que responde favoravelmente ao uso de combinações tópicas de antibiótico e corticosteróides. Quando coexiste com blefarite ou rosácea, o uso da Doxiciclina pode ser útil, excepto em crianças e grávidas em que se deve utilizar a Eritromicina.

### Conjuntivite Secundária

Existem um grande número de condições oculares e sistémicas associados a inflamação conjuntival. Na tabela 2 são apresentados alguns exemplos.

A clínica e a abordagem terapêutica dependem da causa subjacente.

Queratoconjuntivite seca	Doença de <i>Lyme</i>
Blefarite	Queratoconjuntivite límbica superior
Síndrome de <i>Reiter</i>	Sarcoidose
Penfigoide cicatricial	Doenças do colagénio
Síndrome de <i>Stevens-Johnson</i>	Artrite Reumatóide

Tabela 2 - Causas de conjuntivites secundárias.

Etiologia	Condição	Início/ Duração	Sintomas	Resposta Conjuntival
Bacteriana	Hiperaguda	Agudo	Secreção purulenta	Hiperémia difusa exuberante, papilas
	Aguda	Agudo	Lacrimação, pálpebras pegajosas	Hiperémia difusa moderada, papilas
	Crónica	Crónico	Sensação de corpo estranho	Hiperémia ligeira, folículos/papilas
Vírica	Adenovírica	Agudo	Lacrimação, pálpebras pegajosas	Hiperémia difusa, petéquias, folículos
	Herpes simplex	Agudo	Lacrimação	Hiperémia difusa, folículos
	Herpes-zoster	Agudo	Lacrimação, erupções típicas	Hiperémia difusa, folículos
Alérgica	Sazonal	Sazonal/ recorrente	Prurido, lacrimação	Hiperémia ligeira, folículos/papilas
	Vernal	Sazonal/ crónico	Prurido	Nódulos de <i>Tranta</i> , papilas gigantes
	Gigantopapilar	Agudo/ crónico	Prurido, intolerância às lentes contacto	Papilas gigantes
<i>Chlamydia</i>	Conjuntivite de inclusão	Agudo/ crónico	Lacrimação	Hiperémia difusa, folículos gigantes no fórnix inferior

Tabela 3 - Características e opções terapêuticas das conjuntivites mais frequentes (excluindo as do recém-nascido).



## Conclusão

A conjuntivite é uma manifestação comum, com múltiplas etiologias e características clínicas, exigindo tratamentos adaptados. Desta forma, o oftalmologista é chamado a fazer um diagnóstico correcto e a propor um tratamento eficaz.

Na tabela 3 apresentam-se as características mais habituais das causas mais frequentes de conjuntivite.

<b>Adenopatia Preauricular</b>	<b>Secreção</b>	<b>Tratamento</b>
Ocasional	Purulenta e abundante	Ceftriaxona EV 1g, dose única se exclusivamente conjuntivite
Pouco frequente	Purulenta/ mucopurulenta	Antibiótico tópico de largo espectro acção
Pouco frequente	Mucopurulenta	Higiene palpebral, lubrificação, corticosteróide tópico, antibiótico tópico
Comum	Serosa/ seromucosa	Compressas frescas e lubrificação; corticosteróides se inflamação intensa
Ocasional	Seromucosa	Aciclovir tópico 3%, 5x/dia; Ganciclovir tópico 0,15%, 5x/dia
Ocasional	Seromucosa	Brivudina oral 125mg 1x/dia; Valaciclovir oral 1g, 3x/dia; Aciclovir oral 800mg, 5x/dia (todos 7 dias; iniciar até às 72h)
Pouco frequente	Mucosa	Lubrificação, Corticosteróides tópicos, Anti-histamínicos tópicos ou sistémicos, AINEs tópicos, Estabilizadores mastócitos tópicos, Imunossuppressores tópicos ou sistémicos (dependendo da clínica)
Pouco frequente	Viscosa	
Pouco frequente	Mucosa	
Ocasional	Mucosa	Azitromicina oral 1g, dose única; Doxiciclina oral 100mg, 12/12h, 7 dias; ou Azitromicina tópica 1,5%, 12/12h, 3 dias

## Bibliografia

1. Sutphin JE, Dana MR, Florakis GJ, et al. Basic and Clinical Science Course: External Disease and Cornea. American Academy of Ophthalmology; 2008.
2. Kanski JJ. Clinical Ophthalmology: A Systematic Approach. Butterworth-Heinemann; 5th edition; 2003.
3. Senaratne T, Gilbert C. Conjunctivitis. Community Eye Journal 2005; 53:73-75.
4. Moloney G, McCluskey PJ. Classifying and managing allergic conjunctivitis. MedicineToday 2007; 8(11):16-21.
5. A del Cuvillo, J Sastre, J Montoro, et al. Allergic Conjunctivitis and H1 Antihistamines. J Investig Allergol Clin Immunol 2009; 19: 11-18.
6. Tabbara KF, et al. Ganciclovir effects in adenoviral keratoconjunctivitis. Poster B253. Presented at ARVO; 2001.
7. Lang, G. Ophthalmology: A Pocket Textbook Atlas. Thieme Stuttgart – New York; 2nd edition; 2006.
8. Colin J. Ganciclovir ophthalmic gel, 0,15%: a valuable tool for treating ocular herpes. Clin Ophthalmol 2007; 1(4):441-453.
9. Liesegang TJ. Herpes zoster virus infection. Curr Opin Ophthalmol 2004; 15:531-536.
10. Kaufman HE. Treatment of viral diseases of the cornea and external eye. Prog Retin Res 2000; 19(1):69-85.
11. Cochereau I, Goldschmidt P, Goepogui A, et al. Efficacy and safety of short duration azithromycin eye drops versus azithromycin single oral dose for the treatment of trachoma in children: a randomized, controlled, double-masked clinical trial. Br J Ophthalmol 2007; 91:667-672.
12. Négrel AD, Marriotti SP. WHO alliance for the global elimination of the blinding trachoma and the potential use of azithromycin. Int J Antimicrob Agents 1998; 10(4):259-62.

## 04. Blefarites



# Blefarites

Vasco Miranda, Paulo Torres

A blefarite, como o nome sugere, engloba todos os processos inflamatórios que ocorrem nas pálpebras, associados ou não à infecção das mesmas. É uma das patologias oculares mais comuns no mundo e está presente em praticamente todas as faixas etárias e raças<sup>1</sup>, e responsável pelo desconforto ocular referido por milhões de indivíduos. As pálpebras são parte integrante da Unidade Funcional Lacrimal e responsáveis pela manutenção da integridade da superfície ocular externa. Por conseguinte, a blefarite quando crónica e não tratada pode induzir algum tipo de desarranjo nos vários mecanismos de defesa e colocar em risco a superfície ocular<sup>2</sup> e a visão. A blefarite é, provavelmente, a doença ocular mais subvalorizada, subdiagnosticada e subtratada. Neste capítulo são abordados os vários tipos de blefarite. A blefarite posterior, em particular a disfunção das glândulas de Meibomius (DGM), tem maior destaque pela importância dada atualmente aos efeitos das glândulas de Meibomius na superfície ocular.

## Glândulas de Meibomius

As glândulas de Meibomius foram descritas pela primeira vez no século XVII por Heinrich Meibom<sup>3</sup>. São glândulas sebáceas localizadas nas placas tarsais das pálpebras, compostas por múltiplos ácinos excretores dispostos circularmente em torno de um ducto central para o qual drenam<sup>4</sup>. Os orifícios correspondentes estão dispostos ao longo das margens palpebrais, anteriormente à linha de Marx na junção mucocutânea e separados por intervalos regulares. Ao biomicroscópio, é possível distinguir a arquitetura anelar característica, refletindo a disposição concêntrica do orifício, mucosa, ácinos distais, fibras dos músculos de Riolan e tecido conjuntivo glandular<sup>5,6</sup>. O comprimento das glândulas de Meibomius está relacionado com o tamanho da placa tarsal, pelo que as suas dimensões variam consoante a porção do tarso, central ou periférica, na pálpebra superior ou inferior<sup>7</sup>. Assim, o número de glândulas presentes na pálpebra superior é entre trinta a quarenta, enquanto que na inferior é entre vinte a trinta. O seu comprimento varia entre os 2 mm na pálpebra inferior e os 5.5 mm na porção central do tarso superior<sup>8</sup>. Está ainda por determinar qual a contribuição funcional relativa das glândulas de cada uma das pálpebras para o filme lacrimal. As glândulas de Meibomius, ao contrário de outras glândulas sebáceas, não entram em contacto direto com os folículos pilosos.

As glândulas de Meibomius são densamente inervadas e a sua função é regulada através da estimulação neurológica (neurotransmissores), hormonal (androgénios, estrogénios, progesterona) e de outros mediadores (fatores de crescimento, ácido retinóico). A excreção dos lipídeos faz-se para pequenos reservatórios nas margens palpebrais<sup>7</sup> a partir dos quais, com o movimento mecânico do pestanejo, a camada lipídica do filme lacrimal (CLFL) é renovada. O meibum é uma mistura complexa de colesterol, ésteres de colesterol, fosfolipídeos com pequenas quantidades de triglicéridos, triacilglicerol e hidratos de carbono<sup>9,10</sup>. À temperatura ambiente apresenta-se no estado líquido e, quando excretado em indivíduos saudáveis, mostra-se como um fluido quase transparente<sup>9</sup>. Atualmente, pensa-se que a CLFL seja composta por vários estratos, em que o mais superficial é constituído por lipídeos hidrofóbicos ou não polares, colesterol, esterol e ceras esterificadas, que impedem a evaporação da lágrima. O estrato subjacente é constituído por lipídeos hidrofílicos ou polares, esfingomiéline, fosfatidilcolina e fosfatidiletanolamina, que atuam como surfactante e estão diretamente relacionados com o

mucogel e unido a este por uma série de lipocalinas. A CLFL é fundamental para a estabilidade e prevenção da evaporação excessiva do filme lacrimal<sup>11-13</sup>.

Apenas uma parte das glândulas de Meibomius está ativa de cada vez, sendo provável que cada glândula tenha um ciclo de atividade seguido de um período de quiescência no qual os ácinos vão acumulando as suas reservas<sup>14-16</sup>. Existe também uma distribuição assimétrica da atividade glandular ao longo da pálpebra, com maior produtividade na região nasal<sup>14</sup>. Durante o sono, o meibum vai-se acumulando nas glândulas, sendo depois excretado ao despertar com o reinício do pestanejo.

A DGM é causada principalmente pela obstrução do ducto terminal com meibum opaco e espesso contendo material celular queratinizado. A obstrução é também influenciada pela idade, sexo, distúrbios hormonais bem como fatores exógenos como medicação tópica. Pode causar dilatação cística intraglandular, atrofia e perda glandular com diminuição da secreção na margem palpebral e filme lacrimal. A insuficiência lipídica origina um aumento da evaporação e hiperosmolaridade da lágrima, crescimento bacteriano na margem palpebral e lesão da superfície ocular. A DGM é uma das principais causas de olho seco evaporativo (OSE) no mundo<sup>3,17</sup>.

## Classificação

A blefarite pode ser classificada de várias formas, isto é, de acordo com a localização anatômica do processo inflamatório em anterior e posterior, pela sua forma de apresentação em aguda, subaguda e crônica e, pela presença de agentes patogénicos em infecciosa e não infecciosa.

A blefarite anterior (Fig.1) está localizada na pálpebra e na margem anteriormente à linha dos cílios e, muitas vezes, associada à infeção por *Staphylococcus aureus*. A blefarite posterior (Fig.2) está, normalmente, limitada à inflamação das glândulas de Meibomius e tarso<sup>18</sup>. No entanto, a blefarite anterior e posterior frequentemente coexistem no mesmo doente.

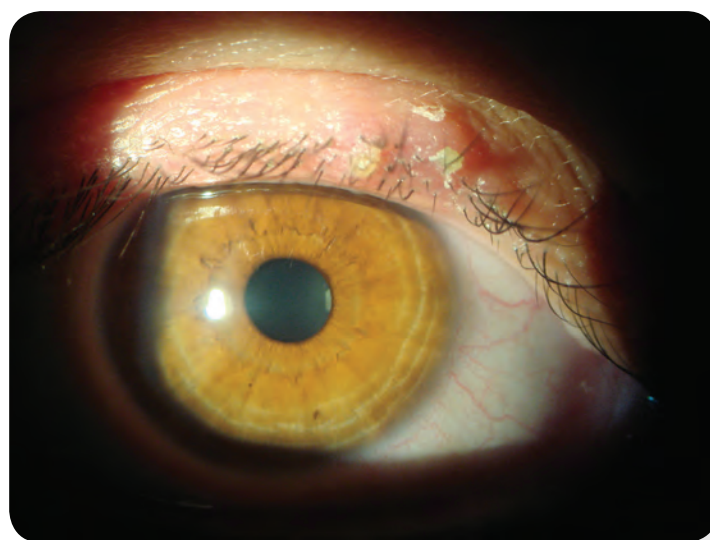


Figura 1 – Blefarite anterior

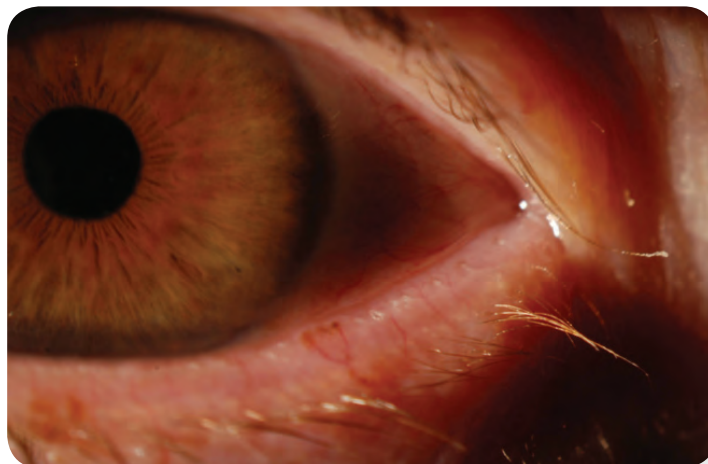

Figura 2 – Blefarite posterior

As blefarites agudas são geralmente de origem infecciosa e afetam todos os tipos de glândulas que se encontram nas margens palpebrais, predispondo ao aparecimento de uma entidade clínica bem definida como o hordéolo. Este pode ser externo, como na infeção supurativa das glândulas sebáceas de Zeis e ou sudoríparas de Moll, e interno, quando são afetadas as glândulas de Meibomius. Nas blefarites crónicas, a inflamação das glândulas de Meibomius é granulomatosa, originando uma entidade clínica diferente, o chalázio<sup>19</sup>.

O termo DGM era, até há pouco tempo, utilizado na literatura como sinónimo de blefarite posterior em oposição à blefarite anterior<sup>5,20</sup>. No entanto, em 2011 o *International Workshop on Meibomian Gland Dysfunction* sugeriu que a DGM fosse considerada como uma das muitas causas de blefarite posterior<sup>3</sup>.

Atualmente, existem várias formas de classificar a DGM. Consoante o volume das secreções meibomianas, é classificada em DGM de alta secreção e DGM de baixa secreção. Esta última é ainda subclassificada em hiposecretora ou obstrutiva<sup>1</sup>(Fig.3).

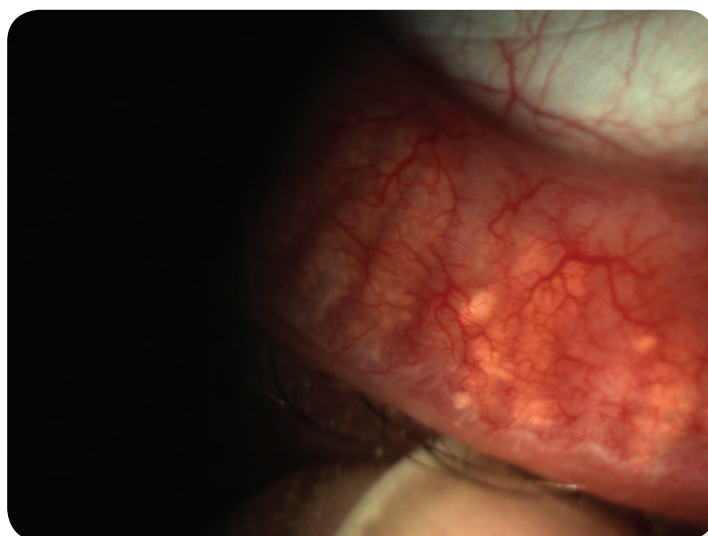


Figura 3 – DGM com obstrução

A DGM de alta secreção caracteriza-se, como o nome indica, pela secreção de grandes volumes de lipídeos, geralmente de aspeto fluido e transparente, ao nível da margem palpebral. São visualizados quando se aplica uma pressão sobre a placa tarsal durante o exame clínico, podendo a facilidade de evacuação do meibum ser também avaliada. A DGM hiposecretora caracteriza-se pela diminuição da secreção meibomiana sem obstrução canalicular significativa. A DGM obstrutiva distingue-se pela presença de obstrução do ducto terminal glandular, associada ou não a processos cicatriciais. Na forma obstrutiva cicatricial, os orifícios dos ductos são arrastados posteriormente para a mucosa. A figura 4 mostra os vários tipos acima referidos de DGM, como também a classificação em primária, sem associação a outras doenças, ou secundária a diferentes patologias, nomeadamente dermatite seborreica, acne rosácea, doenças conjuntivais cicatriciais como tracoma, síndrome de Stevens-Johnson e penfigóide ocular. A DGM pode também ser causada por exposição a fármacos ou toxinas<sup>5,21</sup>.

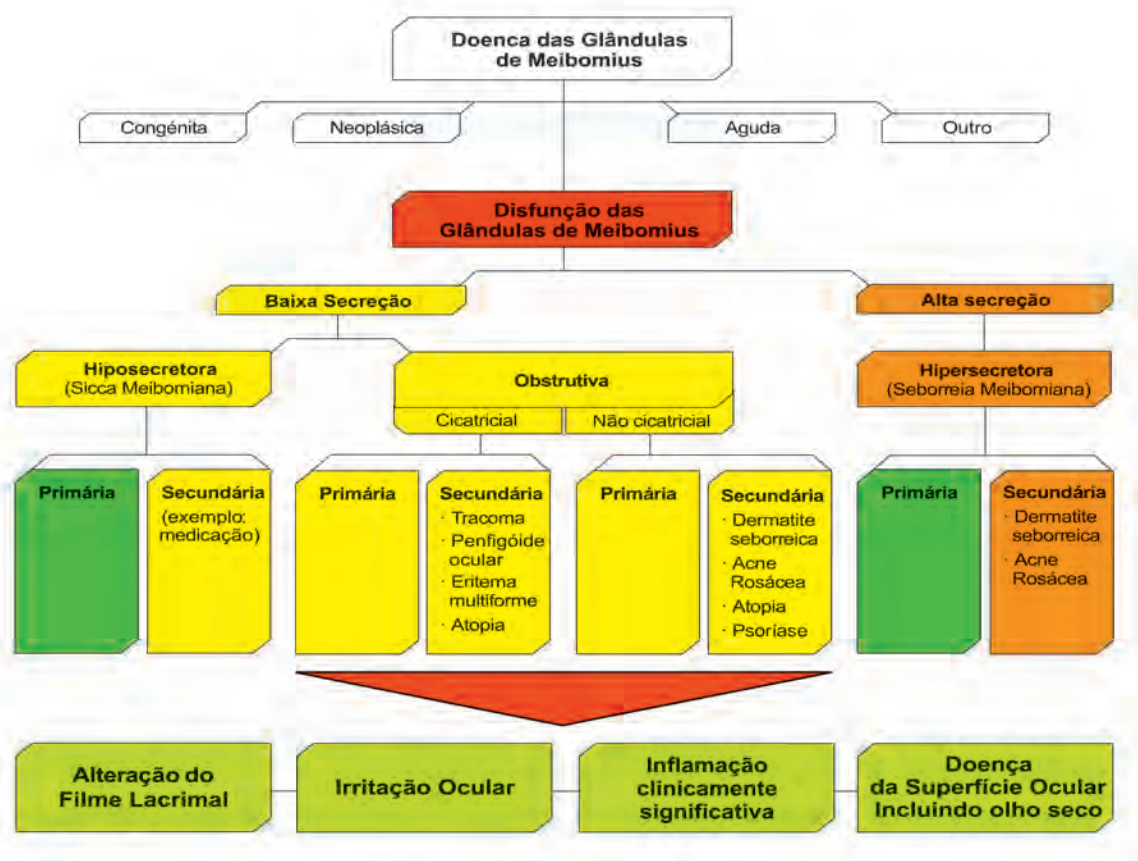


Figura 4 – Classificação da DGM

A DGM pode ser diferenciada em focal e difusa. No entanto, a DGM é quase sempre difusa pois habitualmente afeta todo o conjunto de glândulas de Meibomius. Quando o envolvimento é localizado e limitado a algumas glândulas, como no caso do chalázio, este tende a não causar distúrbios no filme lacrimal e superfície ocular, pelo que, muitas vezes, não é considerado DGM. Em termos de fisiopatologia da doença, desconhece-se se a DGM difusa é precedida ou não por alguma forma focal.

## Sinais e Sintomas

A blefarite origina múltiplos sintomas de acordo com a localização, tipo e estadió de evolução da



própria doença. Habitualmente são bem tolerados, no entanto alguns podem levar à diminuição da visão e qualidade de vida dos doentes. Neste caso é frequente o absentismo laboral e a impossibilidade de realização de práticas de lazer. Os sintomas referidos são pálpebras pesadas, margens edemaciadas e ruborizadas, prurido, sensação de ardor, secura e corpo estranho, presença de crostas, descamação e detritos celulares, lacrimejo fácil, fadiga ocular, dificuldade de leitura e intolerância às lentes de contacto. Nas situações de envolvimento corneano, associam-se outro tipo de queixas mais graves, como dor moderada a severa, fotofobia e diminuição da qualidade de visão. Geralmente, os sintomas variam ao longo do dia e estão muitas vezes relacionados com doenças dermatológicas associadas e meio ambiente envolvente. Assim, é corrente os doentes com blefarite posterior, ao contrário dos com olho seco aquoso deficiente, apresentarem sintomas mais fortes de manhã ao acordarem, referindo melhoria dos mesmos para o fim do dia com os sucessivos pestanejos<sup>21-24</sup>.

Os sinais clínicos de DGM podem ser considerados intrínsecos quando envolvem apenas as glândulas de Meibomius ou extrínsecos quando afetam todas as estruturas palpebrais anexas e a superfície ocular. Assim, os sinais intrínsecos mais comuns englobam acumulação de material lipídico e celular no orifício (Fig.5) e lúmen ductal, hiperqueratinização dos ductulos terminais, dilatação cística ductal e acinar, atrofia difusa acinar<sup>25</sup>, alterações do meibum (turvo, viscoso, opaco, ausente), obstrução cicatricial e, por fim, alterações inflamatórias peri-glandulares<sup>26</sup>. Em relação aos orifícios meibomianos, estes, ocasionalmente, podem ficar ocluídos por um rolhão de lipídeos oxidados e material epitelial, e cobertos por pele intacta. Com o envelhecimento natural, a linha de junção mucocutânea tende a avançar anteriormente (Fig.6), modificando a localização dos orifícios das glândulas de Meibomius que se tornam cada vez mais posteriores. Este facto por si só, devido à deficiente excreção e distribuição dos lipídeos pela superfície ocular, origina queixas de OSE. O afastamento posterior dos orifícios acontece de uma forma muito mais exuberante nas variantes cicatriciais da DGM<sup>21,24</sup>. Quando ocorre acumulação de concreções dentro dos ácinos glandulares é possível a formação de chalázios. No entanto, como atrás já mencionado, estes não são considerados DGM.

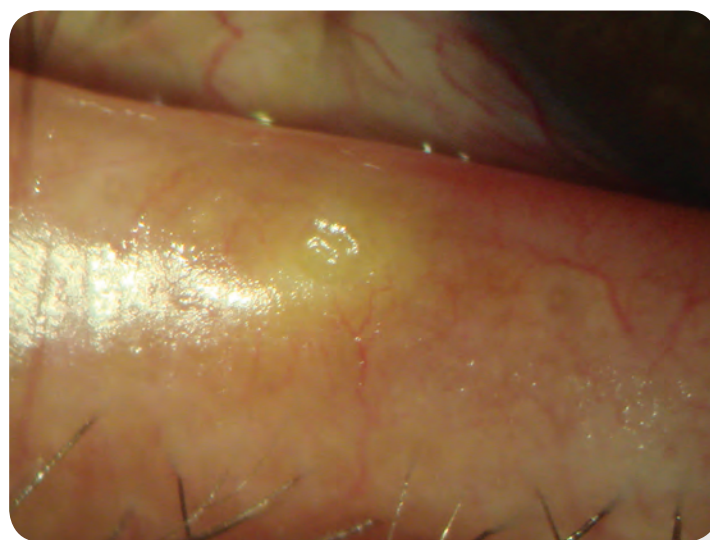

Figura 5 – Obstrução do orifício de uma glândula de Meibomius

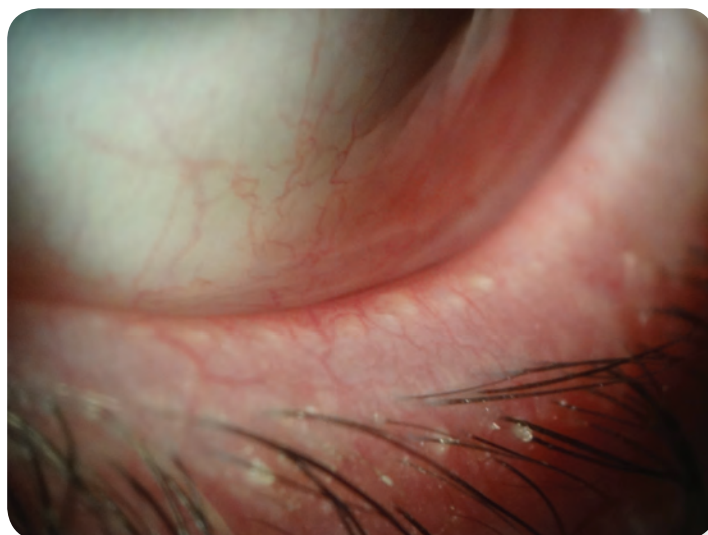

Figura 6 – A linha de junção mucocutânea progride anteriormente com o envelhecimento

Os sinais extrínsecos compreendem as alterações secundárias à DGM, nomeadamente as alterações da morfologia da margem palpebral com hiperemia e telangiectasias e todo um conjunto de alterações da superfície ocular relativas ao olho seco, já discutido em capítulo anterior. A neovascularização corneana (Fig.7), tantas vezes associada ao acne rosácea e blefarite posterior<sup>21</sup>, é a complicação mais grave por originar, em alguns doentes, perda irreversível da visão. Doentes com DGM ativa mostram uma grande necessidade em esfregar as pálpebras para aliviar o desconforto e prurido palpebral.

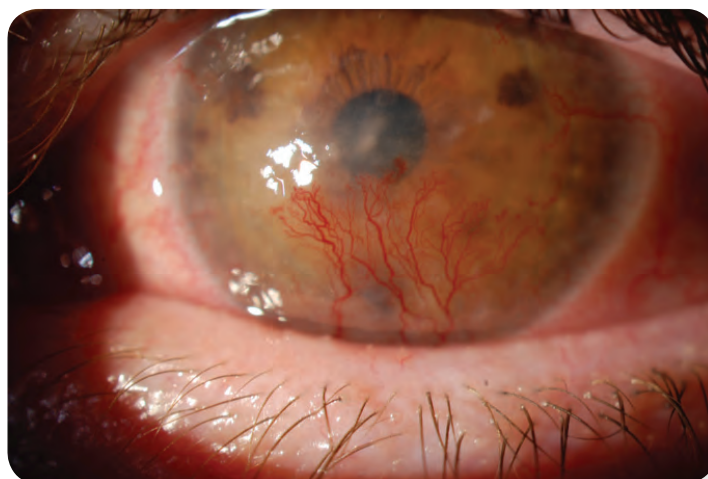

Figura 7 – Neovascularização corneana na DGM associada à rosácea

A DGM pode ser assintomática, sem sinais clínicos, e detetável apenas através da compressão das glândulas ou da meibografia. Pode, por vezes, ser notada apenas em presença de meios ambientes mais agressivos ou durante a realização de tarefas de concentração, através de queixas subjetivas de olho seco. A fronteira entre DGM e o Olho Seco é muito ténue e, por vezes, difícil de diferenciar qual a patologia primária. Muitas vezes não há relação entre os sintomas referidos e os sinais encontrados, levando observadores menos experientes a deixarem escapar o diagnóstico de DGM.

## Diagnóstico

O diagnóstico é essencialmente clínico apoiado na história clínica e na interpretação de todas as queixas subjetivas do doente. É importante a observação cuidadosa das pálpebras e suas margens, glândulas, cílios, junção mucocutânea, conjuntiva tarsal e a zona da conjuntiva bulbar que toca o bordo livre da pálpebra e do filme lacrimal. O diagnóstico é, por vezes, sustentado pelo teste de facilidade de evacuação do meibum e suas características, testes para olho seco, provas terapêuticas nos casos de toxicidade medicamentosa, e na identificação laboratorial de microrganismos nas lesões palpebrais. A presença de doenças dermatológicas associadas, como dermatite seborreica e acne rosácea, pode ser importante para obtenção do diagnóstico correto. A presença de rosácea é, por si só, indicador de doença ocular mais grave. Nestes casos, os doentes podem também apresentar conjuntivite cicatricial, episclerite, queratite flictenular, queratite marginal, adelgaçamento periférico da córnea, e neovascularização e opacificação corneana<sup>21</sup>. O diagnóstico de DGM pode ser feito pela demonstração de uma única glândula afetada, no entanto, a doença só é clinicamente relevante quando múltiplas glândulas estão envolvidas.

A DGM pode ser classificada em quatro subtipos, DGM isolada, DGM associada a lesão da superfície ocular, DGM associada a OSE e DGM associada a outras patologias oculares<sup>1</sup>. A DGM isolada (assintomática ou sintomática, não cicatricial ou cicatricial) será descrita em detalhe mais abaixo. A caracterização destes subtipos requer o diagnóstico e quantificação da DGM bem como a investigação de outras patologias da superfície ocular.

## DGM Isolada

A DGM isolada pode permanecer assintomática numa fase inicial, sendo o seu diagnóstico por vezes difícil de ser efectuado<sup>15,16</sup>. Nestes casos, é possível apenas pela compressão digital das glândulas de Meibomius e demonstração de alterações qualitativas e quantitativas das secreções excretadas. Com a progressão da doença, os sintomas surgem com as alterações morfológicas das margens palpebrais, tais como hiperemia, edema e telangiectasias. Na DGM não cicatricial, os orifícios de abertura glandular permanecem anteriores à linha de junção mucocutânea. Na fase inicial, se ainda houver uma adequada excreção de lipídeos, a CLFL consegue manter-se íntegra e estável<sup>21</sup>. Contudo, na fase cicatricial da doença, os orifícios de abertura apresentam-se estenosados e obliterados ou com fibrose periductal<sup>27</sup>, pelo que o meibum já não consegue ser excretado, mesmo sob pressão tarsal. Surgem queixas e sinais diretos de OSE. A DGM cicatricial pode ocorrer, embora raramente, em forma isolada (primária) ou em associação com várias formas de conjuntivite cicatricial (tracoma, eritema multiforme, penfigóide ocular)<sup>21</sup>. Nestes casos, a fibrose e o adelgaçamento da mucosa conjuntival originam um fenómeno de exposição ductal. Simultaneamente, os orifícios de abertura são deslocados posteriormente em relação à linha de junção mucocutânea. Na DGM cicatricial é possível tratar o processo inflamatório; no entanto, a normal anatomia do bordo palpebral não é recuperada. Por isso, é considerada estrutural e funcionalmente irreversível<sup>21</sup>.

## Exames Complementares de Diagnóstico

As técnicas mais frequentemente descritas na literatura para a avaliação da DGM são aquelas que quantificam a perda de tecido glandular, o grau de facilidade de evacuação e a qualidade do meibum excretado.

A avaliação da perda de tecido glandular pode ser feita por meiboscopia, meibografia ou microscopia confocal. A meiboscopia consiste na visualização das glândulas de Meibomius através da técnica de transiluminação palpebral<sup>28</sup>. A meibografia é a mesma técnica mas recorrendo à

documentação fotográfica. No entanto, são exames pouco utilizados na prática clínica diária, uma vez que a técnica de transiluminação glandular é complexa, morosa e difícil de efectuar em pacientes com placas tarsais muito espessadas. Mais recentemente desenvolveu-se uma técnica de avaliação do tamanho e da densidade das glândulas de Meibomius por milímetro quadrado, utilizando a microscopia confocal na placa tarsal evertida<sup>29</sup>.

A excreção sob pressão das glândulas de Meibomium compara, entre consultas, a facilidade com que os lipídeos conseguem ser evacuados dos orifícios glandulares na margem palpebral. Esta evacuação forçada está diretamente relacionada com a anatomia da glândula e o seu funcionamento, e começa agora a adquirir importância clínica, já manifestada por inúmeros autores<sup>30,31</sup>, na avaliação e classificação da DGM.

O volume das secreções pode até ser mensurável; no entanto, os resultados variam consoante a intensidade e a duração da força aplicada pelo observador. A secreção lipídica pode ter diferentes aspetos, nomeadamente fluido transparente, turvo, viscoso, com partículas sólidas, ou pastoso opaco semelhante a pasta dentífrica. Estas diferentes apresentações do meibum originaram várias escalas de gravidade<sup>21,31</sup> da doença.

A presença de alterações na margem palpebral foi classificada por gravidade crescente e da seguinte forma: irregularidade do bordo palpebral, engurgitamento vascular, tamponamento dos orifícios meibomianos e anteriorização da linha de junção mucocutânea<sup>21</sup>.

Doentes com sinais e sintomas de doença da superfície ocular associada à DGM, deverão ser submetidos a outros exames complementares de diagnóstico, tais como os apresentados no capítulo sobre Olho Seco. A quantificação de todos os parâmetros de DGM e olho seco é necessária para determinar a gravidade da doença, elaborar um plano terapêutico e monitorizar a resposta ao tratamento.

## Tratamento

A blefarite é uma entidade de evolução crónica podendo coexistir com várias doenças, nomeadamente dermatológicas, obrigando uma abordagem terapêutica multidisciplinar. Mais ainda, a blefarite está fortemente associada ao meio ambiente e às alterações naturais do envelhecimento. É fundamental explicar os vários mecanismos da doença, os fatores desencadeantes e a sua cronicidade, caso contrário, não se conseguirá uma boa adesão aos esquemas terapêuticos propostos que podem ser complexos e prolongados. Na maioria dos casos não se consegue a cura clínica, mas sómente uma melhoria da sintomatologia. O tratamento é, em muitas situações, para a vida. A blefarite, em particular a DGM, é causa de múltiplas consultas, consequência de diagnósticos errados e de tratamentos pouco dirigidos e eficazes.

Mais abaixo são descritos vários tipos de tratamento segundo uma abordagem terapêutica baseada na evidência para a gestão da DGM (ver Tabela 1).

### Higiene Palpebral

A higiene diária das pálpebras é de extrema importância. Na blefarite anterior faz-se a remoção, de forma cuidadosa, dos detritos e crostas dos cílios e da pele das pálpebras. Pode ser efectuado com o uso de champôs neutros, cotonetes de algodão húmidos, compressas quentes, cremes e ou toalhetes esterilizados preparados com agentes antissépticos não irritativos.

Na DGM, a higiene palpebral deve passar primeiro pela aplicação de pressão digital sobre as glândulas de Meibomius, massagem de todo o bordo palpebral e utilização de calor húmido em simultâneo. A eficácia do tratamento depende em muito da explicação da forma adequada de o fazer. Assim, o

doente deve colocar uma compressa quente sobre as pálpebras, tracionar o epicanto lateral com uma das mãos para que as pálpebras fiquem imobilizadas e efectuar, com a outra mão, uma compressão digital ligeira do bordo palpebral com movimentos verticais, ao longo de toda a pálpebra, para que a compressão glandular possa ocorrer. O meibum, em indivíduos sem doença, passa do estado sólido a líquido aos 28-32°C<sup>32</sup>, enquanto que nos indivíduos com DGM a temperatura necessária sobe para os 35°C<sup>33</sup>. Assim, é expectável que os tratamentos que aumentam a temperatura do bordo palpebral possam melhorar a excreção glandular. Alternativamente à aplicação de compressas quentes têm sido utilizadas outras fontes de calor, como óculos de câmara húmida<sup>34</sup>, máscaras de aquecimento ocular<sup>35</sup> ou óculos que aquecem através da projeção de luz infravermelha<sup>36,37</sup>. Estes procedimentos devem ser realizados duas vezes por dia, de manhã ao acordar e ao deitar, durante cerca de 10 minutos, por tempo indefinido, e de acordo com os sintomas associados. Estudos<sup>36,37</sup> mostraram a eficácia e segurança destes dispositivos comerciais quando a temperatura aplicada às pálpebras não ultrapassa os 42-44°C e mostraram efeitos indesejáveis quando são atingidas temperaturas superiores a 45°C<sup>38,39</sup>.

### Lubrificantes Oculares

Os lubrificantes oculares foram já amplamente discutidos no capítulo anterior. Há a realçar o facto de que a maioria dos autores defende a sua utilização nas situações de blefarite e, em particular, na DGM. A própria indústria farmacêutica tem vindo a desenvolver lubrificantes dirigidos à patologia, nomeadamente lágrimas artificiais com lipídeos para aumentar a estabilização da camada lipídica do filme lacrimal.

A lágrima artificial melhora o desconforto provocado pelo olho seco, sempre presente nas formas mais avançadas de DGM, através da diminuição do atrito entre a conjuntiva tarsal lesada e o epitélio corneano<sup>40</sup>, redução da osmolaridade do filme lacrimal, facilitação da dispersão da camada lipídica da lágrima<sup>41</sup>, diluição e lavagem de toxinas, detritos, citoquinas e outras moléculas pró-inflamatórias presentes no filme lacrimal destes doentes<sup>42</sup>.

Em relação aos conservantes utilizados nos colírios, a literatura mostra que estes induzem toxicidade epitelial *in vitro*<sup>43,44</sup>. Ainda não está definido o número de instalações por dia, a partir do qual um lubrificante com conservante deixa de ser considerado seguro para o epitélio *in vivo*. Assim, quando a necessidade de aplicações é maior do que quatro vezes por dia, e sendo uma patologia crónica, é recomendável o uso de lubrificantes sem conservantes. Várias publicações<sup>45,46</sup> defendem o uso de lubrificantes com maior viscosidade, dada a sua maior retenção ocular. Contudo, são por vezes mal tolerados pelos doentes devido ao efeito de turvação da visão. Apesar do número de estudos ser pequeno<sup>47-50</sup>, a suplementação lipídica tem vindo a mostrar benefícios no tratamento da DGM com as novas formulações a apresentarem menor impacto na visão.

### Tetraciclina

As tetraciclina de uso tópico e sistémico são muito úteis no tratamento da blefarite. As tetraciclina são antibióticos bacterioestáticos, inicialmente propostos para o tratamento das manifestações cutâneas do acne rosácea. No entanto, têm sido utilizadas no tratamento da DGM, não tanto pelas capacidades antibacterianas mas pelas suas propriedades anti-inflamatórias e de regulação dos lipídeos<sup>51-53</sup>. Mais ainda, nas doses sistémicas utilizadas os efeitos antibacterianos são limitados, com exceção da minociclina que, em doses de 100 mg/dia, consegue diminuir a população da flora palpebral<sup>54</sup>. A eficácia das tetraciclina depende da supressão da produção da lipase bacteriana e da libertação de ácidos gordos livres e diglicerídeos que são mediadores pró-inflamatórios<sup>55-57</sup> na superfície ocular. Inibem também a fosfolipase A2, metaloproteínases, quimiotaxia dos neutrófilos e a ativação dos linfócitos. São capazes de modularem a atividade das



células epiteliais corneanas e conjuntivais. Apresentam efeitos antioxidantes com degradação da síntese do óxido nítrico<sup>58</sup>. As doses de doxiciclina ou minociclina podem variar entre os 50 e 200 mg por dia, durante dois a quatro meses. A recorrência e a severidade das crises podem ser diminuídas se for induzido um desmame lento. A tolerância às tetraciclinas é, na maioria dos doentes, elevada. No entanto, é necessário ter em conta o possível aparecimento de fotossensibilidade, distúrbios gastrointestinais e toxicidade vestibular da minociclina<sup>59</sup>, uma vez que os esquemas terapêuticos são longos. As tetraciclinas devem ser evitadas em crianças e mulheres grávidas.

Alternativamente às tetraciclinas, a azitromicina, um antibiótico macrólido, é utilizada no tratamento das infeções agudas na DGM com excelentes resultados<sup>60,61</sup>. Apresenta largo espectro de ação, com melhor penetração tecidual do que a eritromicina<sup>60,62</sup>. Os antibióticos macrólidos, para além da sua ação antibacteriana, apresentam propriedades imunomoduladoras e anti-inflamatórias, inibindo a expressão das interleuquinas IL-6 e IL-8, fator de necrose tumoral  $\alpha$  (Tumor Necrosis Factor, TNF- $\alpha$ )<sup>63</sup> e a quimiotaxia dos neutrófilos e macrófagos, entre outras ações<sup>61,64</sup>.

### Corticoesteróides

Tal como em outras causas de doença da superfície ocular, é controverso o papel dos corticoesteróides no tratamento da DGM. Devido aos seus efeitos adversos, estão apenas indicados nas agudizações inflamatórias e nas suas complicações secundárias e por pulsos de curta duração.

### Ciclosporina

O uso de ciclosporina tópica está aprovado pela FDA em situações de olho seco grave com componente inflamatório. Vários estudos defendem a sua utilização tópica na DGM associada ao acne rosácea e ou olho seco aquoso-deficiente<sup>65-67</sup>. Como referido no capítulo anterior, o início do efeito notado pelos doentes é demorado, pelo que se recomenda a associação de corticosteróides na fase inicial do tratamento.

### Ácidos Gordos Essenciais

Os ácidos gordos essenciais apresentam propriedades anti-inflamatórias, reduzindo a produção de eicosanóides (prostaglandinas, tromboxanos, leucotrienos) através de um processo de inibição enzimática competitiva<sup>68</sup>. Alguns estudos já mostraram o benefício da suplementação dietética de ómega-3 na diminuição dos sintomas de olho seco<sup>69,70</sup>. No entanto, parece-nos prematuro a prescrição de ácidos gordos de forma indiscriminada na DGM, sem que outros estudos comprovem o seu efeito, e se este ocorre em todas as DGMs ou apenas naquelas que se associam ao olho seco aquoso-deficiente.

### Tratamento Cirúrgico

O tratamento cirúrgico da DGM está limitado ao tratamento das suas complicações. A DGM pode originar conjuntivocalásia, entrópion, ectrópion e ou laxidez palpebral, complicações estas que podem ser corrigidas cirurgicamente, melhorando o controlo da doença. Um aumento cirúrgico da tensão palpebral horizontal pode aumentar a secreção meibomiana. Esta, como se sabe, é facilitada pelo efeito mecânico dos movimentos palpebrais e requer algum grau de tensão entre o tendão cantal medial e lateral.

Outras patologias palpebrais como chalázio, triquíase e queratinização do bordo palpebral podem estar também associadas à DGM. O tratamento das mesmas melhora os sintomas do doente mas desconhece-se se terá algum benefício na evolução da DGM.

A sondagem intraductal tem sido reportada como um possível tratamento da DGM<sup>71</sup>. No entanto, são necessários mais estudos para validar esta técnica.

**Tabela 1. Algoritmo de Tratamento da DGM**

Clínica	Tratamento
<p><b>Assintomático</b></p> <p>Secreção meibomiana grau &gt;2 e &lt;4</p> <p>Facilidade de evacuação: 1</p> <p>Coloração da superfície: nenhuma</p>	<p>Informar o doente sobre DGM</p> <p>Ponderar higiene palpebral</p>
<p><b>Sintomas mínimos a ligeiros de desconforto ocular, prurido ou fotofobia</b></p> <p>Alteração morfológica do bordo palpebral: ligeira</p> <p>Secreção meibomiana grau &gt;4 e &lt;8</p> <p>Facilidade de evacuação: 1</p> <p>Coloração da superfície: nenhuma a ligeira</p>	<p>Tudo acima referido, <b>mais:</b></p> <p>Lubrificantes oculares sem conservantes</p> <p>Azitromicina tópica</p> <p>Ponderar tetraciclinas orais</p>
<p><b>Sintomas moderados de desconforto ocular, prurido ou fotofobia, com limitação da atividade quotidiana</b></p> <p>Alteração morfológica do bordo palpebral: obstrução, vascularização</p> <p>Secreção meibomiana grau &gt;8 e &lt;13</p> <p>Facilidade de evacuação: 2</p> <p>Coloração da superfície: ligeira a moderada da córnea periférica e conjuntiva</p>	<p>Tudo acima referido, <b>mais:</b></p> <p>Tetraciclinas orais</p> <p>Lubrificante (gel) ao deitar</p> <p>Ponderar terapêutica anti-inflamatória para olho seco</p>
<p><b>Sintomas graves de desconforto ocular, prurido ou fotofobia, com limitação acentuada da atividade</b></p> <p>Alteração morfológica do bordo palpebral: maior número de lesões</p> <p>Secreção meibomiana grau &gt;13</p> <p>Facilidade de evacuação: 3</p> <p>Coloração da superfície: intensa, coloração central da córnea</p>	<p>Tudo acima referido, <b>mais:</b></p> <p>Terapêutica anti-inflamatória para olho seco</p>
<p><b>Secreção:</b> avaliada em cada uma das 8 glândulas do terço central da pálpebra inferior, numa escala de 0 a 3 para cada glândula. Varia entre 0 e 24 no total</p> <p>0 = translúcida; 1 = turva; 2 = turva com detritos sólidos; 3 = opaca e espessa</p> <p><b>Facilidade de evacuação:</b> avaliada em 5 glândulas</p> <p>0 = em todas as glândulas; 1 = 3-4 glândulas; 2 = 1-2 glândulas; 3 = ausente em todas as glândulas</p>	

Adaptado de: The International Workshop on Meibomian Gland Dysfunction IOVS, 2011; Vol. 52, nº 4

## Bibliografia

1. McCulley JP, Shine WE. Meibomian Gland Dysfunction and the Tear Lipid Layer. *The Ocular Surface*. 2003; 1:97-106.
2. Nichols KK, Foulks GN, Bron AJ, Glasgow BJ, Dogru M, Tsubota K, Lemp MA, Sullivan DA. The international workshop on meibomian gland dysfunction: executive summary. *Invest Ophthalmol Vis Sci*. 2011; 52(4):1922-9.
3. Knop E, Knop N, Millar T, Obata H, Sullivan DA. The international workshop on meibomian gland dysfunction: report of the subcommittee on anatomy, physiology, and pathophysiology of the meibomian gland. *Invest Ophthalmol Vis Sci*. 2011; 30. 52(4):1938-78.
4. Bron AJ, Tripathi DM, Tripathi BJ. *Wolff's Anatomy of the Eye and Orbit*. London: Chapman & Hall Medical. 1997; p231.
5. Foulks G, Bron AJ. A clinical description of meibomian gland dysfunction. *Ocul Surf*. 2003; 1:107–26.
6. Kozak I, Bron AJ, Kucharova K, et al. Morphologic and volumetric studies of the meibomian glands in elderly human eyelids. *Cornea*. 2007; 26:610-4.
7. Knop N, Knop E. Meibom-Drusen, Teil I: Anatomie, Embryologie und Histologie der Meibom-Drusen. *Ophthalmologie*. 2009; 106:872–83.
8. Greiner JV, Glonek T, Korb DR, et al. Volume of the human and rabbit meibomian gland system. *Adv Exp Med Biol*. 1998; 438:339–43.
9. Nicolaidis N, Kaitaranta JK, Rawdah TN, Macy JI, Boswell FM 3rd, Smith RE. Meibomian gland studies: comparison of steer and human lipids. *Invest Ophthalmol Vis Sci*. 1981; 20:522–36.
10. Andrews JS. Human tear film lipids. I. Composition of the principal non-polar component. *Exp Eye Res*. 1970; 10:223–7.
11. McCulley JP, Shine W. A compositional based model for the tear film lipid layer. *Trans Am Ophthalmol Soc*. 1997; 95:79–88.
12. Holly FJ. Formation and rupture of the tear film. *Exp Eye Res*. 1973; 15:515–25.
13. McCulley JP, Shine WE. Meibomian gland and tear film lipids: structure, function and control. *Adv Exp Med Biol*. 2002; 506:373–8.
14. Korb DR, Blackie CA. Meibomian gland diagnostic expressibility: correlation with dry eye symptoms and gland location. *Cornea*. 2008; 27:1142–7.
15. Blackie CA, Korb DR. Recovery time of an optimally secreting meibomian gland. *Cornea*. 2009; 28:293–7.
16. Blackie CA, Korb DR. The diurnal secretory characteristics of individual meibomian glands. *Cornea*. 2010; 29:34–8.
17. Bron AJ, Tiffany JM. The contribution of Meibomian disease to dry eye. *Cornea*. 2004; 2:149-64.
18. Blepharitis. Preferred practice pattern. In: American Academy of Ophthalmology (AAO). San Francisco (CA): American Academy of Ophthalmology (AAO); 2008.



19. Lederman C, Miller M. Hordeola and chalazia. *Pediatr Rev.* 1999; 20(8):283-4.
20. Duke-Elder WS, MacFaul PA. The ocular adnexa, Part I: inflammations of the lid margins. Vol 13. In: *System of Ophthalmology*. London: H. Kimpton. 1974; p205–50.
21. Bron AJ, Benjamin L, Snibson GR. Meibomian gland disease. classification and grading of lid changes. *Eye.* 1991; 5:395–411.
22. Ficker L, Ramakrishnan M, Seal D, et al. Role of cell-mediated immunity to staphylococci in blepharitis. *Am J Ophthalmol.* 1991; 111:473–9.
23. Knop E, Korb DR, Blackie CA, et al. The lid margin is an underestimated structure for preservation of ocular surface health and development of dry eye disease. *Dev Ophthalmol.* 2010; 45:108–22.
24. Shimazaki J, Sakata M, Tsubota K. Ocular surface changes and discomfort in patients with meibomian gland dysfunction. *Arch Ophthalmol.* 1995; 113:1266–9.
25. Obata H. Anatomy and histopathology of human meibomian gland. *Cornea.* 2002; 21(7 Suppl):70–4.
26. Matsumoto Y, Shigeno Y, Sato EA, et al. The evaluation of the treatment response in obstructive meibomian gland disease by in vivo laser confocal microscopy. *Graefes Arch Clin Exp Ophthalmol.* 2009; 247(6):821–9.
27. Yamaguchi M, Kutsuna M, Uno T, et al. Marx line: fluorescein staining line on the inner lid as indicator of meibomian gland function. *Am J Ophthalmol.* 2006; 141:669–75.
28. Robin JB, Jester JV, Nobe J, Nicolaides N, Smith RE. In vivo transillumination biomicroscopy and photography of meibomian gland dysfunction: a clinical study. *Ophthalmology.* 1985; 92:1423–6.
29. Matsumoto Y, Sato EA, Ibrahim OM, et al. The application of confocal microscopy to the diagnosis and evaluation of meibomian gland dysfunction. *Mol Vis.* 2008; 14:1263–71.
30. Pflugfelder SC, Tseng S, Sanabria O, et al. Evaluation of subjective assessments and objective diagnostic tests for diagnosing tear-film disorders known to cause ocular irritation. *Cornea.* 1998; 17:38–56.
31. Shimazaki J, Goto E, Ono M, et al. Meibomian gland dysfunction in patients with Sjögren syndrome. *Ophthalmology.* 1998; 105:1485–8.
32. Mathers WD, Shields WJ, Sachdev MA, Petroll WM, Jester JV. Meibomian gland dysfunction in chronic blepharitis. *Cornea.* 1991; 10:277–85.
33. Borchman D, Foulks GN, Yappert MC, Ho DV. Temperature-induced conformational changes in human tearlipids hydrocarbon chains. *Biopolymers.* 2007; 87:124–33.
34. McCulley JP, Shine WE. Meibomian secretions in chronic blepharitis. *Adv Exp Med Biol.* 1998; 438:319–26.
35. Mori A, Shimazaki J, Shimmura S, Fujishima H, Oguchi Y, Tsubota K. Disposable eyelid-warming device for the treatment of meibomian gland dysfunction. *Jpn J Ophthalmol.* 2003; 47(6):578-86.
36. Matsumoto Y, Dogru M, Goto E, et al. Efficacy of a new warm moist air device on tear functions of patients with simple meibomian gland dysfunction. *Cornea.* 2006; 25:644–50.
37. Goto E, Monden Y, Takano Y, et al. Treatment of non-inflamed obstructive meibomian gland

- dysfunction by an infrared warm compression device. *Br J Ophthalmol*. 2002; 86:1403–7.
38. Mori, A., Oguchi, Y., Okusawa, Y., Ono, M., Fujishima, H., & Tsubota, K. Use of high-speed, high-resolution thermography to evaluate the tear film layer. *Am J Ophthalmol*. 1997; 124(6):729-35.
  39. Wolbarsht, ML. Damage to the lens from infrared. *Proceedings of the Society of Photo-Optical Instrumentation Engineers*. 1980; 229:121-42.
  40. Korb DR, Herman JP, Blackie CA, et al. Prevalence of lid wiper epitheliopathy in subjects with dry eye signs and symptoms. *Cornea*. 2010; 29:377–83.
  41. Yokoi N, Yamada H, Mizukusa Y, et al. Rheology of tear film lipid layer spread in normal and aqueous tear-deficient dry eyes. *Invest Ophthalmol Vis Sci*. 2008; 49:5319 –24.
  42. Sanchez MA, Torralbo-Jimenez P, Giron N, et al. Comparative analysis of carmellose 0.5% versus hyaluronate 0.15% in dry eye: a flow cytometric study. *Cornea*. 2010; 29:167–71.
  43. Labbé A, Pauly A, Liang H, et al. Comparison of toxicological profiles of benzalkonium chloride and polyquaternium-1: an experimental study. *J Ocul Pharmacol Ther*. 2006; 22:267–78.
  44. Guenoun JM, Baudouin C, Rat P, Pauly A, Warnet JM, Brignole- Baudouin F. In vitro study of inflammatory potential and toxicity profile of latanoprost, travoprost, and bimatoprost in conjunctiva-derived epithelial cells. *Invest Ophthalmol Vis Sci*. 2005; 46: 2444–50.
  45. Khanal S, Simmons PA, Pearce EI, Day M, Tomlinson A. Effect of artificial tears on tear stress test. *Optom Vis Sci*. 2008; 85:732–9.
  46. Wang J, Simmons P, Aquavella J, et al. Dynamic distribution of artificial tears on the ocular surface. *Arch Ophthalmol*. 2008; 126: 619–25.
  47. Rashid S, Jin Y, Ecoiffier T, Barabino S, Schaumberg DA, Dana MR. Topical omega-3 and omega-6 fatty acids for treatment of dry eye. *Arch Ophthalmol*. 2008; 126:219–25.
  48. Rieger G. Lipid-containing eye drops: a step closer to natural tears. *Ophthalmologica*. 1990; 201:206–12.
  49. Korb DR, Scaffidi RC, Greiner JV, et al. The effect of two novel lubricant eye drops on tear film lipid layer thickness in subjects with dry eye symptoms. *Optom Vis Sci*. 2005; 82:594–601.
  50. Craig JP, Purslow C, Murphy PJ, Wolffsohn JS. Effect of a liposomal spray on the pre-ocular tear film. *Cont Lens Anterior Eye*. 2010; 33:83–7.
  51. Yoo SE, Lee DC, Chang MH. The effect of low-dose doxycycline therapy in chronic meibomian gland dysfunction. *Korean J Ophthalmol*. 2005; 19:258–63.
  52. Theobald K, Bradshaw M, Leyden J. Anti-inflammatory dose doxycycline (40 mg controlled-release) confers maximum anti-inflammatory efficacy in rosacea. *Skin Med*. 2007; 6:221–6.
  53. Del Rosso JQ, Webster GF, Jackson M, et al. Two randomized phase III clinical trials evaluating anti-inflammatory dose doxycycline (40-mg doxycycline, USP capsules) administered once daily for treatment of rosacea. *J Am Acad Dermatol*. 2007; 56:791–802.
  54. Aronowicz JD, Shine WE, Oral D, Vargas JM, McCulley JP. Short term oral minocycline treatment of meibomianitis. *Br J Ophthalmol*. 2006; 90:856–60.
  55. Dougherty JM, McCulley JP, Silvany RE, Meyer DR. The role of tetracycline in chronic blepharitis.

- Inhibition of lipase production in staphylococci. *Invest Ophthalmol Vis Sci.* 1991; 32:2970–5.
56. Shine WE, McCulley JP, Pandya AG. Minocycline effect on meibomian gland lipids in meibomianitis patients. *Exp Eye Res.* 2003; 76:417–20.
  57. Souchier M, Joffre C, Gregoire S, et al. Changes in meibomian fatty acids and clinical signs in patients with meibomian gland dysfunction after minocycline treatment. *Br J Ophthalmol.* 2008; 92:819–22.
  58. De Paiva CS, Corrales RM, Villarreal AL, et al. Corticosteroid and doxycycline suppress MMP-9 and inflammatory cytokine expression, MAPK activation in the corneal epithelium in experimental dry eye. *Exp Eye Res.* 2006; 83:526–35.
  59. Saloman SM. Tetracyclines in Ophthalmology. *Surv Ophthalmol.* 1985; 29:265-75
  60. Retsema J, Girard A, Schelkly W, et al. Spectrum and mode of action of azithromycin (CP-62,993), a new 15-membered-ring macrolide with improved potency against gram-negative organisms. *Antimicrob Agents Chemother.* 1987; 31:1939–47.
  61. Bosnar M, Bosnjak B, Cuzic S, et al. Azithromycin and clarithromycin inhibit lipopolysaccharide-induced murine pulmonary neutrophilia mainly through effects on macrophage-derived granulocyte-macrophage colony-stimulating factor and interleukin-1beta. *J Pharmacol Exp Ther.* 2009; 331:104–13.
  62. Amsden GW. Advanced-generation macrolides: tissue-directed antibiotics. *Int J Antimicrob Agents.* 2001; 18(suppl 1):11–5.
  63. Basyigit I, Yildiz F, Ozkara SK, Yildirim E, Boyaci H, Ilgazli A. The effect of clarithromycin on inflammatory markers in chronic obstructive pulmonary disease: preliminary data. *Ann Pharmacother.* 2004; 38:1400–5.
  64. Yamaro T, Oishi K, Yoshimine H, Tsuchihashi Y, Matsushima K, Nagatake T. Fourteen-member macrolides promote the phosphatidylserine receptor-dependent phagocytosis of apoptotic neutrophils by alveolar macrophages. *Antimicrob Agents Chemother.* 2003; 47:48-53.
  65. Schechter BA, Katz RS, Friedman LS. Efficacy of topical cyclosporine for the treatment of ocular rosacea. *Adv Ther.* 2009; 26:651–9.
  66. Perry HD, Doshi-Carnevale S, Donnenfeld ED, Solomon R, Biser SA, Bloom AH. Efficacy of commercially available topical cyclosporine A 0.05% in the treatment of meibomian gland dysfunction. *Cornea.* 2006; 25:171–5.
  67. Rubin M, Rao SN. Efficacy of topical cyclosporin 0.05% in the treatment of posterior blepharitis. *J Ocul Pharmacol Ther.* 2006; 22:47–53.
  68. James MJ, Gibson RA, Cleland LG. Dietary polyunsaturated fatty acids and inflammatory mediator production. *Am J Clin Nutr.* 2000; 71(1 Suppl):343-8.
  69. Miljanovic B, Trivedi KA, Dana MR, Gilbard JP, Buring JE, Schaumberg DA. Relation between dietary n-3 and n-6 fatty acids and clinically diagnosed dry eye syndrome in women. *Am J Clin Nutr.* 2005; 82:887–93.
  70. Kokke KH, Morris JA, Lawrenson JG. Oral omega-6 essential fatty acid treatment in contact lens associated dry eye. *Cont Lens Anterior Eye.* 2008; 31:141–6.
  71. Goldberg L. MG probing: immediate results for a chronic problem. *Ophthalmology Management.* July

2009.

## **05. Sistema Lacrimal. Considerações Anátomo-Funcionais e Terapêuticas**



# Sistema Lacrimal. Considerações Anátomo-Funcionais e Terapêuticas

Filipa Rodrigues, Gil Calvão Santos, Cláudia Costa Ferreira, Serafim Gonçalves, José Salgado-Borges

## Introdução

A obstrução adquirida do sistema lacrimal é uma patologia frequente que se apresenta clinicamente com epífora constante e infecções intermitentes das vias lacrimais.<sup>1,2</sup> O seu tratamento definitivo é cirúrgico, com a realização de uma dacriocistorrinostomia. A indicação para a sua realização é a presença de obstrução lacrimal baixa.<sup>3,4</sup>

Addeo Toti descreveu pela primeira vez a técnica da dacriocistorrinostomia externa em 1904, quando sugeriu que, obtido acesso ao saco através de uma abordagem externa e após remoção das mucosas da parede do saco lacrimal e nasal, a parte do saco adjacente aos canalículos podia ser preservada e direccionada para dentro da cavidade nasal.<sup>5</sup> Mais tarde, Dupuy-Dutemps e Bourget descreveram uma anastomose das mucosas através da sutura dos flaps.<sup>6,7</sup> Este procedimento por acesso externo ganhou crescente popularidade devido à sua elevada eficácia e baixa taxa de complicações.<sup>8</sup>

Em 1893, Caldwell fez a primeira abordagem endonasal para a ressecção da mucosa nasal que circunda o orifício nasal do meato médio.<sup>9</sup> Posteriormente, vários autores, como West, Koffler, Heermann e outros, aperfeiçoaram a técnica. No entanto, esta abordagem endonasal não ganhou popularidade na época devido principalmente às dificuldades na visualização da anatomia intranasal.<sup>7</sup> Com o crescente desenvolvimento da instrumentação endoscópica nas últimas décadas, foi possível uma melhor visualização das estruturas intranasais, o que fez despertar novamente o interesse na abordagem do saco lacrimal via endonasal.

## Anatomia e Fisiologia

O conhecimento da anatomia das vias lacrimais e suas relações com a parede nasal, bem como a localização do saco lacrimal são pré-requisitos essenciais para uma avaliação, diagnóstico e tratamento correctos (Figura 1).

O sistema de drenagem lacrimal consiste num conjunto de estruturas que conectam a superfície ocular com o meato nasal inferior.<sup>10</sup> Pode dividir-se em sistema lacrimal superior (que começa a nível dos pontos lacrimais e que inclui os canalículos superior e inferior, bem como o canalículo comum) e o sistema lacrimal inferior (que consiste no saco lacrimal e no ducto nasolacrimal).<sup>11</sup>

A lágrima é produzida na sua maioria pela glândula lacrimal principal e adicionalmente pelas glândulas de Wolfring e Krause.<sup>11</sup> Acumula-se no fundo de saco conjuntival inferior a partir de onde é espalhada em direcção ascendente por acção dos movimentos de pestanejo realizados pelas pálpebra superior e inferior. Os movimentos de encerramento das pálpebras empurram a lágrima na direcção do canto medial, para o lago lacrimal, onde se acumula. Nesse espaço encontram-se os pontos lacrimais superior e inferior. A drenagem para o saco lacrimal é principalmente acionada pelo efeito de bombeamento do músculo orbicular. A oclusão palpebral comprime os



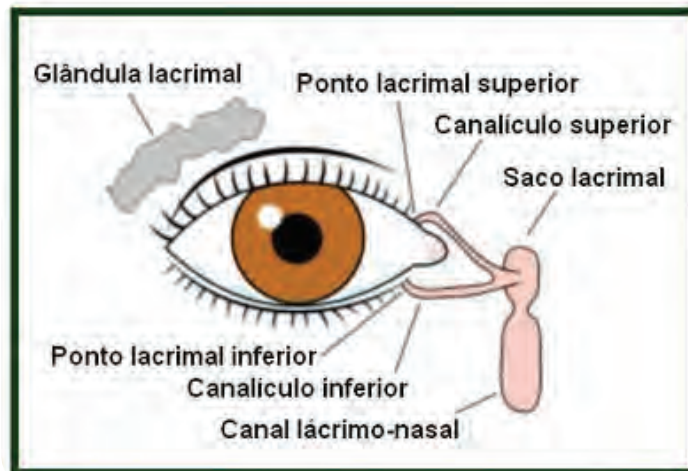


Fig 1. Anatomia do sistema lacrimal.  
Retirado de <http://bloganatomiahumana.blogspot.pt/2009/06/anexos-oculares.html>

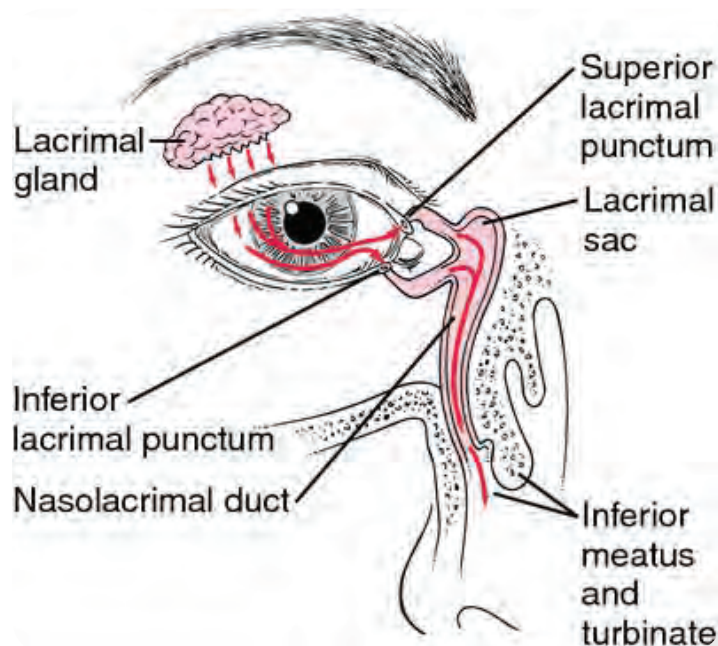


Fig 2. Funcionamento da bomba lacrimal.  
Retirado de <http://medicaldictionary.thefreedictionary.com/lacrimal+drainage+system>

canalículos e o saco lacrimal, forçando o fluido lacrimal a percorrer o sistema de drenagem. Por sua vez a expansão elástica dos canais durante a fase de abertura do pestanejar produz uma força de sucção que atrai o fluido lacrimal para dentro dos pontos lacrimais.<sup>10,12</sup> Os pontos lacrimais dão origem aos canalículos superior e inferior que após um curto trajecto vertical (1mm) curvam e estendem-se horizontalmente paralelos à margem palpebral (cerca de 8mm) para depois se juntarem para formar o canalículo comum que drena para o saco lacrimal. Inferiormente o saco lacrimal estreita para formar o ducto lacrimonasal que atravessa o canal nasolacrimal ósseo para se abrir no meato nasal inferior (a cerca de 1cm atrás da à extremidade anterior da concha nasal inferior)<sup>11,13</sup> A válvula de Hasner situa-se na entrada do ducto lacrimonasal no meato nasal inferior e ajuda a prevenir o refluxo lacrimal.<sup>11</sup>

## Avaliação e Métodos de Diagnóstico

As causas de lacrimejo podem dividir-se em dois grupos: excesso de produção lacrimal e dificuldades na drenagem lacrimal (epífora).

Apesar de ser um *cliché*, a verdade é que o exame começa assim que o doente entra no consultório, pois algumas causas de epífora por mau posicionamento palpebral podem ser óbvias, como o ectrópio, o entrópio ou a paralisia facial.<sup>11</sup>

Durante a colheita da história, alguns achados são sugestivos de obstrucção do sistema lacrimal como a presença de sintomas unilaterais, história de dacriocistite ou início das queixas após episódio de conjuntivite, de uma fractura facial ou de uma cirurgia nasal. Na presença de uma massa no canto medial ocular é importante verificar as suas características através da palpação (mole, dura, retrátil, pulsátil), bem como a presença de refluxo de secreções para o fundo de saco conjuntival.<sup>14</sup> Deve ser realizada uma biomicroscopia cuidada a fim de detectar uma pseudoepífora com um lacrimejo reflexo causado por ceratite, triquiase, distiquiase, conjuntivite ou corpo estranho.<sup>11</sup>

A avaliação da presença e o nível da obstrucção é extremamente importante. A drenagem lacrimal pode estar obstruída em qualquer ponto do sistema (desde os pontos lacrimais à válvula de Hasner).<sup>4,11</sup> Obstrucções ao nível do sistema lacrimal superior causam habitualmente apenas lacrimejo, uma vez que as secreções mucosas drenam pelo ducto lacrimonasal. Já obstrucções do sistema lacrimal inferior causam retenção de secreções mucosas.<sup>11</sup> A sondagem (Figura 3) permite avaliar a permeabilidade dos canaliculos (inferior, superior e comum). A sonda lacrimal deve passar facilmente para o saco lacrimal, onde um “*hard stop*” deve estar presente (representa a passagem da sonda dentro do saco lacrimal contra o osso lacrimal). Um “*soft stop*” pode ser encontrado se existir uma obstrucção de tecido mole anterior ao saco lacrimal.<sup>11</sup>

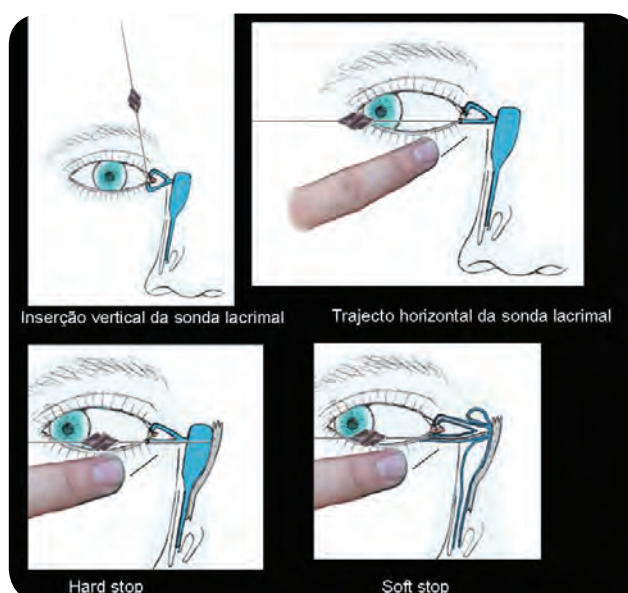


Fig. 3 Sondagem lacrimal.  
Baseado em <http://emedicine.medscape.com/article/1844121-overview#a15>

Procedimentos diagnósticos específicos incluem o teste de Milder (teste de desaparecimento da fluoresceína), o teste de Jones I e II (avaliação da permeabilidade da via lacrimal), o teste de Schirmer I (também o teste de secreção básica e o Schirmer II) e a irrigação das vias lacrimais.<sup>15</sup>

De entre os exames complementares de diagnóstico, a dacriocistografia (estudo radiológico das vias lacrimais) pode ser de elevada relevância no diagnóstico de obstruções por sinusite ou por um tumor. Outros exames imagiológicos, como a TAC ou a RMN podem estar indicados, especialmente em casos de suspeita de uma massa tumoral.<sup>1,11</sup>

## Dacriocistorrinostomia

A dacriocistorrinostomia é uma cirurgia realizada para permitir a drenagem da secreção lacrimal, num sistema previamente obstruído, directamente para a cavidade nasal. Assim, a indicação para a realização da DCR é sempre a presença de obstrução lacrimal baixa. Entretanto existem vários parâmetros que deverão ser levados em consideração na hora de estabelecer a melhor via de acesso e a utilização ou não do laser.<sup>3,4</sup>

## Dacriocistorrinostomia Via Externa

A abordagem cirúrgica tradicional continua a ser a dacriocistorrinostomia por uma incisão externa na pele.

Em 1904 Addeo Toti descreveu a primeira proposta de técnica cirúrgica para a dacriocistorrinostomia externa e baseava-se em expor o saco lacrimal através de uma via externa, remoção de parte da sua parede medial, perfuração do osso lacrimal e ressecção de uma área correspondente da membrana nasal.<sup>5</sup> O método moderno foi descrito por Dupuy-Dutemps e Bourget em 1921, que descreveram a incisão da mucosa do saco lacrimal e da mucosa nasal com aproximação dos retalhos.<sup>6</sup> Os tubos de silicone foram introduzidos em 1967 por Gibbs e usados por Quicker e Dryden em 1970 para entubar o ducto nasolacrimal.<sup>16</sup>

A técnica cirúrgica consiste em: incisão cutânea a 3mm do canto medial, com cerca de 20mm de comprimento (Figura 4); desbridamento com exposição óssea e isolamento do saco lacrimal; osteotomia alargada (Figura 5); abertura da parede interna do saco lacrimal e da membrana pituitária, em forma de “H” (Figura 6); sutura dos folhetos posteriores/inferiores topo a topo com fio de poliglactina 6/00 (Figura 7); intubação bicanalicular nasal em “U” com tubo de silicone; sutura dos folhetos anteriores/superiores topo a topo com fio reabsorvível 6/00; sutura por planos com fio de seda (Figuras 8 e 9).

A maior parte dos estudos não mostra diferença significativa na taxa de sucesso da técnica quer se opte pela sutura dos retalhos anterior e posterior, quer se opte pela excisão do flap posterior e sutura apenas do retalho anterior. Sendo assim, a decisão de suturar ou excisar o retalho posterior deve ser uma decisão intra-operatória, dependendo da anatomia da área lacrimonasal, condições do retalho posterior, bem como da experiência do cirurgião.<sup>16,17</sup>

Relativamente a complicações intra-operatórias destacamos a hemorragia (ocorrência em cerca de 45% dos casos) que dificulta a técnica cirúrgica e prolonga o tempo cirúrgico.<sup>7,8</sup>

A taxa de sucesso foi aumentando gradualmente desde 1904 quando Toti descreveu a técnica

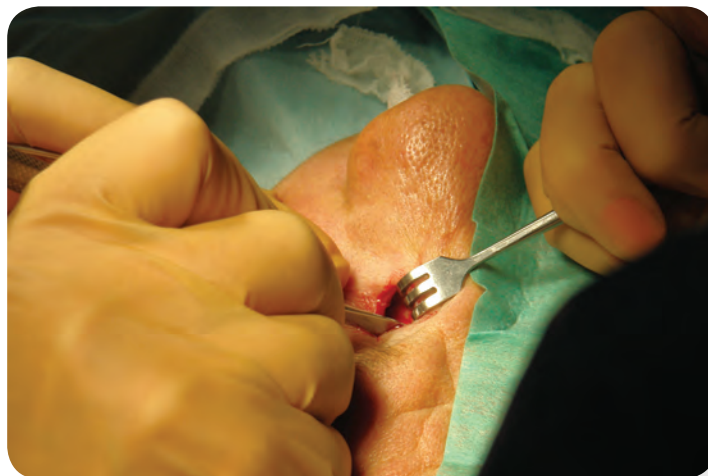

Fig 4 Incisão cutânea a 3mm do canto medial, com cerca de 20mm de comprimento; desbridamento com exposição óssea e isolamento do saco lacrimal

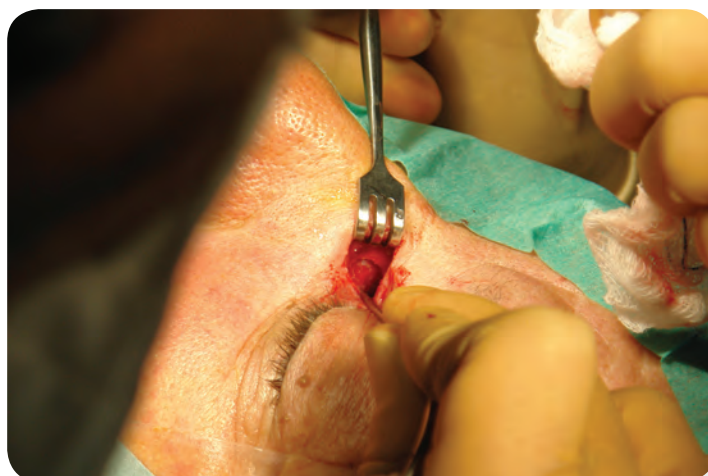

Fig 5 Osteotomia alargada;

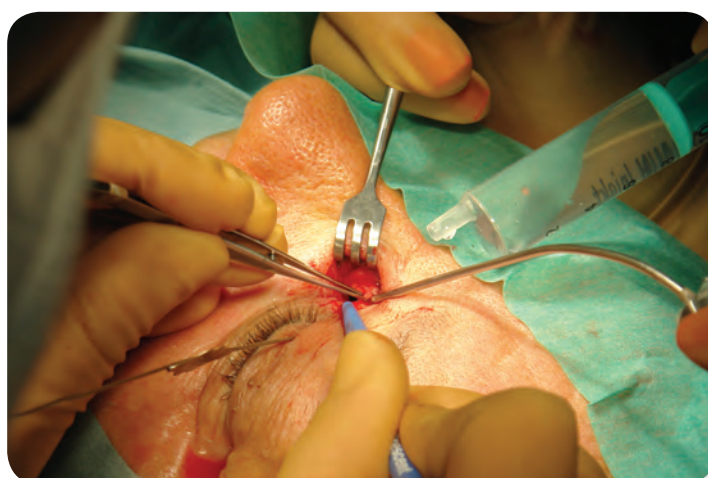


Fig 6 Abertura da parede interna do saco lacrimal e da membrana pituitária, em forma de "H";



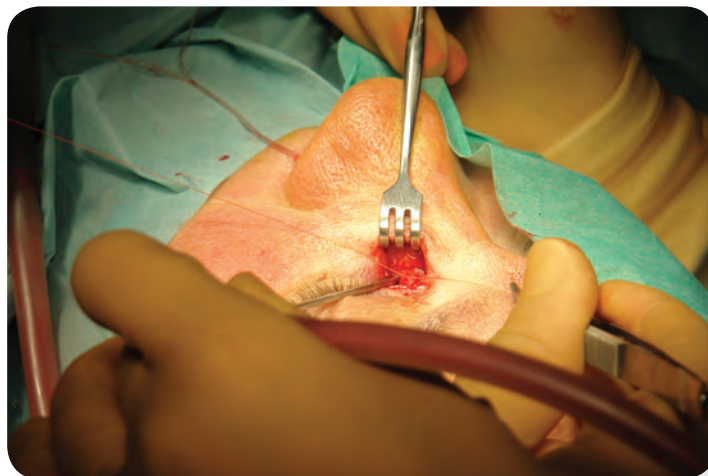


Fig 7 Sutura dos folhetos posteriores/inferiores topo a topo com fio reabsorvível de poliglactina 6/00;

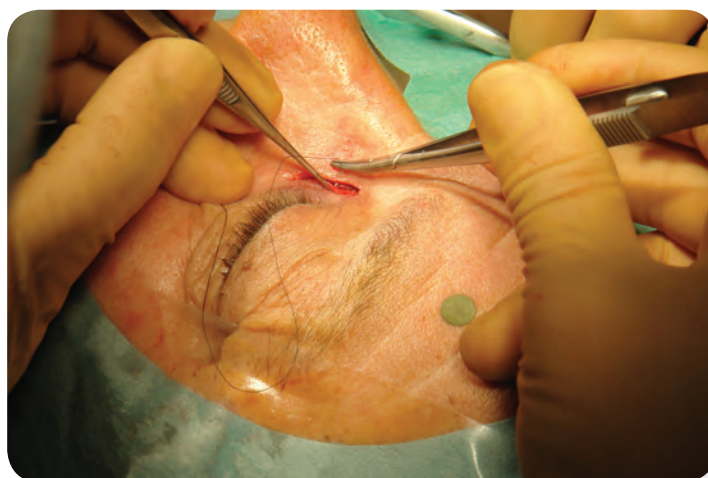


Fig 8 Sutura por planos;

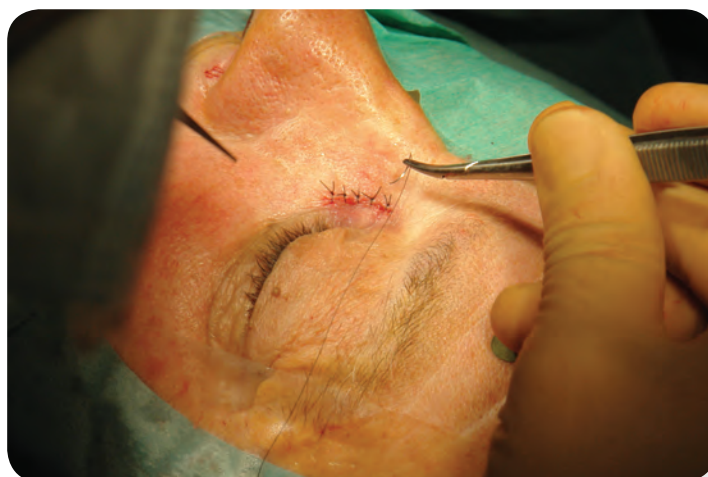

Fig 9 Sutura por planos;

pela primeira vez e este aumento deve-se a uma melhor avaliação pré-operatória, melhores materiais de sutura e instrumentos cirúrgicos, bem como melhores procedimentos anestésicos.<sup>7</sup> O sucesso desta técnica ronda os 90-99%, dependendo da experiência do cirurgião.<sup>7,8</sup>

Dos factores que podem influenciar a taxa de sucesso da dacriocistorrinostomia externa é importante referir o crescimento de tecido fibroso, a obstrução do canalículo comum, a localização e o tamanho inadequado da janela óssea, a cicatrização da rinostomia, a doença sistémica activa, pneumatização etmoidal, o mucocelo persistente e a síndrome de SUMP (formação de sacos residuais).<sup>7,8,16,17</sup>

A popularidade deste procedimento reside na previsibilidade e elevada taxa de sucesso, no seu apelativo custo económico e na visualização directa da anatomia em comparação com a dacriocistorrinostomia endonasal. No entanto, a elevada taxa de sucesso da dacriocistorrinostomia externa não diminui as limitações deste procedimento. A presença de uma cicatriz externa, a lesão potencial das estruturas cantais mediais, a rinorreia de líquido cefalorraquidiano e a interferência funcional da acção fisiológica da bomba lacrimal pela acção do músculo orbicular.

## Dacriocistorrinostomia Via Endonasal

McDonogh e Meiring descreveram o primeiro procedimento de dacriocistorrinostomia por via endonasal moderno em 1989.<sup>18</sup> Aproveitando o crescente desenvolvimento das técnicas microcirúrgicas endonasais, a via endonasal passou a apresentar-se como uma escolha alternativa à abordagem externa. Mantém a mesma eficácia que a abordagem convencional, sendo menos traumática e evita a necessidade de uma incisão na pele ou uma disrupção das estruturas cantais mediais.<sup>19</sup>

No entanto, o sucesso da dacriocistorrinostomia por via endonasal está completamente dependente do conhecimento da anatomia intranasal.<sup>7</sup>

A técnica cirúrgica consiste em: vasoconstricção e anestesia da mucosa nasal; sob visualização endoscópica, incisão do retalho mucoperiosteal sobre a linha maxilar a partir da concha média com 1cm de extensão com limites posteriores junto ao processo uncinado; osteotomia na porção superior/anterior do processo uncinado e sua excisão (uncinectomia); abertura do saco lacrimal (que pode ser facilitado pela indentação com uma sonda introduzida pelo canalículo superior) com remoção de parte da sua parede medial, com cuidado na preservação da válvula de Rossenmuller; entubação das vias lacrimais com fio de silicone.

O osso lacrimal é um osso delgado e de fácil identificação uma vez que cede facilmente à pressão lateral exercida com um instrumento angulado. No entanto, a sua delimitação endoscópica não é tão simples e torna-se difícil distinguir o limite entre o osso lacrimal e o processo uncinado, uma vez que se tratam de estruturas adjacentes e de consistência óssea semelhante. Ajuda compreender as relações da linha maxilar (que resulta da junção do processo frontal da maxila com o osso lacrimal posteriormente) com as estruturas adjacentes, uma vez tratar-se de um parâmetro anatómico útil, de fácil identificação, visível á inspecção endoscópica, o que permite uma completa identificação do processo uncinado.<sup>18,20</sup> A uncinectomia consiste em remover de início o processo uncinado no meato médio. Esta técnica facilita e reduz o tempo cirúrgico, e é um passo cirúrgico importante dispensando o uso de brocas para remover a parede óssea que separa o saco lacrimal da cavidade nasal.<sup>18,21</sup> O processo uncinado, visível endoscopicamente como uma saliência no meato médio, constitui uma janela para o saco lacrimal mais posterior do que as outras formas de acesso endonasal. Devido a essa localização mais posterior, este acesso está mais propenso a obstáculos, não só pelos desvios anteriores, mas também pelos desvios posteriores do septo.<sup>22</sup>

A abertura do saco lacrimal por via endonasal, pode ser realizada com instrumentos convencionais ou com laser. O procedimento com laser (figura 10) apresenta a vantagem de reduzir o tempo cirúrgico, provocar uma hemorragia mínima, ser exequível com anestesia local e em regime de ambulatório (figura 11). No entanto, os custos são mais elevados e os resultados não são tão satisfatórios, com uma taxa de falência superior por cicatrização e comprometimento da comunicação estabelecida na dacriocistorrinostomia.<sup>7,13</sup> Um estudo efectuado em 102 doentes operados com esta técnica no Serviço de Oftalmologia do CHEDV mostrou uma taxa de sucesso que rondou os 65%, tendo-se concluído que é necessário proceder à entubação bicanalicular, caso contrário a probabilidade de falência é significativamente maior.<sup>23</sup>

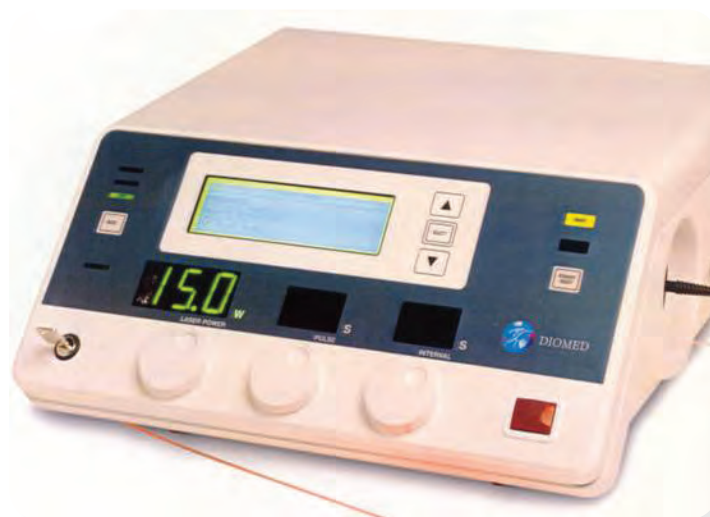

Fig 10 Aparelho de laser dίοodo

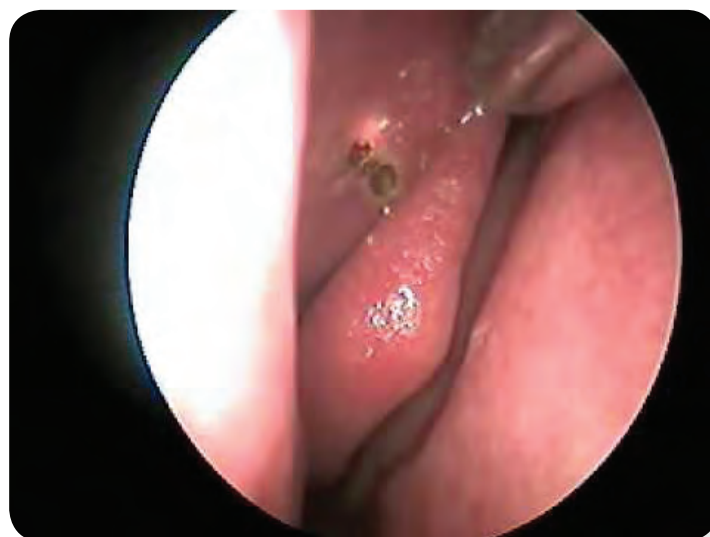

Fig 11 Osteotomia com laser de dίοodo em DCR transcanalicular

O exame nasal pré-operatório permite prever dificuldades transoperatórias, como os casos de desvio importante do septo (a prevalência de desvios do septo na população em geral pode atingir mais de 20% e tende a aumentar com a idade) ou os casos de hipertrofia do corneto



médio. Uma septoplastia pode ser equacionada e realizada nos casos que apresentam desvios septais que dificultam a manipulação cirúrgica da região mas, a não ser que haja fortes razões para seleccionar a via endonasal num doente com desvio do septo importante, é sensato optar pela via externa, evitando a necessidade de recorrer a uma septoplastia.<sup>4,22</sup>

Também o caso dos pacientes que tiveram fractura da face com uma anatomia dos ossos junto ao saco e canal lacrimal alterada, podem tornar a dacriocistorrinostomia endonasal tecnicamente difícil ou impossível.<sup>18,22</sup> A técnica endoscópica também não é indicada nos distúrbios canaliculares, devendo ser a abordagem por via externa a primeira escolha.

Relativamente a complicações intra-operatórias, a hemorragia, mesmo pouco intensa, pode comprometer a visualização. A hemostase é crítica e directamente relacionada com medidas pré-operatórias como evitar o uso prévio de medicamentos anticoagulantes, controlo da hipertensão arterial, vasoconstricção adequada e cuidados para não lacerar a mucosa nasal. A penetração de células etmoidais durante a dacriocistorrinostomia endonasal é bastante frequente, com uma pneumatização etmoidal.<sup>7,22</sup>

As complicações pós operatórias mais comuns são a epistáxis, o enfisema subcutâneo e a extrusão do tubo de silicone.<sup>22</sup>

Em 2007 foi feito um estudo retrospectivo<sup>23</sup> com o objectivo de comparar os resultados da DCR clássica com a DCR endonasal com LASER díodo. Entre Janeiro de 2000 e Janeiro de 2007, realizaram-se 258 intervenções cirúrgicas no serviço de Oftalmologia do Centro Hospitalar de Entre o Douro e Vouga. Foram operados 225 olhos (211 doentes: 184 mulheres e 27 homens;  $55,4 \pm 15$  anos) com o diagnóstico de: dacriocistite crónica (66%); epífora (25%) e mucocelo (9%). Realizaram-se como procedimentos iniciais 114 DCR clássicas (36% com entubação; 64% sem entubação) e 102 DCR laser (81,4% com entubação; 18,6% sem entubação). Com um *follow-up* mínimo de 6 meses, obtive-se um bom resultado em 165 destas cirurgias (76,4%). As taxas de sucesso foram: DCR clássica com entubação-90,2%; DCR clássica sem entubação-90,4%; DCR laser com entubação-68,7%; DCR laser sem entubação-26,3%. Verificaram-se 60 falências da intervenção cirúrgica inicial. Das 42 re-intervenções (18 DCRext e 24 DCRLaser) 31 ficaram patentes (taxa sucesso: 83,3% DCR clássica e 66,7% DCR laser).

## Conclusão

A dacriocistorrinostomia é o tratamento de escolha para a obstrucção do sistema de drenagem lacrimal baixo. As duas principais técnicas cirúrgicas (externa e endonasal), em mãos experientes, dão resultados igualmente eficazes. A escolha no que diz respeito à técnica cirúrgica deve depender da preferência do doente, levando em consideração também a disponibilidade dos recursos técnicos e humanos existentes.

## Bibliografia

1. Weidenbecher M, Hosemann W, Buhr W. Endoscopic endonasal dacryocystorhinostomy: results in 56 patients. *Ann Otol Rhinol Laryngol.* 1994; 103: 363-7
2. Woog JJ, Kennedy RH, Custer PL, Kaltreider SA, Meyer DR, Camara JG. Endonasal dacryocystorhinostomy: a report by the American of Ophthalmology. *Ophthalmology* 2001; 108: 2369-2377
3. Hartikainen J, Antila J Varpula M, Puukka P, Seppa H, Grenman R. Prospective randomized comparison of endonasal endoscopic dacryocystorhinostomy and external dacryocystorhinostomy. *Laryngoscope* 1998; 108: 1861-1866
4. Sameshima L, Vilela D, Lazarini P, Filho José V. Endoscopic dacryocystorhinostomy: analysis of seventeen cases. *Acta ORT* 2007; 25 (1): 24-30
5. Toti A. Nuovo metodo conservatore di cura radicale delle suporazione chroniche del sacco lacrimale. *Clin Mod Firenze* 1904; 10: 385-389
6. Dupuy-Dutemps L, Bourguet J. Procède plastique de dacryocystorhinostomie et ses resultants. *Ann Ocul J* 1921; 158: 241-261
7. Shun-Shin A, Thurairajan G. External dacryocystorhinostomy- an end of an era? *Br J Ophtalmol* 1997; 81: 716-717
8. Karim R, Ghabrial R, Lynch TF, Tang B. A comparison of external and endoscopic endonasal dacryocystorhinostomy for acquired nasolacrimal duct obstruction. *Clinical Ophthalmology* 2011; 5: 979-989
9. Caldwell GW. Two new operation for obstruction of the nasal duct with preservation of the canaliculi and an incidental description of a new lachrymal probe. *New York Medical Journal* 1893; 57: 581-582
10. Rusenberg Meyer HW, Emmerich KH. Modern lacrimal duct surgery from the ophthalmological perspective; *Dtsch Arztebl Int* 2010; 107 (14): 254-258
11. Nerad J, Krachmer. *Oculoplastic surgery the requisites* 2004(2): 46-51
12. Doane MG. Blinking and the mechanics of the lacrimal drainage system. *Ophthalmology* 1981; 88: 844-851
13. Simmen D, Nick J. *Manual of endoscopic sinus surgery and its extended applications* 2005. Thieme (14): 194-202
14. Lorena S, Silva J. Complications intra and post operatory of external dacryocystorhinostomy; *Rev Bras Oftalmo.* 2011; 70 (6): 404-407
15. Mendes I, Junior A, Stefani E, Vegini F, Oechsler R. Analysis of the endonasal dacryocystorhinostomies operated at Hospital Regional de São José - Homero de Miranda Gomes in the period between 1999 and 2001. *Rev Bras Oftalmol.* 2006; 65 (3): 152-156
16. Khan F, Yaqub M, Fayyaz M. The importance of excising or suturing the posterior mucosal flaps in external dacryocystorhinostomy. *Pak J Ophtalmol* 2010; 26 (2): 69-73
17. Gupta V, Gupta P, Gupta R. Combined posterior flap and anterior suspended flap external

dacryocystorhinostomy. *Oman Ophthalmol* 2011; 4: 40-41

18. Mc Donogh M, Meiring JH. Endoscopic transnasal dacryocystorhinostomy. *J Laryngol Otol* 1989; 103: 585-587
19. Eloy P, Bertrand B, Martinez M, Hoebeke M, Watelet JB, Jamart J. Endonasal dacryocystorhinostomy: indications, technique and results. *Rhinology* 1995; 33: 229-233
20. Chastain JB, Cooper MH, Sindwani R. The maxillary line: anatomic characterization and clinical utility of an important surgical landmark. *Laryngoscope* 2005; 115 (6): 990-992
21. Fayet B, Racy E, Assouline M. Systematic unciformectomy for a standardized endonasal dacryocystorhinostomy. *Ophthalmology* 2002; 109 (3): 530-536
22. Knijnik D. Analyzing endoscopic dacryocystorhinostomy: difficulties and solutions. *Arq Bras Oftalmol.* 2007; 70 (1): 391-394
23. Costa-Ferreira C, Martins J, Gonçalves S, Carvalho C, Salgado-Borges J. DCR clássica vs DCR transcanalicular com LASER dío. *Arquivos portugueses de oftalmologia* 2007; Vol. II Série XV: 37-41



## 06. Infecções da Córnea



# Infeções da Córnea

Luís Torrão, Luís Figueira, Tiago Monteiro, Jorge Palmares

## Queratite bacteriana

### Epidemiologia

A queratite bacteriana representa um processo infeccioso da córnea caracterizada por infiltrado inflamatório estromal geralmente associado a defeito epitelial, originado pela invasão do tecido corneano por bactérias. Não raras vezes tais infecções são polimicrobianas, englobando mais que um género bacteriano e eventualmente vírus, fungos ou protozoários. A multiplicidade etiológica e do quadro clínico da queratite bacteriana conferem-lhe prognósticos variáveis e por vezes adversos, cursando frequentemente com hipovisão sequelar a opacidade corneana<sup>1,2</sup>. A invasão da câmara anterior pelo agente infeccioso pode levar a endoftalmite aguda e perda do globo ocular.

A queratite bacteriana é habitualmente encontrada em todas as áreas geográficas e em todas as idades, mas aumenta de prevalência com a idade.

De uma casuística de 181 doentes do norte de Portugal, observados no Hospital de São João, verificou-se ser a idade média destes de 52 anos (21% com mais de 60 anos de idade) e distribuição equitativa dos casos entre os sexos<sup>3,4</sup>. Uma casuística de 440 pacientes do Reino Unido, ao longo de 10 anos, revelou dados sobreponíveis: idade média de 53,5 anos, com mais de 57% dos casos do sexo feminino<sup>5</sup>.

A latitude e o grau de industrialização são conhecidos por poderem influenciar os agentes infecciosos envolvidos na queratite<sup>1</sup>. A este respeito, uma revisão recente deteve-se sobre as variações geográficas na etiologia da queratite microbiana, tendo verificado existir uma relação directa entre o produto interno bruto (PIB) de cada país e a percentagem de isolamentos bacterianos, em oposição a uma relação inversa entre o PIB e a percentagem de isolamentos fúngicos<sup>6</sup>.

### Fatores de Risco

Com uma superfície ocular saudável, muitas das bactérias causadoras de queratite mais não são que agentes saprófitas habituais da flora palpebral e conjuntival, não sendo causa de doença. Todavia, a presença de factores locais comprometedores da integridade da superfície ocular facilita o aparecimento de infecção da córnea<sup>7</sup>.

Na série de 181 doentes supracitada ficou demonstrado o papel fundamental dos factores de risco locais na etiopatogénese da queratite bacteriana, na medida em que tais factores estavam presentes na grande maioria dos pacientes (mais de 95% dos doentes). Destacam-se neste aspecto a infecção ocular, nomeadamente as situações crónicas como a blefarite, o olho seco, o entropion/ ectropion e a erosão epitelial recorrente, e as causas traumáticas, incluindo lentes de contacto e corpos estranhos. Igualmente relevante foi a toxicidade medicamentosa tópica. Em todos os casos com positividade cultural existiam factores de risco locais, os quais se relacionaram com o género bacteriano envolvido e com o prognóstico<sup>4</sup>.



Em linha com estes resultados, uma casuística francesa de 105 pacientes de 2005-2006 procurou caracterizar os factores de risco e de prognóstico da queratite bacteriana grave, tendo identificado entre os factores de risco mais relevantes o uso de lentes de contacto (39,6%), doenças da superfície ocular (36,9%), cirurgia ocular prévia (27,9%), e trauma ocular (11,7%)<sup>2</sup>.

Alguns autores têm sugerido ser a utilização de lentes de contacto o factor de risco mais importante actualmente<sup>8</sup>, sobretudo quando associado a maus hábitos de utilização (porte prolongado, higiene deficiente ou lavagem com água corrente), revelando-se um factor preponderante na origem de infecções por agentes específicos (ex. *Pseudomonas*, *Serratia*, *Acanthamoeba*)<sup>9</sup>. Trabalhos recentes têm estudado a transmissão das bactérias entre superfícies biológicas (córnea) e inertes (lentes, recipiente de armazenamento) e a relação com os supracitados géneros Gram negativos<sup>10</sup>, incluindo a caracterização dos factores de virulência e enzimáticos presentes nestas bactérias<sup>11</sup>.

A cirurgia refractiva da córnea, nomeadamente a associada à criação de *flaps* corneanos (ex. LASIK) está associada a uma maior incidência de queratite por micobactérias atípicas e *Nocardia*<sup>12,13</sup>. Infecções por fungos e *Acanthamoeba* foram também descritas, particularmente em climas tropicais<sup>14</sup>. O risco de queratite bacteriana pode persistir por diversos anos após a cirurgia, obrigando a vigilância periódica<sup>15</sup>.

Certas comorbidades sistémicas associam-se também a um maior risco de queratite bacteriana. Na mesma série portuguesa, os factores de risco sistémicos - presentes em cerca de 30% dos casos - revelaram-se menos relevantes que os factores locais na associação com a queratite bacteriana. Entre os factores sistémicos, há a realçar as doenças debilitantes (acidente vascular cerebral, cardiopatia isquémica, obesidade mórbida, doença infecciosa, doença neoplásica, síndrome demencial), doenças crónicas como a diabetes mellitus e as conectivites, e a imunossupressão (infecciosa ou iatrogénica)<sup>3</sup>. Estas comorbidades sistémicas não parecem aumentar significativamente a probabilidade de isolamento microbiológico, à excepção da diabetes mellitus e da acne rosácea. O exemplo desta última poderá dever-se à sua associação com blefarite e disfunção das glândulas de Meibomius<sup>16</sup>. Apesar de poderem condicionar o género bacteriano envolvido, tais patologias sistémicas não parecem influenciar o prognóstico ocular<sup>4</sup>.

### Diagnóstico e Microbiologia

A observação clínica de infiltrado estromal inflamatório, com ou sem defeito epitelial ou reacção celular na câmara anterior, define a presença de queratite mas, em sentido estrito, para o diagnóstico de queratite bacteriana é necessário um isolamento microbiológico (observação directa em esfregaço com coloração de Gram, cultura positiva, PCR positivo). No entanto, a melhoria clínica ou a resolução da queratite com tratamento antibiótico permitem fazer um diagnóstico presuntivo<sup>2</sup>.

Na série portuguesa de 181 casos, verificou-se ser mais frequente (mais de 50%) a localização periférica das úlceras da córnea<sup>3</sup>.

Considerando a prevalência dos isolamentos culturais, a queratite bacteriana é provocada principalmente por cocos Gram positivos (agentes comensais da superfície ocular), e em segundo lugar por bacilos Gram negativos (provável associação etiológica com lentes de contacto). Os bacilos Gram positivos, apesar de integrarem a flora bacteriana da superfície ocular (exemplo do *Corynebacterium*), são menos comuns enquanto causa de infecção da córnea, e os cocos Gram negativos são apenas encontrados em situações particulares, como a queratite gonocócica, em que têm origem externa (no exemplo da queratoconjuntivite

neonatal por *Neisseria gonorrhoeae*, o inóculo é adquirido na travessia do canal do parto).

Nesta linha, na casuística portuguesa, a positividade cultural rondou os 38%, sendo mais frequentes os isolamentos de bactérias Gram positivas, e nestas, o género *Staphylococcus*, nomeadamente *Staphylococcus aureus* [Tabela 1]. A percentagem de isolamento de cocos Gram positivos rondou os 68%, enquanto a percentagem de isolamento de bacilos Gram negativos (*Pseudomonas*, *Serratia*) foi quase 20%. Os bacilos Gram positivos corresponderam a quase 10% dos isolamentos e não se detectaram cocos Gram negativos. Não houve diferença significativa entre os sexos ou grupos etários. Os isolamentos foram mais frequentes quando existiram factores de risco como lentes de contacto, blefarite, trauma e diabetes mellitus, entre outros <sup>3,4</sup>.

Na série francesa de 105 doentes, foram isolados cocos Gram positivos em cerca de 47% dos casos, bacilos Gram negativos em 20%, bacilos Gram positivos em cerca de 7%, e cocos Gram negativos em quase 3%. Infecções polimicrobianas foram detectadas em mais de 25% dos casos <sup>2</sup>.

Na casuística britânica de 10 anos, a positividade cultural foi superior a 34% (94,2% bacterianas), mas interessantemente mais de 60% corresponderam a géneros Gram negativos, com aumento do número destes isolamentos ao longo da década 1998-2008, naquela que é a mais elevada percentagem de isolamentos Gram negativos de qualquer estudo retrospectivo até à data <sup>5</sup>. Esta nova tendência poderá estar associada à popularidade crescente do uso de lentes de contacto.

Isolamento	Morfologia e Gram	Freq.	%
PSEUDOMONAS AERUGINOSA	Bacilo Gram negativo	4	12,9
SERRATIA MARCESCENS	Bacilo Gram negativo	2	6,5
CORYNEBACTERIUM MACGINLEYI	Bacilo Gram positivo	2	6,5
CORYNEBACTERIUM SPP	Bacilo Gram positivo	1	3,2
COCOBACILO GRAM POS.	Cocobacilo Gram positivo	1	3,2
KOCURIA ROSEA	Coco Gram positivo	1	3,2
KOCURIA KRISTINAE	Coco Gram positivo	1	3,2
STAPHYLOCOCCUS AUREUS	Coco Gram positivo	8	25,8
STAPHYLOCOCCUS COAGULASE NEG.	Coco Gram positivo	2	6,5
STAPHYLOCOCCUS EPIDERMIDIS	Coco Gram positivo	3	9,7
STAPHYLOCOCCUS HAEMOLYTICUS	Coco Gram positivo	1	3,2
STREPTOCOCCUS PNEUMONIAE	Coco Gram positivo	4	12,9
STREPTOCOCCUS VIRIDANS	Coco Gram positivo	1	3,2

**Tabela 1** - Isolamentos microbiológicos em 181 pacientes portugueses (2007-2009)

Diversos autores têm sugerido que a positividade cultural se correlaciona com a severidade da doença (dado que a probabilidade de isolamento microbiológico é proporcional ao inóculo bacteriano, o qual influencia a apresentação clínica e gravidade da queratite). Interessantemente, a utilização de antibioterapia prévia não parece dificultar o isolamento microbiológico <sup>17</sup>, daí que se deva fazer sempre a colheita de material para estudo microbiológico, mesmo que o doente já esteja medicado.

A realização de esfregaço em lâmina e coloração de Gram é uma das medidas mais simples para a detecção de bactérias, podendo revelar resultados positivos ao fim de apenas uma

hora (contrastando com as 24-48 horas para os primeiros resultados culturais). Para os casos recalcitrantes em que o estudo microbiológico “teima” em ser negativo, trabalhos recentes sugeriram o recurso a esfregaço com hidróxido de potássio (KOH) dado a maior sensibilidade no isolamento microbiológico, incluindo fungos e *Acanthamoeba*, quando comparado ao Gram<sup>18,19</sup>.

## Tratamento

No tratamento das úlceras da córnea de origem bacteriana é fundamental a realização prévia de estudo microbiológico com antibiograma, tendo em vista a selecção do antibacteriano mais indicado, dado o vasto espectro de bactérias envolvidas e a gravidade potencial<sup>20</sup>.

A formulação terapêutica dos antibióticos tópicos deve pressupor a utilização de colírio aplicado várias vezes por dia, de forma a garantir concentrações elevadas, e de pomada aplicada ao deitar, providenciando concentrações sustentadas durante o período nocturno. Outras formulações, como os antibióticos subconjuntivais, poderão ter interesse se existir extensão escleral da queratite, risco de perfuração ou adesão questionável do doente ao tratamento. Já os antibióticos sistémicos (ex. azitromicina oral, ceftriaxona i.m.) reservam-se para situações particulares (exemplo da queratite gonocócica)<sup>21</sup>.

Para a antibioterapia tópica empírica, a primeira escolha deve recair habitualmente sobre uma fluoroquinolona, isolada ou em associação a um aminoglicosídeo ou cloranfenicol. Na escolha de um fármaco para associar à fluoroquinolona, o cloranfenicol, pela sua boa penetração, pode ser preferível às tetraciclina<sup>21</sup>.

As quinolonas de geração posterior (levofloxacina, moxifloxacina, gatifloxacina, besifloxacina) são dotadas de melhor espectro Gram positivo em estudos in vitro (nomeadamente *Streptococcus spp.*) e têm penetração superior no segmento anterior do olho<sup>13</sup>. Demonstrou-se serem as fluoroquinolonas tão eficazes como as associações de colírios fortificados mais habituais<sup>13,22</sup>. Desta forma, a utilização isolada de fluoroquinolonas de quarta geração (moxifloxacina, gatifloxacina) pode ser vista como uma opção empírica eficaz no tratamento da queratite bacteriana, considerando a elevada prevalência de estirpes Gram positivas nesta infecção<sup>23</sup>.

Em oposição a estes dados, a série britânica de 10 anos sugere que, devido à tendência crescente de isolamentos Gram negativos, associada ao facto de estas bactérias serem menos susceptíveis às fluoroquinolonas de quarta geração, a utilização de compostos de segunda geração como a ciprofloxacina será preferível<sup>5</sup>.

Em todos os casos, a identificação dos factores de risco (locais e sistémicos) é fundamental para melhor definir os fármacos a utilizar.

A esse propósito, a queratite em portadores de lentes de contacto deve levantar sempre a suspeita de infecção pelos géneros *Pseudomonas* ou *Serratia*, sendo fundamental a adição à terapêutica empírica de fármacos eficazes sobre bacilos Gram negativos (tobramicina, gentamicina, ciprofloxacina).

No caso de queratite em doentes submetidos a cirurgia querato-refractiva, o tratamento empírico pode incluir, além de fluoroquinolonas tópicas, azitromicina fortificada tópica (eventualmente amicacina ou claritromicina fortificadas) dada a maior probabilidade de infecção por micobactérias atípicas.

No caso de coexistência de blefarite, deve ser associada doxiciclina ou minociclina oral (excepto se idade inferior a 10 anos) ou, em alternativa, oxitetraciclina ou azitromicina tópicas. Estes

fármacos, além da acção antibiótica, têm a capacidade de inibir as lipases bacterianas, com consequente melhoria da função das glândulas de Meibomius e estabilização do filme lacrimal. A terapêutica oral é sempre obrigatória na presença de acne rosácea.

É importante enfatizar que a identificação de resistência aos antimicrobianos no antibiograma não se correlaciona sistematicamente com a eficácia in vivo dos fármacos, na medida em que as concentrações atingidas após aplicação tópica são muito superiores às concentrações sistémicas utilizadas na caracterização do antibiograma. A este propósito, trabalhos recentes verificaram que para o exemplo das fluoroquinolonas em monoterapia havia uma boa correlação entre a concentração inibitória mínima (CIM) determinada e a resposta clínica, excepto para *Staphylococcus coagulase negativos* e *Streptococcus spp*<sup>24</sup>.

O tecido corneano não é igualmente um espectador passivo no tratamento das infecções, visto que novos dados têm vindo à luz sobre o papel da córnea na biodisponibilidade ocular dos fármacos tópicos. Certos transportadores (ex. multidrug resistance associated protein 5 - MRP5) expressos pelas células corneanas actuam como bombas de efluxo permitindo modular a permeabilidade a fármacos e desta forma influenciar a susceptibilidade das bactérias à terapêutica<sup>25</sup>. As características bioquímicas e mecânicas da córnea e filme lacrimal, o pH, a presença de enzimas, células e mediadores inflamatórios desempenham um papel fundamental na interacção entre as bactérias e a superfície ocular - fazendo prever que o futuro da terapêutica possa passar pela associação entre um antibiótico e um fármaco que optimize essas propriedades corneanas, individualizando o tratamento<sup>1</sup>. Podemos sugerir que tal acontece já em parte quando se utilizam tetraciclina sistémicas pela sua acção imunomoduladora e inibidora das metaloproteinases da matriz extracelular, útil quando existe queratólise com adelgaçamento importante do estroma da córnea.

Deve ser ponderado o internamento do doente se a úlcera tiver localização central na córnea ou características de gravidade ("regra 1-2-3")<sup>20</sup>:

- acompanhada de Tyndall > 1+
- diâmetro > 2 mm
- situada a < 3 mm do eixo visual

Os regimes de colírios fortificados empíricos, geralmente uma cefalosporina com um aminoglicosídeo (ex. cefradina/cefazolina mais gentamicina/tobramicina) podem ser necessários nas úlceras com características de gravidade ou refractárias. São preparados a partir das soluções intravenosas dos respectivos fármacos de forma a obter-se determinada concentração final [Tabela 2]. É habitualmente necessário iniciar com uma dose de carga (1 gota a cada 5 minutos durante a primeira hora) a ser continuada por uma dose de manutenção (1 gota de hora em hora). Poderá ser útil a remoção do epitélio corneano para facilitar a penetração estromal dos fármacos. É frequente ainda a utilização concomitante de fluconazol fortificado tópico e oral (carga 400 mg 12/12 h, manutenção 200 mg 2-3x/dia) na terapêutica empírica.

A propósito de alternativas terapêuticas para os casos com má resposta a diversos antibióticos iniciais, encontra-se documentada a utilização de soluções anti-sépticas de cloro-hexidina a 0,02% no tratamento da queratite bacteriana, com eficácia comparável à da antibioterapia empírica habitual<sup>26</sup>.

Mais recentemente, tem sido discutida a utilização da associação de riboflavina tópica e radiação UV-A (usada habitualmente no *crosslinking* do colagénio corneano para o tratamento do queratocone) na esterilização de úlceras refractárias, com resultados muito positivos<sup>27</sup>.

Colírio		Concentração final
Azitromicina		10 mg/ mL
Claritromicina		10 mg/ mL
Cefradina		50 mg/ mL
Cefazolina		50 mg/ mL
Ceftazidima		50 mg/ mL
Ceftriaxona		50 mg/ mL
Gentamicina		15 mg/ mL
Tobramicina		15 mg/ mL
Amicacina		20-40 mg/ mL
Sulfacetamida		100 mg/ mL
Vancomicina		15-50 mg/ mL
Trimetoprim	Cotrimoxazole	16 mg/ mL
Sulfametoxazol		80 mg/ mL
Fluconazol		2 mg/ mL

**Tabela 2** - Preparação de soluções de colírios fortificados

Relativamente à antibioterapia específica (após conhecimento do resultado cultural), esta deve pautar-se por determinados princípios, salvaguardada em todos os casos pelo antibiograma, que orientará a escolha final <sup>1</sup>. Não obstante, o mais elementar desses princípios diz-nos que se existir melhoria clínica com a antibioterapia prévia ou em curso, esta não deve ser alterada (mesmo que os testes de sensibilidade indiquem o contrário).

Vejam-se os seguintes exemplos terapêuticos de acordo com os isolamentos bacterianos mais frequentes:

Cocos Gram positivos (ex. *Staphylococcus*): cefradina fortificada tópica/ subconjuntival, ou quinolona tópica de terceira ou quarta geração, adicionando-se (se multirresistência) vancomicina fortificada tópica/ subconjuntival

Bacilos Gram positivos (ex. *Corynebacterium*): oxitetraciclina ou gentamicina tópicas ou vancomicina fortificada tópica

- Cocos Gram negativos (ex. *Neisseria gonorrhoeae*): ciprofloxacina tópica ou ceftriaxona fortificada tópica/ subconjuntival, sendo obrigatória terapêutica sistémica com ciprofloxacina oral ou ceftriaxona i.m/ i.v. ou cefixima oral; em caso de alergia a cefalosporinas, considerar espectinomicina i.m.
- Bacilos Gram negativos (ex. *Pseudomonas*): tobramicina tópica/ subconjuntival mais ciprofloxacina tópica, adicionando-se (se resistência) ceftazidima fortificada tópica/ subconjuntival

Acrescentam-se outros exemplos de isolamentos específicos:

- *Chlamydia*: azitromicina oral mais oxitetraciclina ou azitromicina tópicas
- *Mycobacteria* atípicas (não tuberculosas): amicacina fortificada tópica/ subconjuntival mais moxifloxacina ou gatifloxacina tópicas, adicionando-se (se resistência) claritromicina oral
- *Nocardia*: sulfacetamida ou amicacina fortificadas tópicas/ subconjuntivais ou cotrimoxazol fortificado tópico mais cotrimoxazol oral

Indicam-se abaixo [Tabela 3] as doses e esquemas posológicos dos antibióticos sistémicos mais relevantes no tratamento da queratite bacteriana.

Antibiótico e via de administração	Dose	Posologia e duração	Advertências
Doxiciclina oral	100-200 mg	12/ 12 h, 4-6 semanas	Idade >10 anos
Minociclina oral	100 mg	12/ 12 h, 4-6 semanas	Idade >10 anos
Ciprofloxacina oral	500 mg	12/ 12 h, duração variável	Idade >18 anos
Ceftriaxona i.m./ i.v.	1000 mg (adulto); 20-80 mg/kg/dia (criança)	1x/ dia, geralmente toma única	Se alergia, considerar es- pectinomicina
Cefixima oral	200-400 mg/dia (adulto); 8 mg/kg/ dia (criança)	1x/ dia ou 12/ 12 h, duração variável	Se alergia, considerar es- pectinomicina
Espectinomicina i.m.	2 g (adulto); 40 mg/ kg (criança)	toma única	-
Azitromicina oral	500 mg	1x/ dia, 3 dias	-
Claritromicina oral	500 mg (adulto); 7,5 mg/kg-250 mg (criança)	12/ 12 h, duração variável	-
Cotrimoxazol (trimetoprim- sulfametoxazol) oral	960-1440 mg (adulto); 120-480 mg (criança)	12/ 12 h, duração variável	-

**Tabela 3** - Antibioterapia sistémica (empírica e específica)

## Resistência Bacteriana

A dimensão e gravidade emergente da resistência bacteriana têm um impacto na definição das estratégias terapêuticas, sendo também consequência directa destas. O uso generalizado de PCR para detecção do genoma bacteriano tem fornecido informação crucial relativamente aos padrões de resistência. A síntese de quinolonas de quarta geração para aplicação tópica tem permitido, até ao momento, conter a emergência de estirpes resistentes, as quais até ao momento têm sido documentadas ocasionalmente entre a flora ocular Gram positiva habitual <sup>28,29</sup>.

Em relação às bactérias Gram positivas, actualmente, mais de 50% das estirpes de *Streptococcus pneumoniae* são resistentes à penicilina, e diversas espécies de *Streptococcus* têm apresentado

perfis de resistência crescente às fluoroquinolonas <sup>13</sup>.

Na série britânica verificou-se que a resistência à ciprofloxacina rondava os 17% entre os Gram positivos, não se verificando tendência para o aumento destes valores <sup>5</sup>. Um outro trabalho britânico analisou 421 pacientes entre 2003 e 2006 procurando uma relação entre a CIM dos antibióticos prescritos e o resultado clínico final. Verificou-se que para a monoterapia com fluoroquinolonas existia tal relação: quanto menor a CIM, melhor o resultado clínico e o prognóstico, excepto para *Staphylococcus coagulase negativos* e *Streptococcus spp* <sup>24</sup>. Podemos sugerir que tal excepção se deverá provavelmente à fraca actividade das quinolonas de segunda geração sobre estas bactérias.

Os *Staphylococcus* resistentes à meticilina são hoje em cada vez maior número, assim como as estirpes resistentes à vancomicina. Têm sido reportados com frequência crescentes isolamentos de *S. aureus* resistente à meticilina (MRSA) em conjuntivites e queratites bacterianas, e o risco de colonização com estas estirpes é maior em doentes hospitalizados ou residentes em lares, estando também descritos casos após cirurgia querato-refractiva <sup>13</sup>. O aumento desta frequência tem acompanhado a tendência crescente de infecções por MRSA oriundas da comunidade. De notar que as fluoroquinolonas (incluindo as de terceira e quarta geração) têm fraca actividade sobre os MRSA <sup>30</sup>. A proliferação de estirpes Gram positivas multirresistentes poderá exigir o ensaio de novos fármacos por via tópica (caso do linezolido para as bactérias resistentes à vancomicina) <sup>31</sup>.

A propósito das bactérias Gram negativas, destacam-se diversas estirpes de *Neisseria gonorrhoeae* e *Haemophilus* produtoras de beta-lactamases de largo espectro e sendo desta forma resistentes à generalidade dos antibióticos beta-lactâmicos <sup>13</sup>.

Na casuística inglesa foi encontrado um elevado número de resistências *in vitro* dos Gram negativos ao cloranfenicol (74,1%), que tendeu a aumentar ao longo da década do estudo <sup>5</sup>. Tal poderá dever-se à elevada prescrição empírica daquele fármaco no Reino Unido. Por outro lado, mais de 97% das estirpes Gram negativas revelaram-se sensíveis à associação cefuroxima mais gentamicina, comprovando a validade destas associações no tratamento empírico. Relativamente às fluoroquinolonas do grupo da ciprofloxacina, 94,4% dos Gram negativos revelaram-se sensíveis.

Na casuística portuguesa, detectaram-se estirpes de *Staphylococcus* e *Pseudomonas* multirresistentes, nomeadamente a cefalosporinas de terceira geração e às novas fluoroquinolonas <sup>3</sup>.

## Prognóstico

Na série de 181 pacientes portugueses, verificou-se uma média de 3 a 4 consultas até à data da alta, sendo que o isolamento de uma bactéria mostrou tendência a aumentar o número de consultas <sup>4</sup>. Na casuística francesa, o tempo médio de seguimento cifrou-se nos 6 meses e meio, tendo a resolução da infecção sido conseguida em 77,5% com tratamento médico apenas e em mais de 99% com tratamento cirúrgico adjuvante.<sup>2</sup>

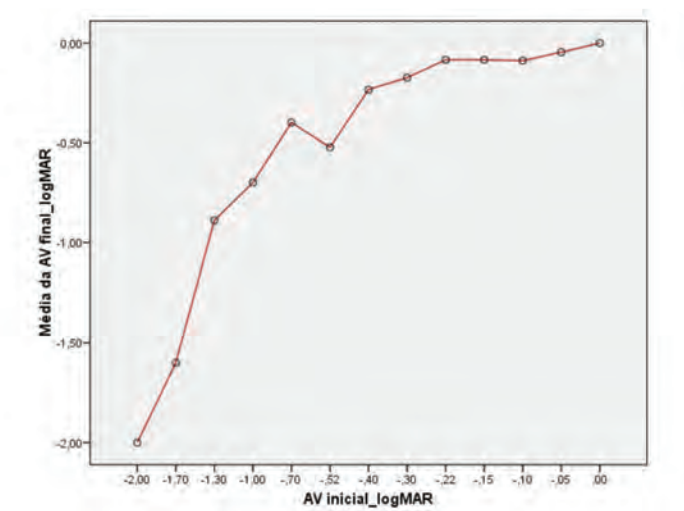
A escolha adequada da antibioterapia empírica revela-se fundamental na medida em que pode acelerar a cura e limitar o desenvolvimento de sequelas <sup>8</sup>. Estabelecemos que a distinção entre sequelas morfológicas e clínicas baseia-se no facto de as primeiras serem observáveis no exame objectivo com lâmpada de fenda mas não serem sintomáticas nem prejudicarem a acuidade



visual (ex: leucoma periférico, neovascularização corneana perilímbica), em contraste com as secundas, que originam sintomas ou diminuição da acuidade visual (ex: leucoma central, defeito epitelial persistente).

A maioria dos doentes obteve alta com cura microbiológica e clínica sem sequelas, mas a existência de positividade cultural tendeu a aumentar as curas microbiológicas com sequelas morfológicas e/ ou clínicas (queratite epitelial e leucoma periférico e central), correlacionando-se tal efeito com a bactéria isolada <sup>4,19</sup>.

Na casuística portuguesa, a acuidade visual com a melhor correcção (AVMC) medida identificou uma AVMC média de -0,44 logMAR (desvio-padrão 0,61) na primeira consulta e AVMC média de -0,31 logMAR (desvio-padrão 0,56) na alta, demonstrando a ocorrência de melhoria na AV com o tratamento <sup>4</sup>. A comparação entre o valor médio da AVMC final para cada valor de AVMC inicial identificou um aumento significativo dos valores de AVMC final para a generalidade dos valores de AVMC inicial [Figura 1].



**Figura 1** - Análise da variância da acuidade visual entre a primeira consulta e o momento da alta (one-way ANOVA - means plot)

Na série francesa, a acuidade visual média (logMAR) foi de -1,43 na consulta inicial e de -0,84 na última observação (-1,03 para os Gram positivos e -0,35 para os Gram negativos, sendo tal diferença estatisticamente significativa). Os autores concluem que a queratite por bactérias Gram positivas é mais frequente (excepto nos portadores de lentes de contacto), sendo igualmente mais grave <sup>2</sup>.

Em síntese, a terapêutica antibiótica empírica actualmente preconizada permite a resolução eficaz da maioria dos casos de queratite bacteriana, salvaguardada sempre pela necessidade de caracterização etiológica e do antibiograma, particularmente em casos graves, refractários ou recidivantes <sup>4,32</sup>.

Por seu lado, a antibioterapia específica, porque orientada pelos testes de sensibilidade, permite maximizar a eficácia farmacológica e minimizar o risco de desenvolvimento ou propagação de factores de resistência <sup>24</sup>.

# Infeção Herpética

## Epidemiologia do Herpes Simplex

O ser humano é o único reservatório natural do vírus herpes simplex (HSV). Está demonstrado que até aos 15-25 anos de vida, cerca de 70% da população mundial se encontra infectada pelo vírus (títulos de anticorpos séricos positivos) e que até à 6ª década de vida este valor aumenta para os 97%<sup>33</sup>. Segundo os diferentes tipos de HSV, a seroprevalência da infecção em indivíduos acima dos 12 anos distribui-se da seguinte forma: seronegativo para HSV-1 e HSV-2 em 27,1%, seropositivo para HSV-1 em 51%, seropositivo para HSV-2 em 5,3% e seropositivo para os dois tipos de vírus em 16,6%<sup>34</sup>.

A primo-infecção apenas se manifesta clinicamente em 1-6% dos casos, em cerca de 94-99% dos casos é sub-clínica<sup>35</sup>; no entanto, todos os pacientes se convertem em portadores do vírus. No casos sintomáticos, o quadro clínico aparece 3 a 9 dias após o contágio. A exposição ao vírus HSV-1 ocorre normalmente durante a infância através do contacto com lesões orais ou secreções. Aproximadamente um terço da população mundial padece de herpes labial ou de episódios de dermatite recorrentes. A infecção herpética é a causa mais frequente de “cegueira corneana” em países desenvolvidos.

## Doença Ocular Herpética

A doença ocular herpética (blefaroconjuntivite, queratite epitelial, queratite estromal, endotelite e iridociclite) é uma causa importante de morbidade ocular e uma causa comum de opacificação corneana e hipovisão. Aproximadamente 0,17 % da população sofre de doença ocular herpética e cerca de 0,02% da população sofre de doença ocular herpética activa anualmente, dos quais 42% são novos casos e 58% casos recorrentes.

## Herpes Ocular Congénito/Neonatal

É uma patologia rara, secundária a infecção pelo vírus HSV-2 em 80% dos casos, após contágio no canal de parto. Clinicamente, a infecção pode ser cutânea, ocular ou oral. Até 75% dos casos não tratados podem progredir para disseminação sistémica com ou sem atingimento do sistema nervoso central. As manifestações oculares incluem: dermatite peri-ocular, conjuntivite, queratite epitelial, queratite estromal e catarata. O curso clínico é semelhante ao descrito adiante para os casos de primo-infecção.

## Infeção Primária

A primo-infecção herpética primária é por regra uma situação clínica assintomática; o curso clínico pode decorrer com febre, astenia e sintomas respiratórios incipientes. Apenas em cerca de 6% dos casos apresenta manifestações clínicas, que afectam tipicamente a região perioral e em menor grau, outras mucosas como a ocular. A nível oftalmológico, as manifestações mais frequentes são a conjuntivite folicular aguda, adenopatia pré-auricular e vesículas cutâneas peri-oculares e palpebrais, que geralmente são unilaterais.

## Infeção Recorrente

A taxa de recorrências é de cerca de 36% aos 5 anos e de 63% aos 20 anos após o primeiro episódio. Após um segundo episódio, a taxa de recorrência aumenta para 70-80% ao fim de 10 anos<sup>36</sup>.

## Queratite Herpética

Do ponto de vista diagnóstico e terapêutico, a queratite herpética é uma das entidades mais desafiantes. É uma patologia tipicamente unilateral; os casos bilaterais ocorrem em apenas 3% dos casos<sup>37</sup>, dos quais 40% têm história de atopia<sup>38</sup>. As distintas formas de queratite herpética estão representadas na tabela 4.

Queratite Herpética Epitelial	Úlcera dendrítica Úlcera geográfica Úlcera marginal
Queratite Herpética Estromal	Queratite estromal necrotizante Queratite estromal imune
Endotelite	Endotelite disciforme Endotelite difusa Endotelite linear
Queratopatia Neurotrófica	

Tabela 4: Formas clínicas de queratite herpética.

### Queratite Herpética Epitelial

**Úlcera Dendrítica:** Clinicamente, o doente refere dor, fotofobia, lacrimejo e eventual perda de acuidade visual, consoante a área de atingimento da córnea. O exame biomicroscópico revela numa fase inicial uma queratopatia puntiforme superficial e ao fim de 24-48 h observa-se a coalescência das lesões iniciais para se formar uma úlcera epitelial dendrítica: lesão epitelial linear, ramificada, de bordos elevados. A úlcera epitelial dendrítica típica cora na região central com fluoresceína e nos bordos epiteliais com rosa de Bengala (onde permanecem células epiteliais infectadas e desvitalizadas). Na fase de cura, podem persistir durante alguns dias alterações epiteliais, que denominamos epiteliopatia dendrítica herpética: lesão com forma dendrítica não ulcerada, sub-epitelial, que pode estar relacionada com a toxicidade dos fármacos antivíricos tópicos. Cura espontaneamente ao fim de 2 semanas.

**Úlcera Geográfica:** Trata-se de uma úlcera dendrítica de extensão maior que perde a sua disposição linear, cora com fluoresceína e apresenta bordos epiteliais elevados com células opacas (coram com Rosa Bengala). O aspecto dos bordos é clinicamente muito importante no diagnóstico diferencial deste tipo de úlcera com as úlceras neurotróficas e com erosões epiteliais de outras causas. Existe alguma controvérsia relativamente à sua eventual associação com o uso de corticoterapia tópica prévia<sup>35,39</sup>.

**Úlcera Marginal:** Manifestação de queratite epitelial, é morfologicamente igual à úlcera

dendrítica epitelial mas apresenta características especiais: a proximidade ao limbo e aos vasos sanguíneos provoca uma reacção inflamatória maior no estroma corneano, com o aparecimento de um infiltrado estromal sub-epitelial, maior sintomatologia e tempo de cura mais prolongado. Ao tratamento habitual é necessário associar corticoterapia tópica para eliminar a resposta imune.

Na queratite herpética epitelial encontramos quatro formas possíveis de evolução do quadro clínico. Alguns casos evoluem para uma resolução completa sem alterações residuais. Noutras ocasiões, surge uma epiteliopatia dendrítica, muitas vezes associada ao uso prolongado da medicação. Uma potencial sequela são os leucomas estromais, de gravidade variável, desde leves opacidades sub-epiteliais (descritas como “úlceras fantasma”) a opacidades densas com adelgaçamento corneano e diminuição da acuidade visual. A duração da inflamação e o número de episódios estão relacionados com a gravidade da cicatriz; no entanto existe variabilidade individual na resposta imune, o que explica que se possam encontrar leucomas densos após uma primeira infecção ou alterações cicatriciais mínimas após múltiplas recidivas. Finalmente, alguns casos afectam de forma evolutiva o estroma, num processo imune ou infeccioso.

### **Queratite Herpética Estromal**

A queratite herpética estromal representa 2% de todos os episódios iniciais de herpes ocular<sup>35,40</sup> e cerca de 20 a 48% das formas recorrentes<sup>35,38</sup>. O estroma corneano pode ser afectado de forma primária ou secundária. O envolvimento secundário pode ocorrer como sequela da queratite epitelial, da queratopatia neurotrófica ou da endotelite. Primariamente, existem duas formas de envolvimento estromal com etiologia e fisiopatologia diferentes: a queratite estromal necrotizante, devido à invasão directa do vírus e a queratite estromal imune, que resulta de uma reacção imune a nível estromal.

### **Queratite Estromal Imune (não-necrotizante)**

É uma manifestação comum de recorrência crónica da infecção, ocorre em cerca de 20% dos doentes com herpes ocular<sup>36,39</sup>. O achado mais comum de todas as formas de queratite estromal é a inflamação estromal com integridade epitelial (excepto nos casos em que se associa a queratite epitelial), com padrão focal, multifocal ou difuso (mais frequente). A inflamação pode evidenciar-se como um ponteado estromal ou como uma opacidade difusa, qualquer destas formas pode causar opacidade permanente. Outro achado clínico importante é a presença de neovascularização estromal, cuja presença varia consoante a gravidade da inflamação. Os vasos anómalos tendem a regredir, podendo dar lugar a “vasos fantasma”. A consequência mais grave da neovascularização permanente é a queratopatia lipídica, associada a opacidade severa e diminuição grave da acuidade visual. A queratite estromal imune pode observar-se desde os primeiros dias ou apenas anos após o primeiro episódio de queratite epitelial. Também pode aparecer sem história prévia de úlcera dendrítica. O curso clínico é crónico, com recorrências de inflamação severa em diferentes padrões, em alguns casos encontramos inflamação constante com flutuações de gravidade e, em outros casos, períodos de ausência total de inflamação alternados com surtos inflamatórios. Para suprimir a reacção inflamatória é necessário um tratamento prolongado com corticóides tópicos (há doentes muito sensíveis a pequenas diminuições do tratamento). Em casos sem tratamento ou com tratamento insuficiente, a evolução pode levar a sequelas como o adelgaçamento, o leucoma, a neovascularização, os depósitos lipídicos e a afectação grave da visão.

### **Endotelite**

Denomina-se por endotelite (também chamada queratite estromal disciforme ou queratite

disciforme) a entidade clínica que aparece como consequência de uma inflamação endotelial de causa desconhecida e que se manifesta clinicamente com a presença de edema estromal e epitelial, precipitados queráticos limitados à área do edema, irite e ausência de infiltração ou neovasos estromais na fase aguda. Clinicamente o doente refere fotofobia, desconforto ocular, hiperémia ciliar e variável redução da acuidade visual, consoante a localização e a gravidade do edema estromal.

### **Endotelite Disciforme**

É a forma mais frequente de apresentação da endotelite. Caracteriza-se pela existência de uma área circular (disco) bem delimitada, central ou paracentral, de edema estromal. Quando o edema estromal é grande, associa-se habitualmente a edema epitelial microquístico na área correspondente. A opacidade de meios dificulta a avaliação da presença de precipitados queráticos ou o grau de irite. É frequente a presença de hipertensão ocular secundária a trabeculite herpética primária ou ao bloqueio trabecular por células inflamatórias<sup>41</sup>.

### **Endotelite Difusa**

A endotelite difusa é uma forma rara de apresentação das queratites herpéticas. Caracteristicamente o edema e os precipitados queráticos afectam toda a superfície corneana, o edema epitelial acompanha o edema estromal e surge frequentemente irite e hipertensão ocular<sup>42</sup>. Tal como a endotelite disciforme, tem uma elevada sensibilidade aos corticóides tópicos, o que lhe confere um prognóstico relativamente bom, pois a instituição de um tratamento agressivo e precoce leva habitualmente à total resolução do quadro clínico.

### **Queratopatia Neurotrófica**

É uma entidade clínica de etiologia não infecciosa e não imune que pode surgir após qualquer episódio de queratite epitelial. Deve-se à alteração da inervação corneana combinada com a hipossecreção lacrimal e pode agravar-se com o uso crónico de medicação tópica, especialmente com os antivíricos. O sinal clínico mais precoce é uma alteração ao nível do epitélio da córnea com a perda do normal brilho/reflexo corneano. Posteriormente aparece uma queratopatia punctiforme superficial, que pode progredir para um defeito epitelial persistente (DEP). O DEP tem, caracteristicamente, uma forma ovalada com bordos planos, o que o distingue da úlcera geográfica que tem uma forma irregular e bordos elevados. Esta alteração epitelial pode progredir para uma úlcera estromal que mantém a mesma forma ovalada e bordos planos do DEP mas que se associa a opacificação do estroma. A esta lesão chamamos úlcera neurotrófica e pode acarretar diferentes sequelas, tais como a opacidade estromal, a neovascularização, a necrose, a perfuração ou a infecção bacteriana secundária.

### **Iridociclite**

Apesar de poder surgir de forma isolada sem história prévia de herpes ocular, é mais frequente que surja a acompanhar um quadro de queratite estromal ou endotelite. As manifestações clínicas são o aparecimento de reacção inflamatória variável na câmara anterior, precipitados queráticos endoteliais finos e frequentemente zonas de atrofia da íris secundárias a necrose isquémica do estroma iridiano. De forma menos frequente podemos observar nódulos na íris, hemorragias ou hifema. A uveíte acompanha-se tipicamente de hipertensão ocular, atrofia segmentar da íris e pode ser refractária ao tratamento com corticosteróides.

# Tratamento do Vírus Herpes Simplex

## Tratamento Médico

Nos últimos anos, o agente antivírico mais utilizado no tratamento da infecção ocular herpética tem sido o aciclovir, de forma tópica ou sistémica, devido à sua maior especificidade e menor toxicidade, quando comparado com outros fármacos usados previamente, tais como a idoxuridina ou a trifluridina. O valaciclovir por via oral tem sido recentemente utilizado em várias formas de infecção ocular herpética. Apesar de ter demonstrado a sua eficácia na prevenção de complicações oculares no Herpes Zoster oftálmico<sup>43</sup>, as doses adequadas para o tratamento e prevenção das diferentes formas de doença ocular herpética ainda não foram determinadas.

Os corticóides são fármacos que suprimem a resposta inflamatória mas interferem com a resposta imunológica normal a diferentes estímulos. O seu uso, local ou sistémico, pode predispor o hospedeiro a um quadro clínico ocular herpético severo<sup>44</sup>. As vantagens do seu uso como imunossuppressores são a inibição da infiltração celular e secundariamente da opacificação e cicatrização corneanas, a inibição da produção de enzimas tóxicas e a inibição da neovascularização corneana. As desvantagens da sua aplicação podem ser múltiplas: exacerbação da infecção vírica activa, estimulação de enzimas colagenolíticas e possível adelgaçamento estromal, a criação de um tecido ocular cortico-dependente, o aumento do risco de sobre-infecções oportunistas e a indução de glaucoma ou catarata.

Um dos grandes problemas do tratamento da queratite herpética é a falta de protocolos padrão para o tratamento dos doentes. Às múltiplas formas de apresentação clínica do herpes na córnea associam-se uma grande diversidade de protocolos terapêuticos em relação ao tipo de fármaco a utilizar e à variabilidade no tempo de duração do tratamento. O oftalmologista fica muitas vezes confrontado com insucessos terapêuticos, cuja causa não sabe atribuir: dose inadequada, tempo inadequado, forma terapêutica inadequada ou resistência do agente ao fármaco. Ao longo dos últimos anos, vários trabalhos realizados no *Herpetic Eye Disease Study* (HEDS) procuraram responder a estas perguntas e o protocolo terapêutico que propomos é baseado nas respostas obtidas por este estudo internacional de larga escala (tabela 5).

<p><b>Queratite herpética epitelial</b></p> <ul style="list-style-type: none"><li>• <b>Tratamento:</b> Antivírico tópico</li><li>• <b>Profilaxia:</b> não indicada</li></ul>
<p><b>Queratite estromal imune</b></p> <ul style="list-style-type: none"><li>• <b>Tratamento:</b> corticóides e antivíricos tópicos ( 10 semanas)</li><li>• <b>Profilaxia:</b> aciclovir oral (400 mg/12h, 12 meses)</li></ul>
<p><b>Queratite estromal necrotizante</b></p> <ul style="list-style-type: none"><li>• <b>Tratamento:</b> corticóides e antivíricos tópicos ( 10 semanas) + aciclovir oral (400 mg, 5x/dia, 10 semanas)</li><li>• <b>Profilaxia:</b> aciclovir oral (400 mg/12h, 12 meses)</li></ul>

<p><b>Endotelite</b></p> <ul style="list-style-type: none"> <li>• <b>Tratamento:</b> corticóides e antivíricos tópicos (10 semanas). Formas lineares associar aciclovir oral 400 mg/5xdia</li> <li>• <b>Profilaxia:</b> aciclovir oral (400 mg/12h, 12 meses)</li> </ul>
<p><b>Iridociclite</b></p> <ul style="list-style-type: none"> <li>• <b>Tratamento:</b> corticóides e antivíricos tópicos (10 semanas) + aciclovir oral (400 mg 5x/dia, 10 semanas)</li> <li>• <b>Profilaxia:</b> aciclovir oral (400 mg/12h, 12 meses)</li> </ul>

**Tabela 5:** Tratamento da Queratite Herpética Ocular segundo os resultados do HEDS.

### Queratite Epitelial

Recomenda-se o uso de aciclovir em pomada 5x/dia. A dose máxima deve ser mantida até à resolução da úlcera e depois reduzir para metade da frequência durante mais 3-6 dias. Não se deve prolongar o uso tópico desta medicação pois devido à toxicidade epitelial que induzem podem simular alterações sugestivas de uma queratite epitelial herpética activa. O uso de cicloplégico tópico pode beneficiar os doentes com fotofobia intensa e espasmo ciliar. A profilaxia com antibióticos tópicos deve ser considerada em casos de lesões epiteliais extensas cujo encerramento seja mais arrastado. No entanto, deve recordar-se que o excesso de qualquer fármaco tópico pode predispor estes pacientes ao desenvolvimento de uma queratite neurotrófica. Acrescentar antivíricos orais ao tratamento tópico durante a fase aguda de uma queratite epitelial não melhora o resultado e tão pouco previne episódios futuros de queratite estromal ou de iridociclite<sup>45</sup>.

Mesmo que a queratite epitelial seja um processo auto-limitado, é benéfico realizar um diagnóstico e tratamento precoces, diminuindo a cicatrização subepitelial e o risco potencial de progressão para atingimento estromal.

Em pacientes imunocompetentes é raro necessitar de mais de 14 dias de tratamento para a resolução do quadro clínico. Se esta premissa não se verifica, é importante inspeccionar detalhadamente a lesão, de modo a fazer o diagnóstico diferencial com uma entidade não ulcerativa, a epiteliopatia dendrítica ou com uma verdadeira úlcera, a úlcera neurotrófica, que são dois processos cuja etiologia não é a infecção herpética activa e nos quais os antivíricos tópicos pioram o quadro clínico. Qualquer lesão epitelial dendrítica num portador de lentes de contacto deve ser valorizada com detalhe para descartar em primeiro lugar a queratite por *Acanthamoeba*.

### Queratite Estromal Imune

Este tipo de queratite atribui-se classicamente a um processo imunológico de resposta a antígenos virais retidos no estroma corneano. No estudo HEDS demonstrou-se que nas queratites estromais imunes (sem queratite epitelial activa) o tratamento com corticóides tópicos durante 10 semanas em doses decrescentes (associado a antivírico tópico) é eficaz na redução da inflamação e no encurtamento do período de duração do episódio<sup>46</sup>. No entanto, associar aciclovir oral durante as 10 semanas da fase aguda da doença não se demonstrou eficaz em aumentar a percentagem de cura ou em encurtar a duração do episódio<sup>47</sup>. Com base nestes dados, recomendamos tratamento



unicamente tópico durante 10 semanas nos casos de queratite estromal imune. O esquema inclui aciclovir pomada ou ganciclovir gel 3 vezes/dia durante as 5 primeiras semanas e 2 vezes/dia durante as 5 seguintes semanas; associado a corticóides tópicos em doses decrescentes durante este tempo. Iniciamos com prednisolona tópica durante as primeiras 5 semanas (8, 6, 4, 3; e 2 vezes/dia) e continuamos com fluorometolona durante as 5 semanas seguintes (4, 3, 2, 1 e 1 vezes/dia). Se, apesar da lente redução dos corticóides tópicos, aparecerem recorrências da doença deverá considerar-se a introdução de tratamento profilático com antivíricos orais para tentar minimizar as sequelas visuais. Neste sentido, o HEDS demonstrou que o tratamento com aciclovir oral (400 mg 12 /12 horas) durante 12 meses reduz em 45% as recorrências de todas as formas do doença ocular e orofacial produzidas pelo vírus herpes simplex<sup>48,49</sup>.

### **Queratite Estromal Necrotizante**

Nas formas necrotizantes, o estudo HEDS demonstrou a eficácia do aciclovir oral (400 mg, 5 vezes/dia, durante 10 semanas) em aumentar a taxa de cura e reduzir a duração do episódio. A maioria dos autores recomenda associar (ao tratamento tópico das queratite estromais imunes) o aciclovir oral nas doses citadas anteriormente durante a fase aguda para melhorar os resultados desta forma severa de queratite herpética. Posteriormente pode planejar-se o tratamento em dose profilática de longo prazo nos casos em que existam recorrências.

### **Endotelite**

Nas formas de endotelite disciforme e difusa o esquema terapêutico é semelhante ao da queratite estromal imune. Nos casos de endotelite linear, de pior resposta ao tratamento, muitos autores recomendam associar aciclovir oral ao tratamento tópico.

### **Iridociclite**

Os resultados do HEDS no tratamento das iridociclites por vírus herpes simplex foram iguais aos obtidos nas queratites necrotizantes. Nestes casos, associar aciclovir oral (400 mg, 5 vezes/dia, 10 semanas) ao tratamento clássico com antivíricos e corticóides tópicos (10 semanas a doses decrescentes) pareceu ser eficaz, apesar do número escasso de pacientes incluídos no estudo não ter possibilitado obter significado estatístico<sup>50</sup>.

### **Queratopatia Neurotrófica**

O tratamento de uma queratopatia neurotrófica deve ser dirigido à redução da exposição corneana a substâncias tóxicas e ao aumento da lubrificação. Em primeiro lugar é importante retirar todos os fármacos tópicos que não sejam absolutamente necessários, principalmente os antivíricos, e iniciar tratamento unicamente com lubrificantes sem conservantes. Associar uma lente de contacto terapêutica pode ser favorável para a cicatrização epitelial da lesão.

Quando não obtemos uma resposta terapêutica adequada com o tratamento médico devemos considerar outras opções terapêuticas cirúrgicas antes que um defeito epitelial evolua para uma úlcera ou que uma úlcera evolua para uma perfuração. Nestes casos, a tarsorrafia utilizou-se com êxito durante muitos anos, recentemente o transplante de membrana amniótica demonstrou ser também eficaz, utilizando-se como recobrimento nos defeitos epiteliais<sup>51</sup> e como enxerto nas úlceras corneanas tróficas<sup>52,53</sup>.

## Tratamento Cirúrgico

O tratamento cirúrgico pode ser necessário durante a fase aguda da doença (em casos que não respondam satisfatoriamente ao tratamento médico), ou para eliminar as sequelas residuais e melhorar a acuidade visual, vários meses ou anos depois da queratite.

Nos casos de defeitos epiteliais persistentes ou úlceras neurotróficas que não respondam ao tratamento médico, já foi referido que tanto a tarsorrafia ou a aplicação de membrana amniótica são opções eficazes. O recobrimento conjuntival oferece vantagem relativamente aos anteriores nos casos de queratites activas (especialmente necrotizantes) refractárias ao tratamento. Nestes casos, o aporte de conjuntiva e vasos sanguíneos aumenta a resposta imune do paciente na zona afectada e pode conseguir o encerramento da úlcera, evitando muitas vezes a perfuração.

No caso de descemetocelos ou perfurações de córnea, a indicação terapêutica varia de acordo com o tamanho da área afectada. As perfurações de grande diâmetro (> 2,00 mm) devem tratar-se mediante uma queratoplastia penetrante urgente. Quando a lesão é de menor tamanho, o uso de adesivos/colas biológicas associados a lente de contacto terapêutica pode ajudar a adiar intervenções mais agressivas, melhorando o prognóstico.

Sem dúvida que a principal indicação cirúrgica das queratites herpéticas é a queratoplastia com finalidade óptica, normalmente programada meses ou anos após o episódio agudo. Se em casos associados a edema corneano a queratoplastia deve ser sempre penetrante, em casos de leucomas (inclusive profundos) sem edema, existe um grande debate relativamente à técnica cirúrgica a aplicar: queratoplastia penetrante ou lamelar anterior profunda. Em qualquer dos casos, a realização da queratoplastia “a frio”, meses ou anos depois do episódio agudo, melhora os resultados já que a cirurgia se realiza na ausência de inflamação e após uma regressão significativa dos neovasos. Alguns autores recomendam esperar um mínimo de 6 meses sem actividade e na ausência de tratamento antes de planear uma queratoplastia.

O prognóstico após a queratoplastia varia segundo o estado da córnea receptora. Em casos com ausência de neovasos e operados após um longo período de inactividade, a sobrevivência do enxerto aos dois anos é de cerca de 80-85%, sendo que estes valores diminuem para cerca de 60% quando os resultados se analisam a longo prazo, com seguimentos de até 20 anos<sup>54</sup>. As taxas de sobrevivência diminuem, mesmo a curto prazo, na presença de vascularização estromal profunda em mais de um quadrante, em casos de re-enxerto, perfuração corneana ou glaucoma associado. A falência do enxerto pode dever-se a uma rejeição imune ou em alguns casos a uma recidiva da queratite infecciosa. Por este motivo deverá realizar-se profilaxia com antivíricos orais em todos os pacientes submetidos a queratoplastia. O tratamento profiláctico com aciclovir oral, 400 mg 12/12 horas durante 6-12 meses demonstrou ser eficaz em reduzir de maneira importante o número de recidivas nestes casos<sup>55</sup>.

## Queratites Fúngicas e por *Acanthamoeba*

### Queratites Fúngicas

As queratites fúngicas são menos frequentes que as queratites bacterianas, representando menos de 5% das queratites infecciosas nas séries mais relevantes publicadas nos Estados Unidos<sup>56</sup>.

As queratites fúngicas são mais frequentes em climas mais quentes e húmidos. Um dos principais factores de risco é a existência de um traumatismo com um vegetal. Entre outros

factores de risco relevantes estão a utilização de lentes de contacto, e o recurso frequente de corticosteróides tópicos. A utilização frequente de corticosteróides tópicos ou sistémicos, por provocar diminuição da resposta imunológica, pode predispor para o desenvolvimento mais fácil de infecções secundárias, particularmente infecções fúngicas. Outros factores de risco conhecidos são cirurgias prévias debilitantes como o transplante de córnea ou a cirurgia refractiva incisional. As inflamações crónicas associadas a querato-conjuntivites vernal e atópica, bem como as infecções prévias por herpes, podem também predispor para uma queratite fúngica secundária. As queratites por *Candida* desenvolvem-se em pacientes imunodeprimidos ou pacientes em que a córnea apresente lesões epiteliais por outras causas. As lesões por fungos filamentosos podem desenvolver-se em pacientes portadores de lentes de contacto com deficiente higienização das mesmas. Foi descrita uma série de queratites por *Fusarium* associadas a uma solução única de lentes de contacto, entretanto retirada do mercado.

Durante a fase inicial da infecção, os pacientes com queratites fúngicas apresentam escassos sinais de inflamação, com hiperémia conjuntival moderada ou ausente. Os fungos filamentosos apresentam classicamente um infiltrado estromal branco-acinzentado, de bordos mal definidos e irregulares. Por vezes podem aparecer múltiplas lesões mal definidas, elevadas, ou uma grande lesão com pequenas lesões satélite. Se a infecção é profunda e grande o suficiente pode aparecer uma placa endotelial e hipópico. À medida que a infecção progride para a câmara anterior desenvolve-se rapidamente uma resposta inflamatória exuberante com formação de membranas de fibrina. A infecção pode progredir atingindo a íris, ângulo e câmara posterior<sup>58</sup>.

As queratites fúngicas por formas leveduriformes, são mais frequentemente provocadas por *Candida*. São formas mais frequentemente superficiais mas podem progredir em profundidade no estroma, assemelhando-se às queratites fúngicas provocadas por fungos filamentosos.

As queratites fúngicas, em fase mais avançada, podem apresentar resposta inflamatória mais exuberante que se assemelha à inflamação das queratites bacterianas.

Existem métodos de coloração apropriados para fungos, assim como meios de cultura apropriados (Agar-Sangue, Agar-Sabouraud e Brain-Heart). A existência de uma primeira cultura negativa, com quadro clínico suspeito de queratite fúngica, aconselha uma segunda colheita de amostra. Por vezes é necessário remover o epitélio suprajacente para aumentar a sensibilidade da colheita<sup>58</sup>.

A identificação de uma queratite fúngica requer início de tratamento adequado e dirigido para este grupo de agentes. Em Portugal, existe apenas um antifúngico comercial, o clotrimazol, que pode constituir a terapêutica inicial associada a uma quinolona tópica. É conhecido o efeito sinérgico entre estes dois grupos farmacológicos quando aplicados topicamente. Muitas vezes a resposta limitada à terapêutica comercial obriga a recorrer a formulações fortificadas. A anfotericina B (0.15%-0.30%) é altamente eficaz em queratites fúngicas provocadas por *Candida*. A anfotericina B também está recomendada em queratites por fungos filamentosos provocadas por *Aspergillus*. O tratamento tópico com formulações fortificadas de voriconazol está indicado quando as infecções não respondem ao tratamento com anfotericina B. A terapêutica oral adjuvante está indicada nas formas graves ou resistentes. O cetoconazol oral (200-400 mg) está indicado nas formas filamentosas e o fluconazol (200-400 mg) nas queratites por *Candida*. O itraconazol oral (200mg) tem boa actividade sobre *Candida* e *Aspergillus*, mas actividade variável sobre *Fusarium*. O voriconazol oral apresenta largo espectro de actividade e boa penetração ocular. O preço elevado é a sua principal limitação.<sup>58,63</sup>

A má penetração ocular das formulações de antifúngicos tópicos é muitas vezes responsável pela

baixa eficácia terapêutica. A remoção do epitélio facilita a penetração dos fármacos aumentando desta forma a sua eficácia terapêutica. Adicionalmente têm sido descritas aplicações intra-estromais com bons resultados e escassos efeitos laterais. As formas resistentes e progressivas podem obrigar a realização de um transplante de córnea com fins terapêuticos<sup>57,58</sup>.

### Queratite por *Acanthamoeba*

A *Acanthamoeba* é um protozoário ubiqüitário que vive na natureza no solo e na água. Este protozoário apresenta uma forma resistente, o cisto, capaz de resistir em condições muito adversas, tais como frio e calor, dessecação e mesmo exposição às quantidades de cloro habitualmente utilizadas nas águas municipais e piscinas. A grande maioria das infecções associadas a este agente é em portadores de lentes de contacto (mais de 70% dos casos). Durante os anos 2005 e 2006, o número de casos de queratite por *Acanthamoeba* aumentou de forma exponencial, o que veio a identificar como factor de risco uma solução única até então comercializada. Este facto veio reforçar a evidência da necessidade de cuidados de higienização adequados nos portadores de lentes de contacto<sup>59,60</sup>.

Os pacientes com queratite por *Acanthamoeba* apresentam dor ocular, fotofobia e sensação de corpo estranho. O quadro é muitas vezes sub-diagnosticado nas fases iniciais em que se apresenta apenas como queratite epitelial ou uma lesão superficial dendrítica. Estas lesões são frequentemente confundidas com lesões herpéticas e tratadas com antivirico. As lesões estromais aparecem tipicamente na córnea central como um infiltrado acinzentado, não supurativo. À medida que a doença progride, aparece o típico infiltrado peri-central em anel. Nesta fase a dor ocular é o sintoma cardinal. O alargamento dos nervos do plexo estromal corneano recebe o nome de peri-nevrite radial. Podem aparecer limbite ou esclerite associadas. A esclerite associada pode ser nodular ou difusa.

O diagnóstico da queratite por *Acanthamoeba* pode ser feito visualizando as amebas no raspado, através de cultura. As técnicas mais recentes de PCR vieram ajudar ao diagnóstico da queratite, aumentando sobretudo a sensibilidade diagnóstica. O diagnóstico laboratorial é mais sensível nas fases iniciais da doença, doença epitelial, em que o parasita é acessível à colheita por raspado. Nas fases estromais da doença, pode ser necessário realizar raspado mais profundo ou mesmo biópsia lamelar da córnea. Nos casos associados a porte de lente de contacto, a lente de contacto e o estojo das lentes podem ser analisados. As amebas podem ser encontradas em esfregaços corados com PAS ou Giemsa. A cultura das amebas pode ser feita em agar com *E. coli* ou Agar-sangue. Formam-se trajectos característicos nas placas, à medida que se multiplicam e aparecem trofozoítos (formas móveis). A microscopia confocal permite detectar a infecção *in vivo*, sendo particularmente útil na fase estromal da doença. As formas quísticas, mais fáceis de identificar, são particularmente uteis para diagnosticar a infecção.<sup>62</sup>

O factor prognóstico mais relevante nesta infecção é a precocidade do diagnóstico e instituição de tratamento. Muitos destes casos são diagnosticados tardiamente e disso depende o mau prognóstico associado à doença. Alguns destes casos são tratados inicialmente como queratite herpética. A forma pseudo-dendriforme é a forma mais frequente da queratite por *Acanthamoeba* na fase inicial da doença. Outro factor prognóstico desfavorável é a utilização precoce de corticoterapia na fase inicial do tratamento.<sup>61</sup> A utilização de corticoterapia em fase precoce diminui a capacidade de defesa contra o parasita. A sua utilização deve ser guardada para uma segunda fase em que está em curso já o tratamento amebicida. Algumas pistas importantes no diagnóstico diferencial com a queratite herpética são a ausência de contiguidade das lesões (diferente da queratite herpética), a existência de dor frequentemente exagerada relativamente aos sinais clínicos (contrariamente à

hipostesia relativa no herpes), a existência de porte de lentes de contacto ou a falência à resposta inicial com antivíricos.

As formas epiteliais iniciais respondem bem ao desbridamento epitelial e tratamento com agentes amebicidas durante 3 a 4 meses. Nas formas estromais, a erradicação do agente é mais difícil e pode ser necessário a utilização de agentes amebicidas por 6 a 12 meses. Não existe um protocolo de tratamento estandardizado para a queratite amebiana. A utilização clínica dos diferentes agentes baseia-se na sua actividade *in vitro*. Os agentes mais frequentemente utilizados são as diamidinas (promamidina e hexamidina), biguanidas (polihexanida e clorhexidina), aminoglicosídeos (neomicina) e imidazóis (voriconazol, miconazol, clotrimazol e cetoconazol). Embora a maioria destes agentes sejam bastante eficazes contra os trofozoítos, a sua eficácia contra os quistos é diminuta. A maioria dos protocolos terapêuticos inclui a utilização de uma biguanida e uma diamidina. A utilização de corticoterapia tópica é discutível e pode mesmo prolongar a persistência da infecção.

A queratoplastia penetrante está reservada para aqueles casos de doença progressiva apesar da terapêutica em que a existência de *melting* do estroma ameaça a perfuração. Neste contexto, a recorrência da doença no transplante de córnea é muito elevada, sobretudo se o transplante foi realizado no primeiro ano após o início da doença. O transplante deve apenas ser realizado após, pelo menos 6 meses, livres de infecção documentada. Existem, no entanto, alguns cirurgiões que defendem que a queratoplastia penetrante precoce como forma de eliminar a maioria do tecido corneano infectado.

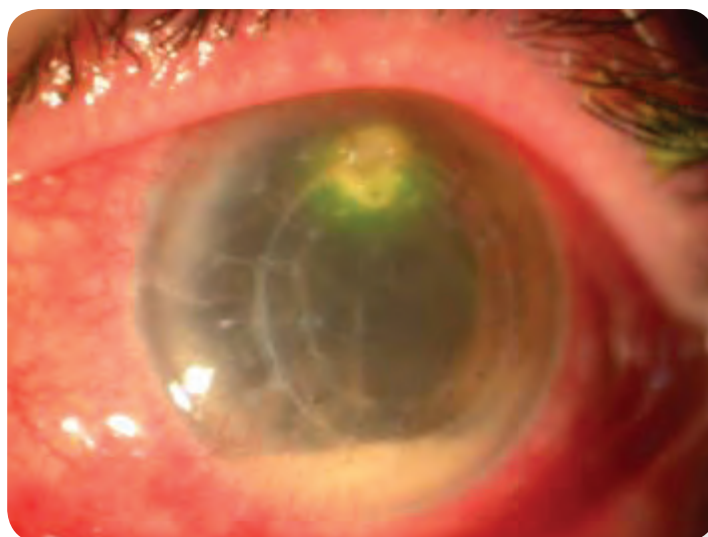


Figura 2- *Staphylococcus* em doente com blefaroconjuntivite e transplante de córnea



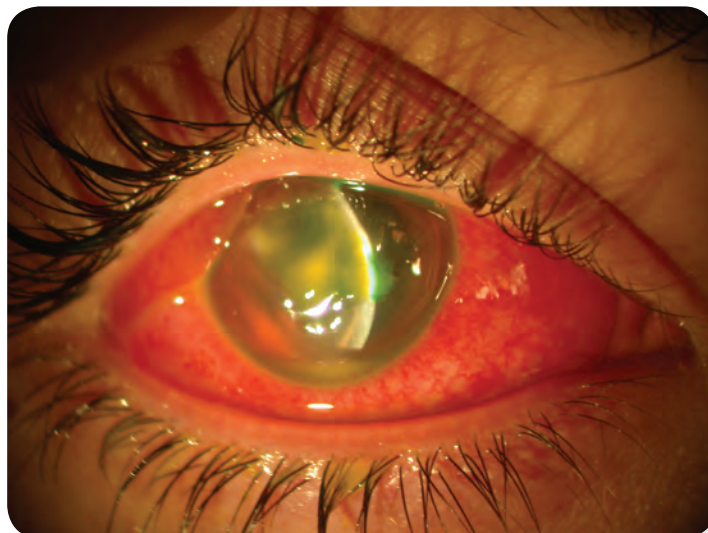


Figura 3 - Úlcera por *Pseudomonas* em portadora de LC estética (dormia com a LC)

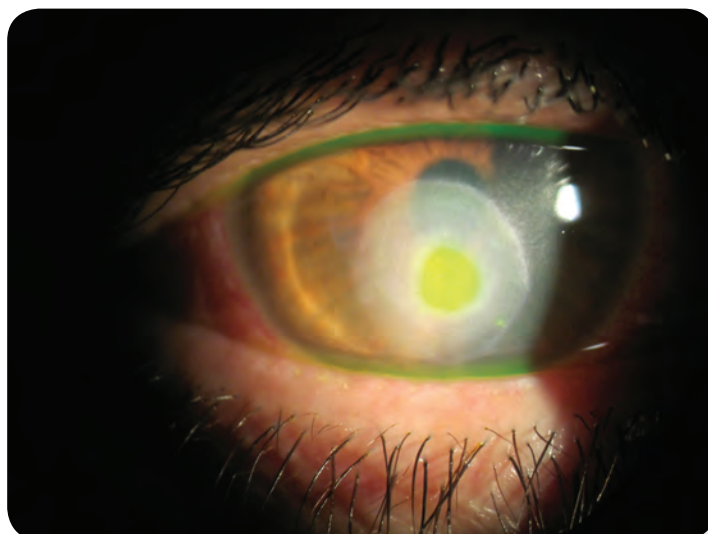


Figura 4- Úlcera por *Pseudomonas*

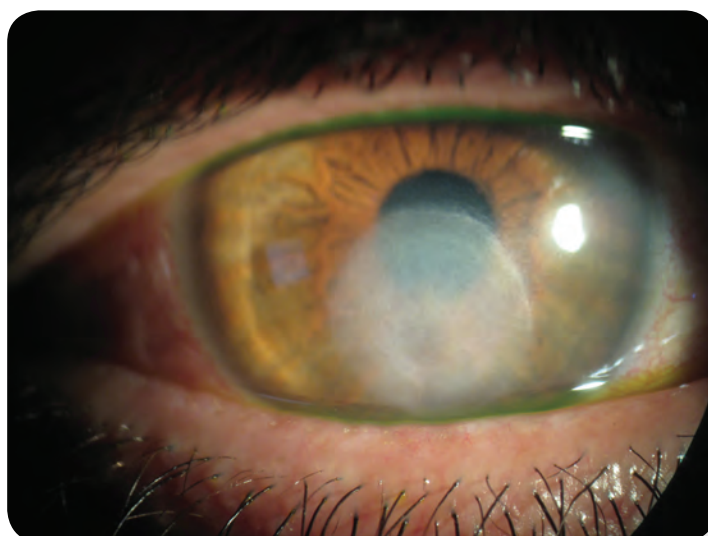


Figura 5 - Leucoma por úlcera de córnea por *Pseudomonas*

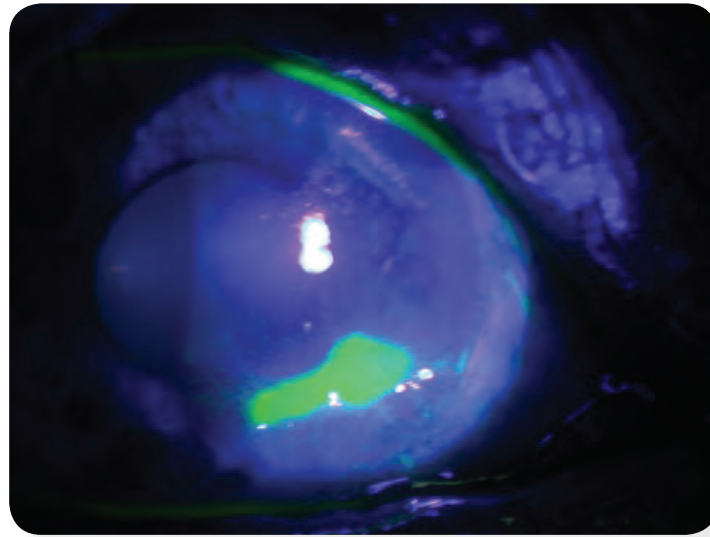


Figura 6 - Úlcera marginal não infecciosa

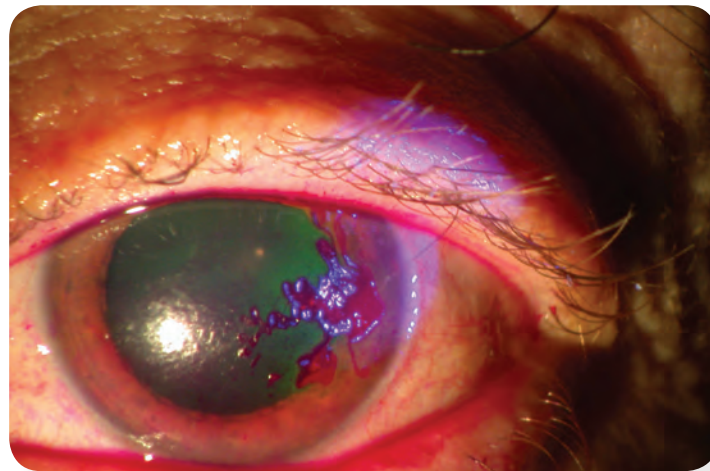


Figura 7 - Queratite herpética epitelial dendrítica

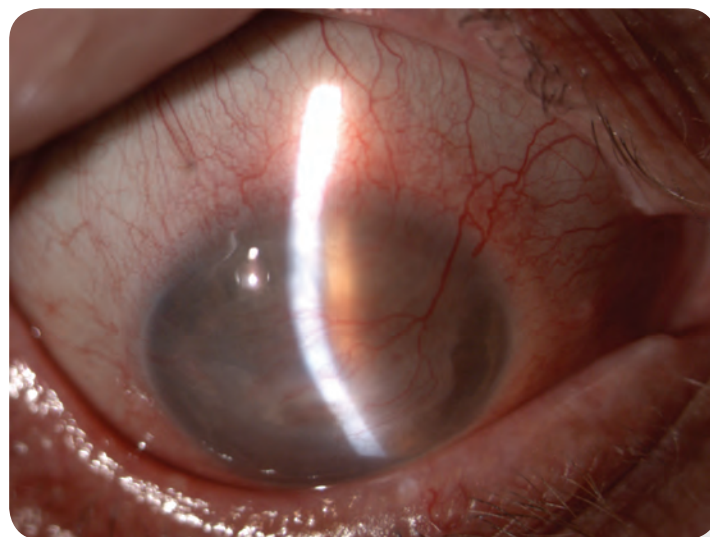


Figura 8 - Leucoma herpético vascularizado



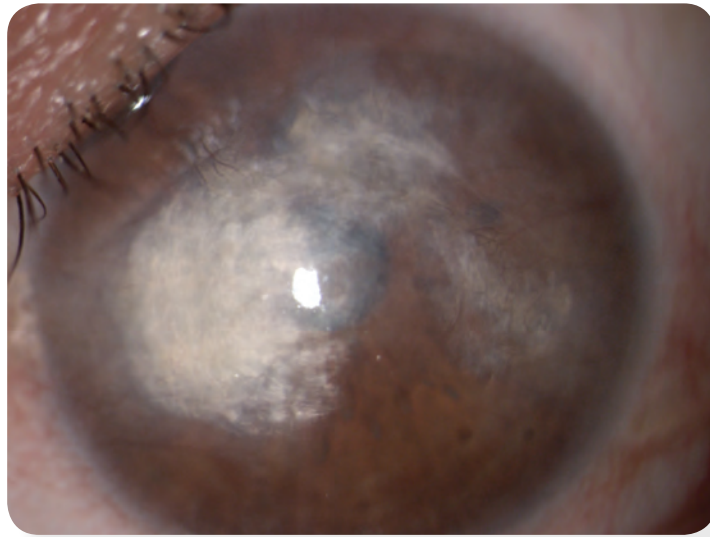


Figura 9 - Queratopatia lipídica secundária herpética

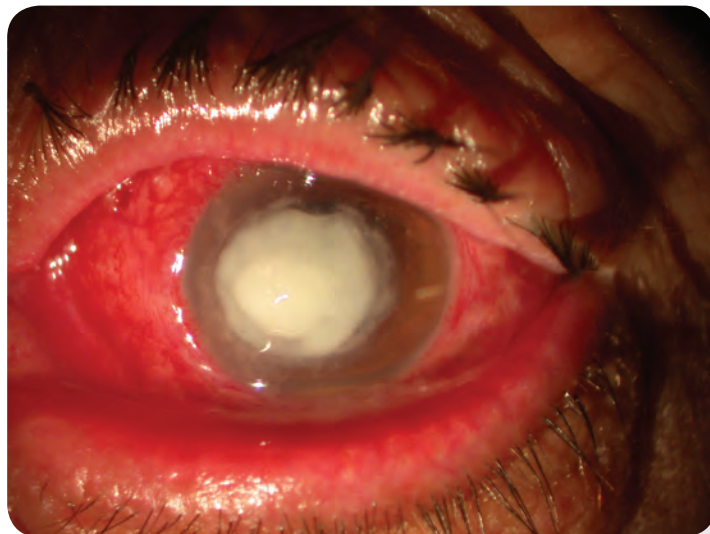

Figura 10 - Úlcera de Córnea por *Aspergillus*

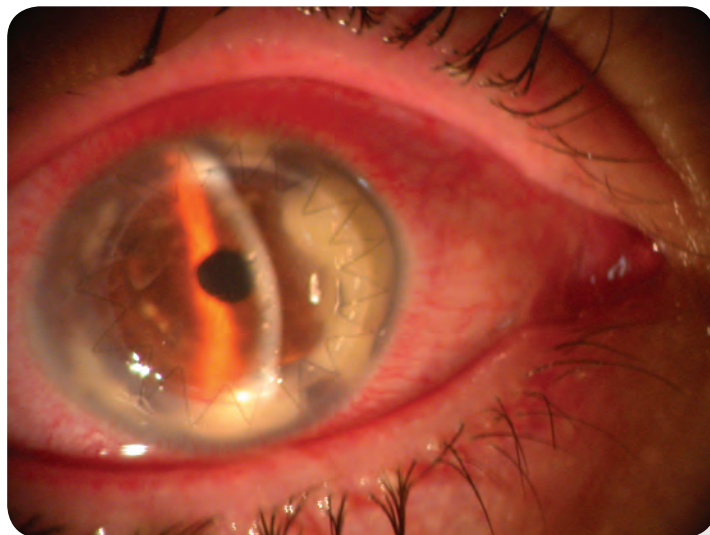

Figura 11- *Candida* num enxerto de Córnea

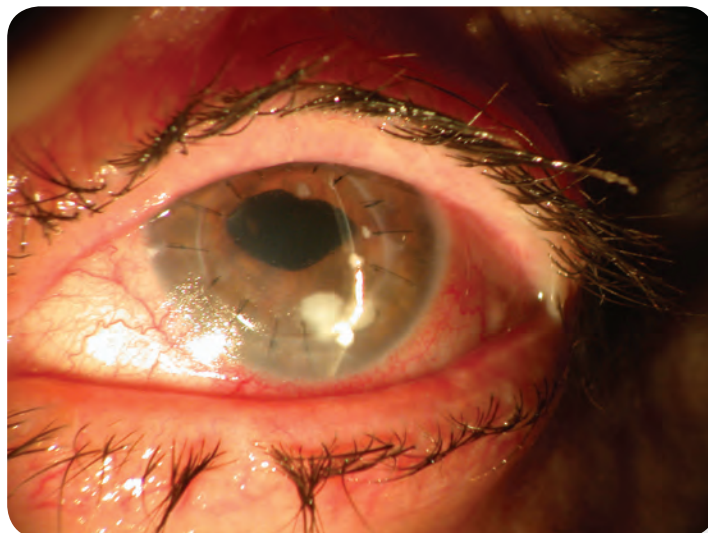


Figura 12- *Candida* em enxerto corneano (doente com artrite reumatóide e diabetes)

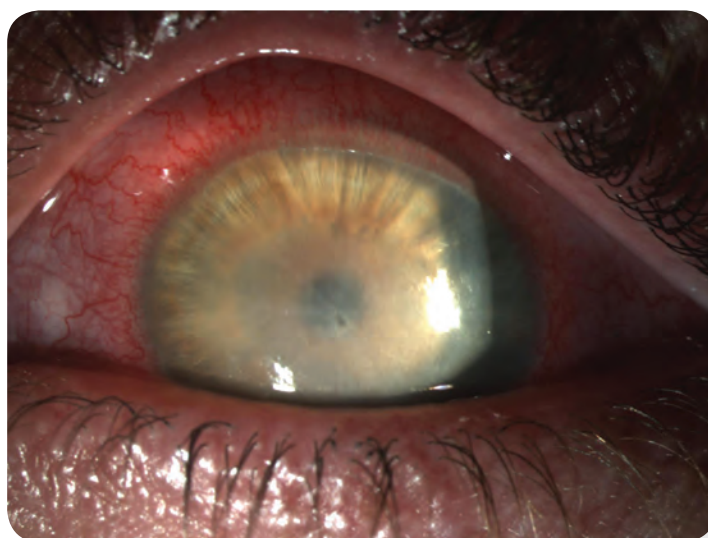


Figura 13 - Queratite por *Acanthamoeba*

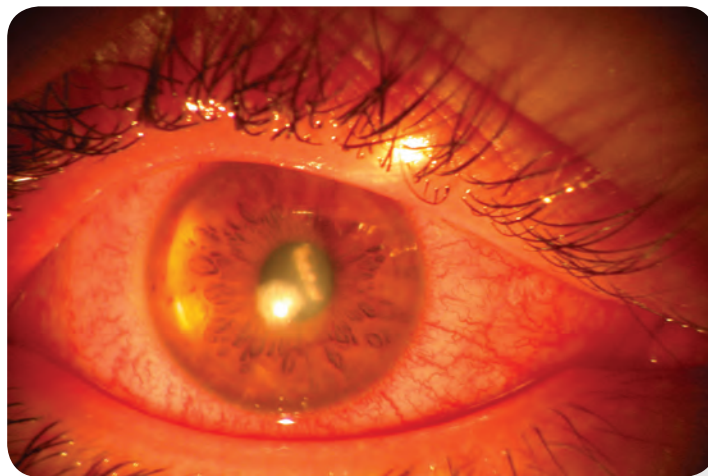


Figura 14 - Úlcera de Córnea em portador de lente de contacto por *Fusarium*

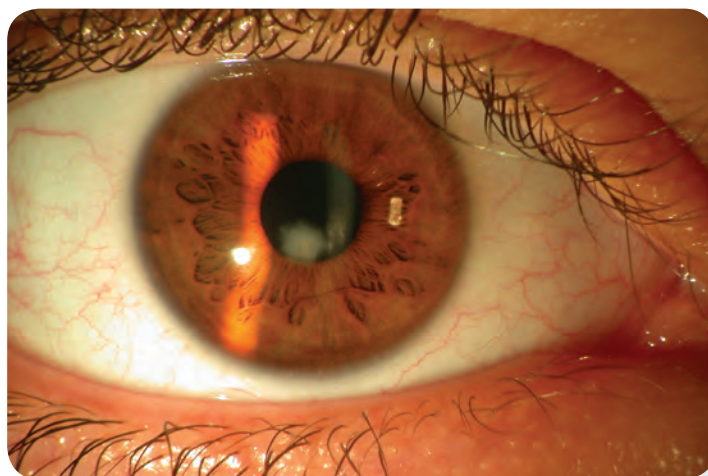


Figura 15 - Úlcera de Córnea em portador de lente de contacto por *Fusarium* (após tratamento)

## Bibliografia

1. Kaye S, Gilbert R, Sueke H, Neal T, Orlans HO, Hornby SJ, Bowler IC (2011) In vitro antibiotic susceptibility patterns of bacterial keratitis isolates in Oxford, UK: a 10-year review. *Eye* Jan 21 [Epub ahead of print] PMID 21252952. *Graefes Arch Clin Exp Ophthalmol*. 2011;249(6):797–799.
2. Darugar A, Gaujoux T, Goldschmidt P, et al. [Clinical, microbiological and therapeutic features of severe bacterial keratitis.]. *J Fr Ophtalmol*. 2011.
3. Figueira L, Torrão L, Fonseca S, et al. Epidemiologia das Ulceras da Córnea - A experiência do Hospital de S.João. *Acta Oftalmológica* 18/19; 17-29 - 2008/2009. 2008.
4. Figueira L, Torrão L, Moreira R, Palmares J, Falcao-Reis F. Antibióticos, Sensibilidades, Factores de Risco - Que Resultados na Queratite Bacteriana? *Acta Oftalmológica* 20/21; 2009/210. 2010.
5. Shalchi Z, Gurbaxani A, Baker M, Nash J. Antibiotic Resistance in Microbial Keratitis: Ten-Year, Experience of Corneal Scrapes in the United Kingdom. *Ophthalmology*. 2011.
6. Shah A, Sachdev A, Coggon D, Hossain P. Geographic variations in microbial keratitis: an analysis of the peer-reviewed literature. *Br J Ophthalmol*. 2011;95(6):762–767.
7. Thomas PA, Geraldine P. Infectious keratitis. *Curr Opin Infect Dis*. 2007;20(2):129–141.
8. Cruciani F, Cuzzo G, Di Pillo S, Cavallaro M. Predisposing factors, clinical and microbiological aspects of bacterial keratitis: a clinical study. *Clin Ter*. 2009;160(3):207–210.
9. Borazjani RN, Levy B, Ahearn DG. Relative primary adhesion of *Pseudomonas aeruginosa*, *Serratia marcescens* and *Staphylococcus aureus* to HEMA-type contact lenses and an extended wear silicone hydrogel contact lens of high oxygen permeability. *Cont Lens Anterior Eye*. 2004;27(1):3–8.
10. Qu W, Busscher HJ, Hooymans JMM, van der Mei HC. Surface thermodynamics and adhesion forces governing bacterial transmission in contact lens related microbial keratitis. *J Colloid Interface Sci*. 2011;358(2):430–436.
11. Pinna A, Usai D, Sechi LA, Carta A, Zanetti S. Detection of virulence factors in *Serratia* strains isolated from contact lens-associated corneal ulcers. *Acta Ophthalmologica*. 2011;89(4):382–387.
12. la Cruz de J, Pineda R. LASIK-associated atypical mycobacteria keratitis: a case report and review of the literature. *International Ophthalmology Clinics*. 2007;47(2):73–84.
13. Rapuano C. *Bacterial Keratitis*. American Academy of Ophthalmology; 2008:1–31.
14. Garg P, Chaurasia S, Vaddavalli PK, et al. Microbial keratitis after LASIK. *J Refract Surg*. 2010;26(3):209–216.
15. Ferrer C, Rodriguez-Prats JL, Abad JL, et al. *Pseudomonas* Keratitis 4 Years After Laser in Situ Keratomileusis. *Optom Vis Sci*. 2011.
16. Jackson WB. Blepharitis: current strategies for diagnosis and management. *Can J Ophthalmol*. 2008;43(2):170–179.

17. Sharma S, Taneja M, Gupta R, et al. Comparison of clinical and microbiological profiles in smear-positive and smear-negative cases of suspected microbial keratitis. *Indian J Ophthalmol*. 2007;55(1):21–25.
18. Bharathi M, Ramakrishnan R, Meenakshi R, et al. Microbiological diagnosis of infective keratitis: comparative evaluation of direct microscopy and culture results. *British Medical Journal*. 2006.
19. Gopinathan U, Sharma S, Garg P, Rao GN. Review of epidemiological features, microbiological diagnosis and treatment outcome of microbial keratitis: experience of over a decade. *Indian J Ophthalmol*. 2009;57(4):273–279.
20. Bourcier T. *Infections cornéennes*. Elsevier Masson; 2004:183.
21. Brunton L, Brunton LL, Chabner B, Knollman B. *Goodman and Gilman's The Pharmacological Basis of Therapeutics, Twelfth Edition*. McGraw-Hill Professional; 2010:1808.
22. Ly CN, Pham JN, Badenoch PR, et al. Bacteria commonly isolated from keratitis specimens retain antibiotic susceptibility to fluoroquinolones and gentamicin plus cephalothin. *Clinical & Experimental Ophthalmology*. 2006;34(1):44–50.
23. Chawla B, Agarwal P, Tandon R, et al. In vitro susceptibility of bacterial keratitis isolates to fourth-generation fluoroquinolones. *Eur J Ophthalmol*. 2010;20(2):300–305.
24. Kaye S, Tuft S, Neal T, et al. Bacterial susceptibility to topical antimicrobials and clinical outcome in bacterial keratitis. *Investigative ophthalmology & visual science*. 2010;51(1):362–368.
25. Karla PK, Quinn TL, Herndon BL, et al. Expression of multidrug resistance associated protein 5 (MRP5) on cornea and its role in drug efflux. *Journal of Ocular Pharmacology and Therapeutics*. 2009;25(2):121–132.
26. Geffen N, Norman G, Kheradiya NS, Assia EI. Chlorhexidine gluconate 0.02% as adjunct to primary treatment for corneal bacterial ulcers. *Isr. Med. Assoc. J*. 2009;11(11):664–668.
27. Makdoui K, Mortensen J, Crafoord S. Infectious keratitis treated with corneal crosslinking. *Cornea*. 2010;29(12):1353–1358.
28. Labetoulle M, Chiquet C. [Fluoroquinolones in ophthalmology: mechanisms of action and resistance]. *J Fr Ophthalmol*. 2008;31(8):795–801.
29. Park S, Lim J, Choi J, Kim K, Joo C. The resistance patterns of normal ocular bacterial flora to 4 fluoroquinolone antibiotics. *Cornea*. 2009;28(1):68.
30. Major JC, Engelbert M, Flynn HW, et al. Staphylococcus aureus endophthalmitis: antibiotic susceptibilities, methicillin resistance, and clinical outcomes. *American Journal of Ophthalmology*. 2010;149(2):278–283.e1.
31. Saleh M, Jehl F, Dory A, et al. Ocular penetration of topically applied linezolid in a rabbit model. *J Cataract Refract Surg*. 2010;36(3):488–492.
32. Bertino JS. Impact of antibiotic resistance in the management of ocular infections: the role of current



and future antibiotics. *Clin Ophthalmol*. 2009;3:507–521.

33. Smith IW, Pentherer JF, MacCallum FO. The incidence of herpesvirus hominis antibody in the populations. *J Hyg* 1967; 65:395-408.
34. Xu F, Schilinger JA, Sternberg MR, et al. Seroprevalence and coinfection with herpes simplex virus type 1 and type 2 in the United States, 1988-1994. *J Infect Dis* 2002; 185:1019-24.
35. Locatcher-Khorazo D, Seegal BC. *Microbiology of the eye*. St Louis, Mosby, 1972.
36. Liesegang TJ. Epidemiology of ocular herpes simplex. *Arch Ophthalmol* 1989; 107: 1160-5
37. Wilhelmus KR, Falcon MG, Jones BR. Bilateral herpetic keratitis. *Br J Ophthalmol* 1981; 65: 385-7.
38. Norm MS. Dendritic (herpetic) keratitis: 1. Incidence-seasonal variations-recurrence rates-visual impairment-therapy. *Acta Ophthalmol (Copenh)* 1970; 48: 91-107.
39. Wilhelmus KR, Coster DJ, Donovan HC, et al. Prognostic indicators of herpetic keratitis: analysis of a five-year observation period after corneal ulceration. *Arch Ophthalmol* 1981; 99:1578-82.
40. Darougar S, Wishart MS, Viswalingam ND. Epidemiological and clinical features of primary herpes simplex virus ocular infection. *Br J Ophthalmol* 1985; 65: 2-6.
41. Sutcliffe E, Baum J. Acute idiopathic corneal endotheliitis. *Ophthalmology* 1984; 91:1161-5.
42. Hakin KN, Dart JK, Sherrard E. Sporadic diffuse corneal endotheliitis. *Am J Ophthalmol* 1982; 108:509-15.
43. Colin J, Prisant O, Cochener B, et al. Comparison of the efficacy and safety of valacyclovir and acyclovir for the treatment of herpes zoster ophthalmicus. *Ophthalmology* 2000; 107:1507-11.
44. Kibrick S, Takahashi GH, Leibowitz HM. Local corticosteroid therapy and reactivation of herpetic keratitis. *Arch Ophthalmol* 1971; 86:694-8.
45. The Herpetic Eye Disease Study Group. A controlled trial of oral acyclovir for the prevention of stromal keratitis or iritis in patients with herpes simplex virus epithelial keratitis. *Arch Ophthalmol* 1997; 115:703-12.
46. Wilhelmus KR, Gee L, Hauck WW, et al. Herpetic Eye Disease Study. A controlled trial of topical corticosteroids for herpes simplex keratitis. *Ophthalmology* 1994; 101:1883-1896.
47. Barron BA, Gee L, Hauck WW, et al. Herpetic Eye Disease Study. A controlled trial of oral acyclovir for herpes simplex stromal keratitis. *Ophthalmology* 1994; 101:1871-82.
48. The Herpetic Eye Disease Study Group. Acyclovir for the prevention of recurrent herpes simplex virus eye disease. *N England J Med* 1998; 339:300-6.
49. The Herpetic Eye Disease Study Group. Oral acyclovir for herpes simplex virus eye disease: effect on prevention of epithelial keratitis and stromal keratitis. *Arch Ophthalmol* 2000; 118:1030-6.
50. The Herpetic Eye Disease Study Group. A controlled trial of oral acyclovir for iridocyclitis caused by herpes simplex keratitis. *Arch Ophthalmol* 1996; 114:1065-72.

51. Gris O, del Campo Z, Wolley-Dod C, et al. Amniotic membrane implantation as a therapeutic contact lens for the treatment of epithelial disorders. *Cornea* 2002; 21:22-7.
52. Gris O, López-Navidad A, Caballero F, et al. Amniotic membrane transplantation for ocular surface pathology: long-term results. *Transplantation Proceedings* 2003; 35:2031-5.
53. Gris O, Wolley Dod C, Guell JL, et al. Histological findings after amniotic membrane graft in the human cornea. *Ophthalmology* 2002; 109:508-12.
54. Ficker LA, Kirkness CM, Rice NS, et al. The changing management and improved prognosis for corneal grafting in herpes simplex keratitis. *Ophthalmology* 1989; 96:1587-96.
55. Van Rooij J, Rijneveld WJ, Remeijer L, et al. Effect of oral acyclovir after penetrating keratoplasty for herpetic keratitis: a placebo-controlled multicenter trial. *Ophthalmology* 2003; 110:1916-9.
56. Chang DC, Grant GB, O'Donnell K, et al; Fusarium Keratitis Investigation Team. Multistate outbreak of Fusarium keratitis associated with use of a contact lens solution. *JAMA*. 2006;296(8):953 - 963.
57. Bunya VY, Hammersmith KM, Rapuano CJ, Ayres SD, Cohen EJ. Topical and oral voriconazole in the treatment of fungal keratitis. *Am J Ophthalmol*. 2007;143( 1): 15 1- 153.
58. Loh AR, Hong K, Lee S, Mannis M, Acharya NR. Practice patterns in the management of fungal corneal ulcers. *Cornea*. 2009;28(8) :856-859.
59. Joslin CE, Tu EY, McMahon RL, Passaro OJ, Stayner LJ, Sugar J. Epidemiological characteristics of a Chicago-area Acanthamoeba keratitis outbreak. *Am J Ophthalmol*. 2006;142(2): 212- 217.
60. Joslin CE, Tu EY, Shoff ME, et al. The association of contact lens solution use and Acanthamoeba keratitis. *Am J Ophthalmol*. 2007;144(2): 69-80.
61. Kaiserman I, Bahar I, McAllum P, Srinivasan S, Elbaz U, Slomovic AR, Rootman DS. Prognostic Factors in Acanthamoeba keratitis, *Can J Ophthalmol*. 2012 Jun;47(3):312-7.
62. Fraser MN, Wong Q, Shah L, Holland SP, Morshed M, Isaac-Renton J, Chong M, Kibsey P, Patrick DM. Characteristics of an Acanthamoeba keratitis outbreak in British Columbia between 2003 and 2007. *Ophthalmology*. 2012 Jun;119(6):1120-5. Epub 2012 Feb 23.
63. Goldschmidt P, Degorge S, Benallaoua D, Semoun O, Borsali E, Le Bouter A, Batellier L, Borderie V, Laroche L, Chaumeil C., New strategy for rapid diagnosis and characterization of keratomycosis. *Ophthalmology*. 2012 May;119(5):945-50. Epub 2012 Feb 18.





## **07. Pterigium: Patogénese e Abordagem Terapêutica**



# Pterigium: Patogénese e Abordagem Terapêutica

Maria João Quadrado, Esmeralda Costa, Andreia Martins Rosa, Joaquim Neto Murta

O *pterigium* é uma patologia frequente da superfície ocular com prevalência entre 1% e 12,3%, variável consoante a localização geográfica<sup>1-5</sup>. O *pterigium* corresponde a uma proliferação epitelial que invade a córnea, habitualmente de localização nasal, na região da fenda interpalpebral e na grande maioria dos casos bilateral. Macroscopicamente, assume uma configuração triangular ou em asa, expressão da qual deriva o seu nome (do grego *pterygion*, asa) (Fig 1).

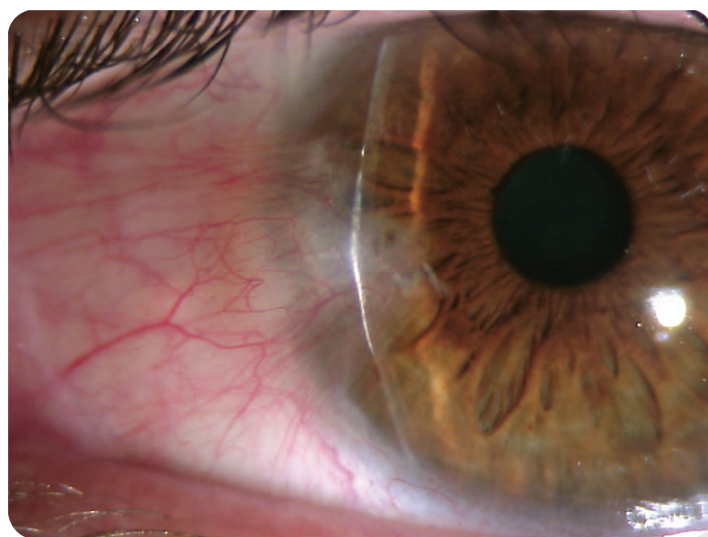


Figura 1

Está provado que as células do *pterigium* têm origem em células epiteliais límbicas alteradas e não no epitélio da conjuntiva<sup>6-9</sup>. Este epitélio límbico alterado migra em direcção centrípeta sobre a córnea, destruindo a membrana de Bowman e arrastando o tecido conjuntival adjacente<sup>7,10</sup>. É só nesta fase que se torna visível clinicamente<sup>10</sup>. As células do *pterigium* infiltram para além da córnea, o limbo e a conjuntiva adjacentes, o que pode contribuir para a elevada taxa de recorrência que se verifica após a excisão simples<sup>7</sup>. Ainda na conjuntiva ocorrem também alterações a nível do estroma, com proliferação de fibroblastos e vasos sanguíneos, depósito de matriz extracelular anormal e infiltrado de células inflamatórias<sup>12</sup>. Com frequência, verifica-se a presença de áreas de degenerescência elastótica, uma alteração das fibras de colagénio que também ocorre na pinguécua<sup>12</sup>.

## Etiopatogenia

A exposição a radiação ultravioleta B (UVB) é considerada o principal factor etiopatogénico desta doença e vários estudos epidemiológicos demonstraram esta associação<sup>1,13</sup>. O *pterigium* é,

aparentemente, uma oftalmoheliiose e tem sido sugerido como potencial marcador de exposição UV excessiva<sup>14</sup>. Coroneo *et al.*<sup>8</sup> considera a exposição ultravioleta um factor determinante e defende que a localização típica no limbo nasal é devida à concentração a este nível dos raios solares. Esta radiação converge após incidir na córnea periférica (limbo temporal), atravessa a câmara anterior e atinge a parte posterior do limbo nasal com uma intensidade 20 vezes superior, danificando as células estaminais límbicas que se encontram localizadas profundamente e que estão desprotegidas. São estas células epiteliais límbicas basais alteradas que vão originar o *pterygium*.

Desta forma, o *pterygium* é considerado uma lesão proliferativa e invasiva, que resulta de uma insuficiência límbica focal associada a exposição ultravioleta excessiva. No entanto, os mecanismos da formação do *pterygium* não estão ainda completamente esclarecidos. Trata-se, provavelmente, de um processo fisiopatológico de elevada complexidade, com múltiplos intervenientes, em que a exposição crónica a radiação ultravioleta assume um papel fulcral. Esta exposição excessiva leva a uma alteração da regulação do ciclo celular no sentido anti-apoptótico e pró-proliferativo, determinando o aumento da expressão de factores pró-inflamatórios, angiogénicos e factores de crescimento.

Ao longo dos anos, várias hipóteses têm sido colocadas e investigadas. A maioria delas envolve mecanismos que, de alguma forma, são modulados pela exposição ultravioleta, como a indução de *stress oxidativo*, a interferência com a regulação do ciclo celular e a expressão de mediadores inflamatórios, factores angiogénicos e factores de crescimento. Individualmente ou em conjunto, estas alterações podem contribuir para o crescimento do *pterygium* e para a remodelação da matriz extracelular.

A indução de *stress oxidativo* é uma das vias pelas quais a exposição UVB causa danos a nível celular e está provado que ocorre no *pterygium*<sup>15-17</sup>. O aumento de espécies reactivas de oxigénio e nitrogénio pode danificar o ADN, os lípidos e as proteínas, com inúmeras consequências possíveis.

A *perturbação dos mecanismos de controlo do ciclo celular*, quer a nível dos reguladores do ciclo celular, quer a nível da expressão da telomerase, poderá ter um papel na patogenia do *pterygium*. De facto, verifica-se um desequilíbrio na expressão de factores pró (Bcl2, survivina) e anti-apoptóticos (Bax), no sentido de restringir a apoptose às camadas basais do epitélio<sup>18</sup>.

Os reguladores do ciclo celular são proteínas que têm a capacidade de induzir morte celular programada quando detectam mutações no ADN. A alteração da sua expressão e/ou função pode conduzir a um estado hiper-proliferativo, pelo que é um mecanismo que pode contribuir para a génese do *pterygium*. De facto, foi detectada uma associação entre a inactivação de alguns destes reguladores e o desenvolvimento de *pterygium* (Ku70, p16, K-RAS)<sup>19</sup>. No entanto, um dos reguladores mais investigados tem sido a proteína supressora tumoral p53, com resultados contraditórios e inconclusivos<sup>18,20-22</sup>.

A perda de heterozigotia é uma alteração genética característica de células cancerígenas, que também se mostrou existir no *pterygium*. Trata-se da perda da função normal de um alelo de um gene quando o outro alelo já estava inactivado. A perda de heterozigotia no *locus* de genes supressores tumorais pode levar a um estado hiper-proliferativo. A sua presença tem sido associada a recorrência de *pterygium*<sup>12</sup>.

A telomerase é uma enzima que impede o encurtamento dos telómeros durante a divisão celular e prolonga a vida celular. Está hiper-expressa em células imortalizadas, como as cancerígenas.

Foi detectada em células do epitélio de *pterygium*, podendo contribuir para a sua formação<sup>21</sup>.

A hiper-expressão de diversos **factores pró-inflamatórios, angiogénicos e factores de crescimento** no *pterygium* está demonstrada, bem como o aumento dos seus receptores<sup>12,23,24</sup>. A expressão de muitas destas proteínas é modulada pela exposição UVB, como por exemplo a interleucina (IL)-1, IL-6, IL-8, e TNF $\alpha$  (factor de necrose tumoral  $\alpha$ ), mediadores inflamatórios aumentados no *pterygium* à semelhança do que ocorre na pele<sup>25</sup>. Estes mediadores contribuem, directa ou indirectamente, para o influxo de células inflamatórias, proliferação celular, neovascularização e remodelação da matriz extracelular. Alguns factores de crescimento envolvidos nestes processos são o factor de crescimento epidérmico ligante de heparina (HB-EGF), o factor de crescimento fibroblástico básico (bFGF), o factor de crescimento transformante  $\beta$  (TGF $\beta$ ) e o factor de crescimento de tecido conjuntivo<sup>26</sup>. O factor de crescimento vascular endotelial (VEGF – *Vascular endothelium growth factor*), a trombospondina-1 e a substância P são alguns dos factores angiogénicos que se encontram elevados na lágrima e no soro de doentes com *pterygium*<sup>23</sup>.

A exposição ultravioleta e os mediadores inflamatórios aumentam a expressão de metaloproteinases da matriz (MMP). As MMP são enzimas proteolíticas dependentes de Zn<sup>2+</sup> e Ca<sup>2+</sup>, cuja função é degradar o tecido conjuntivo, desnaturando os seus constituintes (colagénio, fibronectina, etc.). São, pois, responsáveis pela **remodelação da matriz extracelular** indispensável à formação e progressão do *pterygium*. A sua expressão está aumentada no *pterygium*, em particular na região da “cabeça”, verificando-se também um excesso de MMP em relação aos seus inibidores naturais (TIMP – inibidor tecidual de MMP)<sup>12, 27</sup>.

A hipótese de alguns **vírus** contribuírem para a patogénese do *pterygium* foi também explorada. Em teoria, o papilomavírus humano e o vírus herpes simplex poderiam afectar a apoptose mediada pelo p53 e aumentar a susceptibilidade celular aos efeitos mutagénicos da radiação UVB. No entanto, a relevância deste mecanismo não foi provada e a maioria dos *pterygia* não está associada a infecção viral<sup>28</sup>. Por isso, embora possam exercer alguma influência, estes vírus não são, certamente, um pré-requisito indispensável para o seu aparecimento<sup>23, 29</sup>.

A existência de “clusters” familiares é sugestiva de **susceptibilidade genética**<sup>8</sup>. Podem, de facto, existir diferenças genéticas que condicionem os diferentes fenótipos moleculares acima referidos. No entanto, a hereditariedade não está provada, sendo possível que estes casos resultem apenas da exposição a factores ambientais comuns<sup>12,14,23</sup>.

Algumas evidências apontam ainda para o possível envolvimento de **mecanismos imunológicos** na patogenia do *pterygium*<sup>12</sup>. Foram detectados níveis elevados de citocinas e moléculas de adesão, assim como infiltrados de plasmócitos, mastócitos, linfócitos T e depósitos anormais de imunoglobulinas. Foi também demonstrada a hiper-expressão de HLA-DR no epitélio de *pterygium*.

## Classificação Clínica

Quanto à sua morfologia, o *pterygium* pode classificar-se em três graus, consoante a extensão do envolvimento corneano<sup>30</sup>:

Grau I	Invasão da córnea inferior a 2 mm
Grau II	Invasão da córnea entre 2-4 mm (primário ou recorrente); Induz astigmatismo e diminuição ligeira da acuidade visual
Grau III	Invasão da córnea superior a 4 mm (primário ou recorrente); Provoca diminuição significativa da acuidade visual

A maioria dos *pterygia* é assintomático, de pequenas dimensões (Grau I) e não progressivo, pelo que não necessita de qualquer tratamento (Fig. 2). Por vezes causa irritação ocular, sensação de corpo estranho e olho seco, que cedem a medidas simples, como lubrificação e anti-inflamatórios locais. Os *pterygia* mais avançados geralmente requerem intervenção cirúrgica (grau III e a maioria dos de grau II) (Fig. 3.1 e 3.2; 4.1 e 4.2).

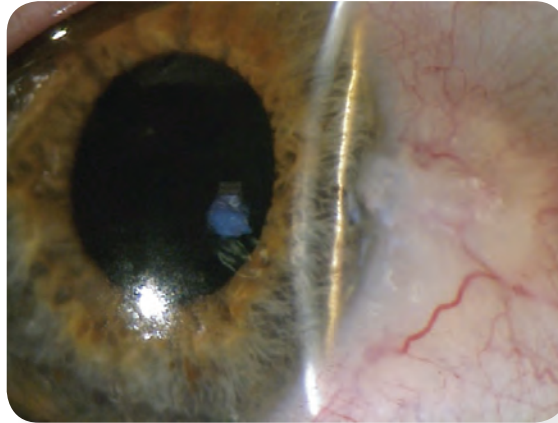


Figura 2 – Pterigium grau I


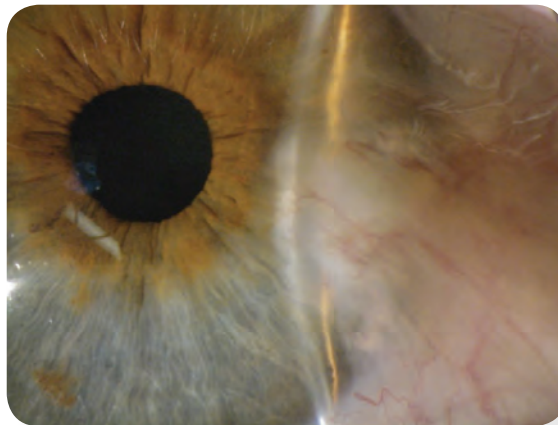


Figura 3.1 e 3.2 – Pterigium Grau II e respectiva topografia



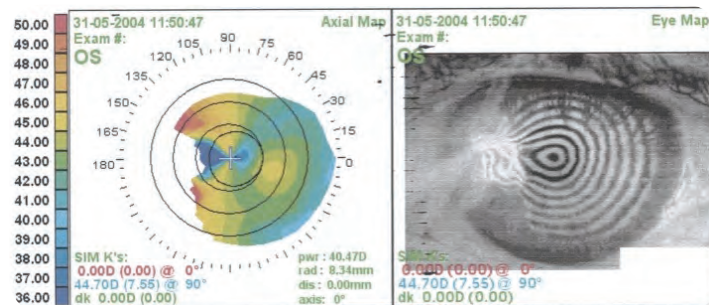
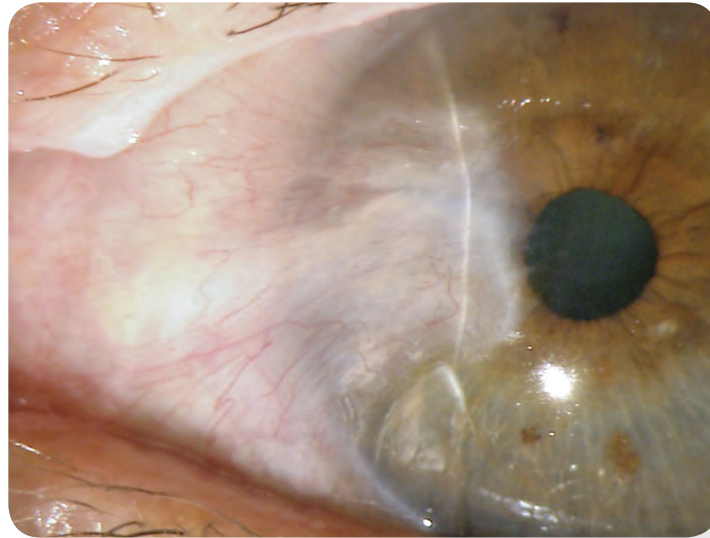


Figura 4.1 e 4.2 - Pterigium Grau III e respectiva topografia

Habitualmente, consideram-se como indicações cirúrgicas: (1) a diminuição de visão por envolvimento do eixo visual e/ou astigmatismo elevado ou irregular; (2) a restrição da motilidade ocular; (3) o aspecto atípico, suspeito de displasia; (4) quando há episódios de irritação frequentes<sup>31</sup>.

## Tratamento

Perante o acumular de evidências sobre a patogenia do *pterygium*, o conceito de que seria um processo degenerativo tem vindo a ser abandonado, com consequências na abordagem terapêutica. Tem-se assistido à mudança de paradigma no que diz respeito ao tratamento cirúrgico e terapias adjuvantes. Os procedimentos destrutivos, como a excisão e a radioterapia, deram lugar a abordagens reconstrutivas, dando relevância ao reconhecimento de que o *pterygium* é uma disfunção límbica.

De facto, o contraste de resultados entre as técnicas tradicionais e as reconstrutivas é, em si mesmo, um argumento favorável à teoria de insuficiência límbica localizada. No passado, uma das técnicas cirúrgicas mais frequentemente utilizadas era a excisão simples, deixando a esclera subjacente exposta (*bare sclera technique*). Esta técnica foi completamente abandonada por apresentar taxas de recorrência inaceitáveis (até 82%)<sup>31</sup>. Com muito menos popularidade, a excisão com encerramento conjuntival simples também se revelou pouco eficaz, com recidivas

até 69%<sup>31</sup>. Numa tentativa de minimizar as recidivas, foram desenvolvidas várias terapias adjuvantes, que se podem classificar em: farmacológicas, radiação e cirúrgicas.

## Farmacológicos

O melhor conhecimento da etiopatogenia do *pterygium*, em particular da sua natureza proliferativa, pró-inflamatória e vascular, abriu portas à utilização de novas classes terapêuticas na tentativa de minimizar as recorrências após excisão cirúrgica.

A utilização de fármacos anti-proliferativos, em particular da mitomicina C, tem-se revelado útil na prevenção de recidivas. Mais recentemente, o papel dos anti-angiogénicos como o bevacizumab, inibidor do factor de crescimento endotelial vascular, tem sido avaliado.

### Mitomicina C

A mitomicina C é o agente anti-proliferativo mais frequentemente utilizado no tratamento do *pterygium*. A sua introdução como terapia adjuvante da excisão cirúrgica revelou-se eficaz na redução das recidivas (Tabela 1). Uma metanálise demonstrou que reduz em 25 vezes a probabilidade de recorrência, quando comparada com a excisão simples isolada<sup>32</sup>. Trata-se de um agente anti-mitótico que suprime a actividade fibroblástica na superfície ocular, responsável pela proliferação subconjuntival e fibrose que caracteriza o *pterygium*, em particular os recidivados. No entanto, está associada a várias complicações, algumas potencialmente graves, como epiteliopatia corneana, úlceras e perfuração de córnea, necrose escleral, catarata, glaucoma, uveíte, perda de células endoteliais, entre outras<sup>13, 33, 34</sup>. Estes efeitos adversos podem manifestar-se a longo prazo, havendo casos de perfuração, necrose escleral e endoftalmite após vários anos<sup>35, 36</sup>.

Tratamento	Série	Primário (P) / Recorrente (R)	Nº olhos	Recorrência	Tempo de seguimento (M)
Pré-op (subconj)	Khakshoor [37]	P	36	0%	12
	Donnenfeld [38]	P e R	20+16	6%	6-42
	Avisar [39]	P	27	0%	18 (12-23)
Intra-op	Akinci [40]	P	52	5,76%	3-12
	Panda [41]	P	25	12%	18-21
	Frucht-Pery [42]	P	30	6,6%	31,5 ± 3,4
	Ari [43]	P	50	20%	12
	Biswas [44]	P	30	10%	> 12
Pós-op	Ma [45]	P	54	3,7%	18,4 (6-76)

Tabela 1. Resultados do tratamento com mitomicina C.

A mitomicina C pode ser aplicada intra-operatoriamente no leito escleral, embebida em esponja, utilizando concentrações baixas por períodos de tempo curtos (0,01% a 0,04%, durante 2 a 5 minutos), seguida de irrigação abundante com solução salina. Esta é a forma de aplicação mais habitual. Em alternativa, pode ser usada no pós-operatório, sob a forma de colírio (0,05% a 0,1%, frequência entre 2id a 4id, durante 5 a 14 dias) ou, mais raramente, no pré-operatório, injectada por via subconjuntival, antecedendo a cirurgia cerca de 1 mês. Tendo em conta o seu perfil de segurança, existe uma tendência para restringir o seu uso a casos de *pterygia* recorrentes agressivos<sup>13, 41</sup>.

### 5-Fluorouracilo

O 5-fluorouracilo (5-FU) é um agente anti-proliferativo que tem um mecanismo de acção

semelhante ao da mitomicina C. Existe grande experiência com a sua utilização na cirurgia de glaucoma, apresentando-se eficaz na supressão da actividade fibroblástica, com um perfil de segurança aceitável. Por esse motivo, foi também utilizado com sucesso no tratamento de *pterygia* recorrentes (Tabela 2). Pode ser aplicado intra-operatoriamente com esponja no leito escleral (25 mg/ml durante 3 minutos)<sup>46</sup> ou por via subconjuntival. No pós-operatório, pode ser administrado em colírio ou por via subconjuntival (injecção de 0,1-0,2 ml, concentração de 25-50mg/ml). A sua principal complicação parece ser a epiteliopatia corneana que, no entanto, é facilmente reversível com lubrificação<sup>47</sup>.

Aplicação	Série	Primário (P) / Recorrente (R)	Nº olhos	Recorrência	Tempo de seguimento (M)
Pós-op	Prabhasawat [47]	R	39	12,8%	10,9 (6-26)
	Pikkel [48]	R	6	16,7%	> 12
	Akarsu [46]	R	4	25%	Não referido
Intra-op	Akarsu [46]	P	28	25%	14,1 ± 3,9
	Valezi [49]	P	56	35,7%	6
	Valezi [49]	R	11	36,3%	6

Tabela 2. Resultados do tratamento com 5-fluorouracilo.

### Triamcinolona

Para além da modulação da actividade fibroblástica, o controlo adequado da inflamação no pós-operatório parece ser importante na prevenção das recidivas<sup>50</sup>. A triamcinolona é um corticosteroide de acção intermédia, com efeitos anti-proliferativos, anti-inflamatórios e anti-angiogénicos. A sua administração subconjuntival parece ser mais eficaz do que os corticóides tópicos na prevenção das recidivas<sup>47</sup>. No entanto, a hipertensão ocular e o glaucoma secundário são complicações frequentes<sup>47</sup>.

### Anti-Angiogénicos

A inibição da angiogénese é outro alvo terapêutico possível. Os VEGF estão aumentados no *pterygium*, sendo muito provável que tenham um papel na sua patogenia<sup>23</sup>. O fármaco anti-VEGF mais avaliado até ao momento é o bevacizumab, administrado topicamente ou por via subconjuntival. Já foi usado em *pterygia* primários e recorrentes, como terapia adjuvante. Os estudos disponíveis mostram um efeito transitório, atrasando mas não evitando a recidiva<sup>51-54</sup>. Constata-se, de facto, o retorno da hiperémia e inflamação para níveis iniciais ao fim de 2-4 semanas após injecção subconjuntival<sup>54</sup>. Têm sido apontadas várias explicações para este efeito nomeadamente: (1) o bevacizumab poderá não actuar contra todos os factores angiogénicos; (2) poderão coexistir vasos maduros e neovasos e os primeiros não respondem; (3) a patogenia do *pterygium* é multifactorial e actuar apenas no componente vascular poderá não ser suficiente; (4) as doses testadas, baseadas na administração intra-vitrea, poderão ser inadequadas para administração tópica ou subconjuntival<sup>54</sup>.

### Ciclosporina

A ciclosporina é um fármaco imunossupressor que actua pela inibição da via da calcineurina. Dessa forma, impede a função dos linfócitos T efectores e a indução de várias citocinas responsáveis pela resposta imune<sup>55</sup>. Para além disso, foi demonstrada a sua capacidade de

contrariar a angiogénese mediada pelo VEGF<sup>55</sup> e de reduzir *in vitro* a proliferação de fibroblastos provenientes de *pterygium*<sup>56</sup>.

Estes efeitos anti-inflamatórios, imunossupressores, anti-angiogénicos e anti-proliferativos motivaram o seu uso como terapia adjuvante no *pterygium*, actuando em vários aspectos da sua fisiopatologia. Alguns estudos avaliaram a eficácia do colírio de ciclosporina 0.05% após excisão cirúrgica, tendo-se verificado que diminui a probabilidade de recorrência em relação aos respectivos grupos controlo com níveis de significância estatística (Tabela 3).

Série (técnica cirúrgica)	Grupo	Primário (P) / Recorrente (R)	Nº olhos	Recorrência	Tempo de seguimento (M)
Aydin [57] (flap conjuntival)	Controlo	P	29	17,9%	12
	CSA	P	28	3,4%	12
Yalcin [58] (bare sclera)	Controlo	P	31	45,2%	9,39 ± 4,14 (1-12)
	CSA	P	31	12,9%	9,39 ± 4,14 (1-12)
Ozülken [59] (flap conjuntival)	Controlo	P	26	20,0%	11
	CSA	P	30	7,7%	11
Turan-Vural [60] (bare sclera)	Controlo	P	18	44,4%	> 12
	CSA	P	18	22,2%	> 12

Tabela 3. Resultados do tratamento com ciclosporina tópica.

## Radiação

A braquiterapia através da aplicação de radiação  $\beta$  é uma das terapias adjuvantes mais antigas no tratamento do *pterygium*. Pode ser aplicada em dose única ou fraccionada, com vários esquemas de administração possíveis e parece ter melhores resultados quando aplicada nas primeiras 24h após a cirurgia<sup>61</sup>.

Uma revisão recente da literatura englobando mais de 6000 lesões tratadas aponta uma taxa de recorrência global abaixo dos 15%, variando entre 1,7% e 26,7%<sup>61</sup>. No entanto, o risco de complicações (raras mas catastróficas), a exequibilidade e a existência de terapêuticas alternativas mais seguras levaram ao seu abandono<sup>31,36,61,62</sup>.

## Cirúrgicos

Actualmente, as abordagens reconstrutivas são as que colhem maior aceitação, combinando a excisão do *pterygium* com o recobrimento escleral. Para tal, pode utilizar-se um enxerto de conjuntiva autóloga (CAU – *Conjunctival Autograft*) ou suas variantes: auto-enxerto de conjuntiva e limbo (CLAU – *Conjunctival-Limbal Autograft*) ou auto-enxerto conjuntival de rotação (CRA – *Conjunctival Rotation Autograft*). A membrana amniótica humana também é uma alternativa. Pretende-se, desta forma, recriar uma barreira que impeça a recidiva, noção introduzida por Youngson *et al.* em 1972<sup>63</sup>.

### Auto-Enxerto Conjuntival (Cau)

Esta técnica foi pela primeira vez descrita por Kenyon *et al.* em 1985<sup>64</sup>, sendo actualmente a terapia de escolha da maioria dos cirurgiões<sup>62</sup>. O auto-enxerto conjuntival obtém-se a partir de uma zona de conjuntiva saudável ipsilateral, geralmente nos sectores superiores. Após a excisão do *pterygium*, a região a ser recoberta é medida com compasso e uma área de conjuntiva de iguais dimensões ou ligeiramente superior é marcada. Apenas a conjuntiva é removida, deixando a camada de Tenon intacta. Isto consegue-se através da injeção de solução salina balanceada para separar a conjuntiva da Tenon subjacente. O enxerto livre assim obtido é colocado no leito receptor e fixo com suturas ou cola de fibrina (Fig. 5).

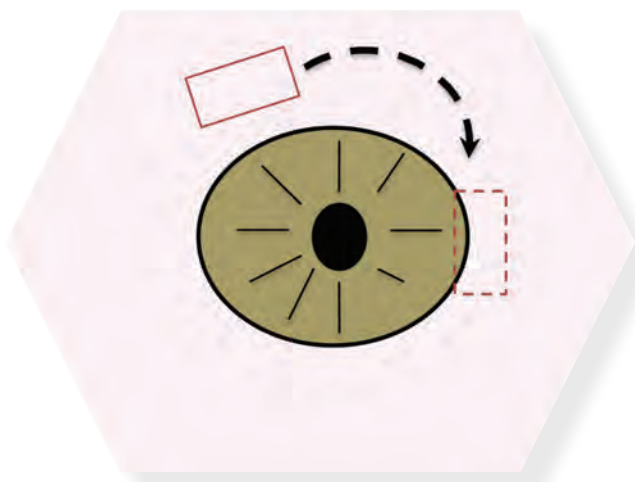


Figura 5 – Auto-enxerto conjuntival (esquema)

### Auto-Enxerto de Conjuntiva e Limbo (CLAU)

A técnica de excisão com auto-transplante de conjuntiva e limbo é em tudo semelhante ao CAU, mas envolve a criação de um enxerto com componente límbico. Este enxerto obtém-se, geralmente, a partir do quadrante temporal superior ipsilateral, numa zona que contenha palissadas de Vogt, fazendo a dissecção da conjuntiva até 1 mm para dentro da transição córneo-escleral (*clear cornea*) (Fig. 6).

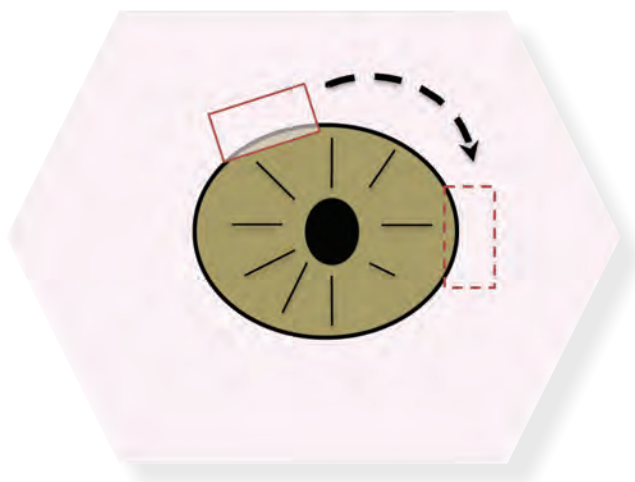


Figura 6 - Auto-enxerto de conjuntiva e limbo (esquema)

Os defensores desta técnica, grupo no qual nos incluímos, advogam que as células estaminais límbicas aí presentes são importantes no restabelecimento de uma barreira eficaz entre o epitélio da córnea e da conjuntiva. Consideramos também fundamental a excisão da totalidade do tecido fibroso e ténon por debaixo da conjuntiva, para eliminar as MMPs, que parecem ter um papel importante nas recidivas<sup>62, 65, 66</sup>.

Na nossa experiência, o CLAU associado à remoção completa da fibrose e ténon permite obter excelentes resultados. A revisão da nossa casuística nos últimos 12 anos (223 olhos de 219 doentes) mostrou uma taxa de recorrência de 1,3% para os *pterygia* primários e 4,4% para os recidivados<sup>67</sup>.

### Enxerto Conjuntival de Rotação (CRA)

Nos casos em que não é possível realizar CAU ou CLAU, seja por inexistência de conjuntiva saudável suficiente (ex: fibrose conjuntival) ou por ser contra-indicada a sua excisão (ex: após trabeculectomia), pode realizar-se um auto-enxerto conjuntival de rotação (CRA – *Conjunctival Rotation Autograft*). Trata-se de uma variante do CAU, em que o enxerto é o componente epitelial do próprio *pterygium* após remoção do tecido fibrovascular, rodado 180°. Desta forma, o bordo do enxerto, que inicialmente estava na direcção da córnea, fica posicionado em sentido contrário. Embora haja poucas séries publicadas, os resultados mostram uma baixa taxa de recorrência, entre 4% e 16,6% (Tabela 4). A salientar, no entanto, que a recorrência é maior no estudo com maior tempo de seguimento<sup>68</sup>. Talvez a presença de células estaminais límbicas neste enxerto possa explicar a razão do aparente sucesso<sup>8</sup>.

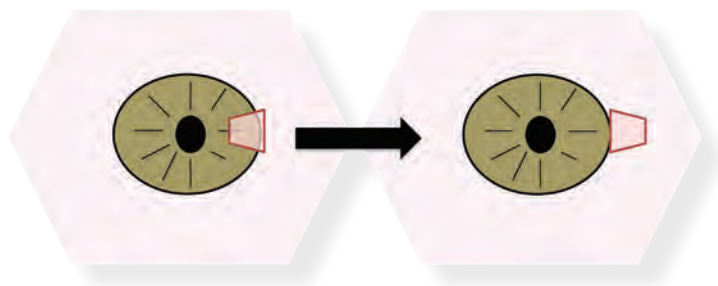


Figura 7 – Auto-enxerto conjuntival de rotação (esquema)

### Recobrimento com Membrana Amniótica

A membrana amniótica humana é uma alternativa para o recobrimento escleral após excisão de *pterygium*. As suas propriedades promotoras da re-epitelização, anti-fibróticas, anti-angiogénicas e anti-inflamatórias contribuem para a reconstrução e manutenção de uma superfície ocular saudável. Geralmente, é considerada quando os auto-transplantes não são exequíveis (perante áreas de fibrose subconjuntival e/ou simbléfaro extensas) ou quando estes são insuficientes para recobrir a área exposta (caso de dissecções extensas). Estes correspondem, habitualmente, a casos de recidiva.

### Resultados

Foram publicados vários estudos sobre a utilização destas técnicas e com resultados muito díspares, como apresentado na tabela 4. Verifica-se que as percentagens de sucesso são altamente variáveis, assim como os tempos de seguimento. É necessário um seguimento mínimo de 1 ano para detectar 97% das recidivas e algumas casuísticas não respeitam este princípio<sup>62</sup>. Para além disso, as várias séries carecem de homogeneidade no que diz respeito à natureza



do estudo (prospectivo, retrospectivo, randomização, etc), tipo (morfologia) de lesões tratadas, técnica cirúrgica, entre outras. A própria experiência do cirurgião tem influência nos resultados e o efeito da curva de aprendizagem é notório em algumas séries<sup>69</sup>. Um dos factores que poderá explicar boa parte desta variabilidade é a eficácia na remoção do tecido fibroso.

Tratamento	Série	Primário (P) / Recorrente (R)	Nº olhos	Recorrência	Tempo de seguimento (M)
Auto-transplante de conjuntiva	Al Fayez [70]	P	24	8,3%	> 36
	Frucht-Pery [42]	P	30	13,3%	29,3 ± 2,5
	Hirst 2008 [62]	P	250	0,4%	> 12
	Luanratanakorn [71]	P	106	12,3%	6
	Ma [45]	P	56	5,4%	22,8 (6-50)
	Prabhasawat [66]	P	78	2,6%	3-100
	Tananuvat [72]	P	42	4,76%	12,35 ± 3,13
	Ti 2000 [69]	P	139	20,8%	8,4
	Al Fayez [70]	R	12	33,3%	> 36
	Hirst 2009 [65]	R	111	0%	17,1 ± 9,7
	Luanratanakorn [71]	R	14	21,4%	6
	Prabhasawat [66]	R	44	9,1%	3-100
	Ti 2000 [69]	R	64	31,3%	9,5
Bekibele [73]	P e R	30 + 3	12,1%	Não referido	
Auto-transplante de conjuntiva e limbo	Al Fayez [70]	P	28	0%	> 36
	Akinci [40]	P	60	3,33%	3-12
	Ari [43]	P	50	4%	12
	Biswas [44]	P	30	3%	> 12
	Küçükerdönmez [74]	P	28	3,6%	16,6 ± 3,52
	Murta [75]	P	34	2,9%	6-36
	Murta [67]	P	155	1,3%	6-144
	Özer [76]	P	63	14,3%	69,9 ± 12,4
	Rao [77]	P	36	5,6%	18,9 (1,5-43)
	Soliman [78]	P	42	4,75%	18,26 (10-28)
	Al Fayez [70]	R	15	0%	> 36
	Fakhry [79]	R	19	21%	> 6M
	Gris [80]	R	7	0%	14-24
	Küçükerdönmez [74]	R	12	16,7%	16,6 ± 3,52
	Murta [75]	R	29	17,2%	6-36
	Murta [67]	R	68	4,4%	6-144
	Mutlu [81]	R	41	14,6%	> 15
	Rao [77]	R	17	0%	18,9 (1,5-43)
Pulte [82]	P e R	70	2,8%	45 (media)	
Membrana Amniótica	Küçükerdönmez [74]	P	27	3,7%	13,4 ± 2,08
	Luanratanakorn [71]	P	148	25%	6
	Ma [45]	P	80	3,8%	13,8 (6-43)
	Özer [76]	P	52	23,1%	61,4 ± 9,8
	Prabhasawat [66]	P	46	10,9%	2,5-28
	Solomon [83]	P	33	3,0%	12,8 ± 4,3
	Tananuvat [72]	P	44	40,9%	14,4 ± 5,4
	Küçükerdönmez [74]	R	11	18,2%	13,4 ± 2,08
	Luanratanakorn [71]	R	19	52,6%	6
	Prabhasawat [66]	R	8	37,5%	2,5-28
Solomon [83]	R	21	9,5%	14,3 ± 4,9	
CRA	Alp [68]	P	24	16,6%	12-23
	Jap [84]	P	46	4,3%	2-22
	Jap [84]	R	5	0%	2-22

Tabela 4. Resultados do tratamento com auto-transplantes e membrana amniótica.



O recobrimento com auto-transplante de conjuntiva (CAU) foi objecto de metanálise, tendo sido demonstrado que reduz em 6 vezes a probabilidade de recorrência, quando comparado com a excisão simples isolada<sup>32</sup>. A sua eficácia na prevenção de recidivas é, pois, inquestionável e pelo menos equivalente à aplicação de mitomicina C. Frucht-Pery *et al.*<sup>42</sup> não encontrou diferenças entre CAU e MMC. Ari *et al.*<sup>43</sup> e Biswas *et al.*<sup>44</sup> mostraram a superioridade do CLAU *versus* MMC na prevenção das recidivas.

Actualmente é ainda controverso se a inclusão de células límbicas no enxerto é vantajosa. Na literatura encontramos um único estudo prospectivo randomizado que efectua a comparação entre o CAU e CLAU<sup>70</sup>. Este estudo demonstrou que são igualmente eficazes no tratamento de *pterygia* primários parecendo haver, no entanto, superioridade do CLAU no tratamento de *pterygia* recidivados.

A utilização de membrana amniótica *versus* CAU/CLAU foi também objecto de metanálise. Li *et al.*<sup>85</sup> demonstrou que a MA apresenta maior taxa de recidiva do que o CAU/CLAU nos *pterygia* primários. Para os recorrentes, a análise foi inconclusiva, tendo em conta o reduzido número de olhos tratados.

No que diz respeito às complicações, pode dizer-se que as técnicas reconstrutivas apresentam um bom perfil de segurança. Entre as complicações possíveis, encontra-se a deiscência do enxerto, a formação de *dellen*, o desenvolvimento de quistos epiteliais de inclusão, granulomas e fibrose subconjuntival<sup>66</sup>. Salienta-se, ainda, a possibilidade teórica de induzir insuficiência límbica iatrogénica no leito dador, no caso do CLAU. Trata-se de algo que deve ser esclarecido a longo-prazo, mas que a médio-prazo não se mostrou relevante<sup>86,87</sup>.

### Cola de Fibrina Versus Suturas

A recente introdução de cola de fibrina em alternativa às suturas para fixar o enxerto tem sido alvo de discussão. Por um lado traz vantagens imediatas uma vez que simplifica a técnica cirúrgica, diminui o tempo operatório e reduz o desconforto no pós-operatório<sup>88,89</sup>. Por outro lado, a vantagem teórica de evitar as complicações relacionadas com a sutura (*buttonholes*, abscessos, granulomas, conjuntivite papilar gigante) não foi demonstrada na prática<sup>89</sup>. Na realidade, a principal complicação é a deiscência do enxerto, que ocorre com igual frequência em ambas as técnicas<sup>89</sup>.

O principal argumento desfavorável à utilização de cola biológica é o seu custo. Além disso, acarreta o risco de transmissão de doenças infecciosas e de reacção anafilática, felizmente nunca registados até à data<sup>88,89</sup>.

Surpreendentemente, a sua principal vantagem poderá ser na prevenção de recidivas. Uma metanálise recente sobre o uso de cola biológica *versus* suturas demonstrou que a cola está associada a uma menor taxa de recorrência<sup>89</sup>. É possível que exista relação com o facto de induzir menor reacção inflamatória no pós-operatório, como demonstrado por Srinivasan *et al.*<sup>90</sup>. Foi sugerido que a cola, ao permitir a rápida adesão do enxerto, reduz a migração de fibroblastos e dessa forma poderá inibir a inflamação no pós-operatório e reduzir as recidivas<sup>89</sup>.

### Outras Terapias

A terapêutica fotodinâmica com verteporfina (PDT – *Photodynamic therapy*) tem vasta aplicação clínica em oftalmologia no tratamento de membranas neovasculares coroideias. A verteporfina é um agente fotossensibilizante que é injectado por via endovenosa e que vai acumular-se nas células do endotélio vascular. Ao ser activada pelo feixe de laser, gera espécies reactivas

de oxigénio que levam a dano endotelial selectivo e trombose nos vasos de pequeno e médio calibre e consequente involução vascular.

Graças às suas propriedades anti-angiogénicas, o seu uso foi equacionado no tratamento de *pterygium*<sup>91</sup>. A sua eficácia foi demonstrada, sobretudo para *pterygia* pequenos e pouco espessos, com regressão de 8 dos 10 *pterygia* tratados. No entanto, em muitos deles foi necessário repetir o tratamento (até 4 sessões). Os autores sugerem que poderá ter um papel como adjuvante ou alternativa à excisão cirúrgica<sup>91</sup>.

A TFD foi também testada como adjuvante da excisão cirúrgica, administrada após aplicação local intra-operatória do agente fotossensibilizante (que não a verteporfina), tendo-se verificado que era ineficaz<sup>92</sup>.

## Prevenção e Tratamento de Recorrências

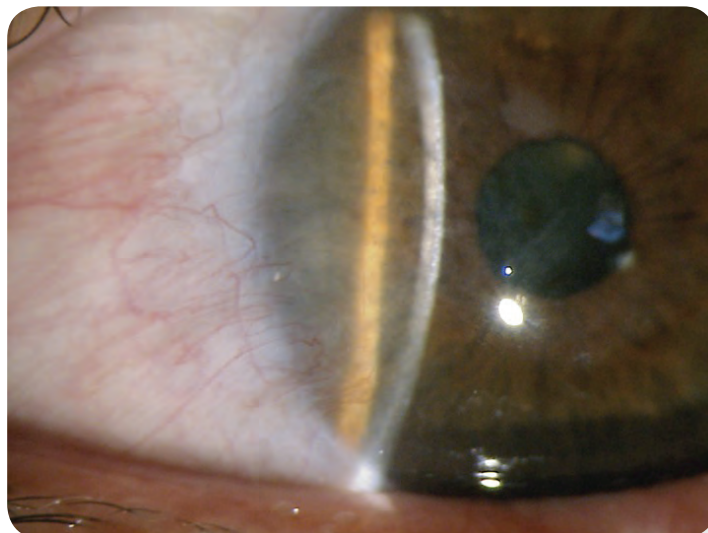
Pode dizer-se que a recorrência é a principal complicação da cirurgia de *pterygium*. A sua definição varia consoante os autores. A maioria considera haver recidiva quando a lesão cresce e ultrapassa o limbo, sendo que alguns apenas valorizam quando existe invasão da córnea em pelo menos 1mm. Prabhasawat *et al.*<sup>66</sup> propôs uma classificação consoante o aspecto clínico final, em quatro graus:

<b>Grau 1</b>	conjuntiva com uma aparência normal, sem sinais de recorrência
<b>Grau 2</b>	apenas alguns vasos episclerais finos são visíveis no local da excisão (não ultrapassando o limbo), sem tecido fibroso
<b>Grau 3</b> [recidiva conjuntival]	presença de tecido fibrovascular no local da excisão, que pode atingir o limbo mas não invade a córnea ( <i>impending recurrent pterygium</i> )
<b>Grau 4</b> [recidiva corneana]	tecido fibrovascular invadindo a córnea

adaptado de Prabhasawat *et al.* (1997)

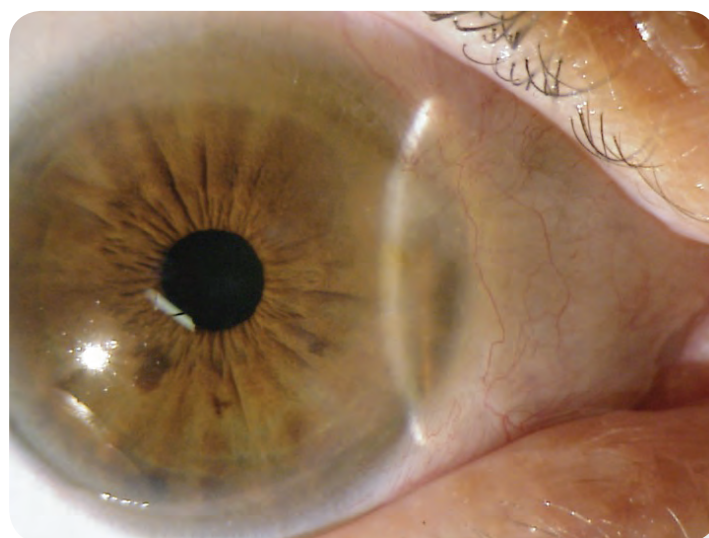

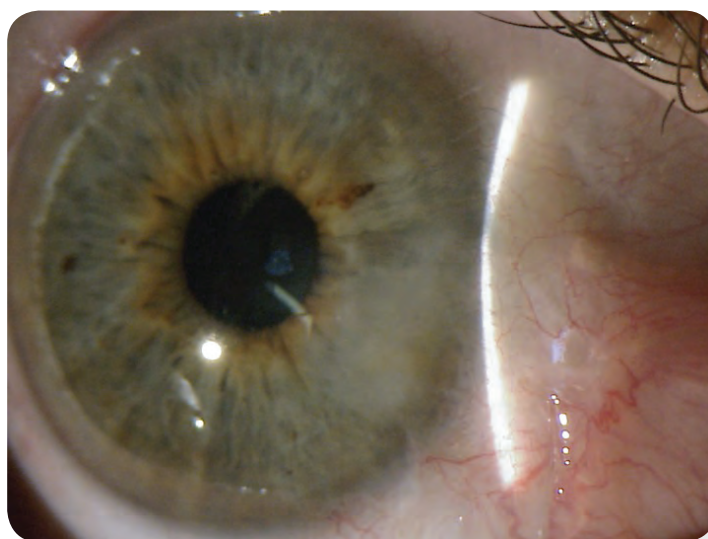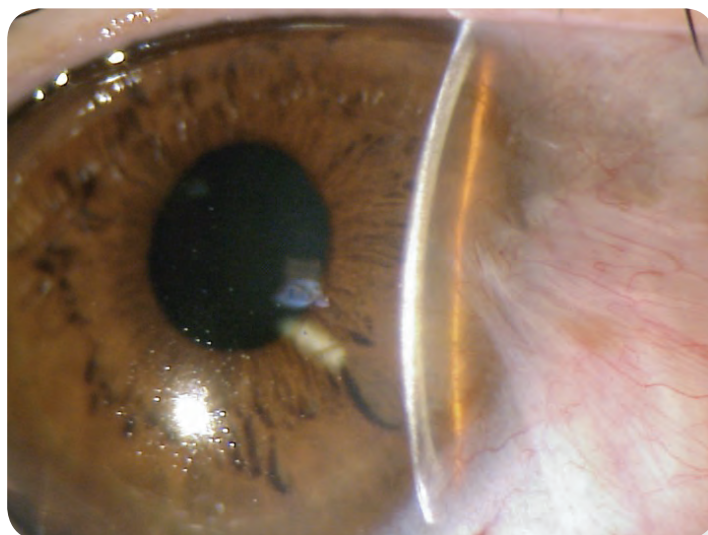
Figura 8 – Resultado pós-operatório - Grau 1



**Figura 9 – Resultado pós-operatório - Grau 2**



**Figura 10 - Resultado pós-operatório - Grau 3 (recidiva conjuntival)**



**Figura 11 - Resultado pós-operatório - Grau 4 (recidiva corneana)**

O insucesso do tratamento motivou, por um lado, o aperfeiçoamento das abordagens terapêuticas e por outro, a identificação de potenciais factores predictivos de recorrência.

Infelizmente, as escassas tentativas de identificar marcadores de risco de recidiva foram, em geral, infrutíferas. Até ao momento, apenas o aspecto “carnudo” foi relacionado com maior risco de recidiva, o que está de acordo os aspectos histológicos e fisiopatológicos da doença. Nesse sentido, Tan *et al.*<sup>93</sup> desenvolveu um sistema de classificação predictivo de recidiva, com base no aspecto clínico sugestivo da espessura do componente fibroso, que compreende 3 graus:

<b>T 1</b>	atrófico, em que os vasos episclerais sob o corpo do pterigium não estão obscurecidos e são claramente visíveis
<b>T 2</b>	intermédio, com aparência entre T1 e T3
<b>T 3</b>	“carnudo”, em que os vasos episclerais estão completamente obscurecidos

adaptado de Tan *et al.* (1997)

De facto, a importância de remover todo o tecido fibroso e ténon durante a cirurgia tem sido enfatizada por vários autores<sup>8,62,67,94</sup>. Pensa-se que os factores de crescimento produzidos pelos fibroblastos poderão ser o principal estímulo para a recorrência<sup>8</sup>, o que motivou o desenvolvimento de algumas das terapias adjuvantes anteriormente mencionadas.

Histologicamente, o *pterygium* recorrente tem um componente fibroso muito mais acentuado. Ele exhibe um padrão de crescimento mais agressivo, causando maior cicatriz corneana e inflamação conjuntival, simbléfaro e restrição da motilidade, o que torna a segunda cirurgia mais difícil e com piores resultados<sup>94</sup>.

Nas fases precoces de recorrência, o tratamento visa modular a inflamação e a actividade fibroblástica. Para tal, podem usar-se anti-inflamatórios esteróides e não esteróides locais,

como a dexametasona em colírio, a triamcinolona subconjuntival e a indometacina em colírio. Os fármacos anti-proliferativos como a mitomicina C e o 5-fluorouracilo, em colírio ou por via subconjuntival, também se revelaram eficazes.

Quando a cirurgia é necessária, a opção passa obrigatoriamente pelos tratamentos combinados, com taxas de sucesso acima de 80% (Tabela 5). Verifica-se que a escolha da maioria dos autores recai na associação de mitomicina C com auto-transplante de conjuntiva, com ou sem componente límbico. No caso de excisões mais alargadas, é habitual utilizar também a membrana amniótica para ajudar a recobrir a área exposta. Alguns autores dão preferência aos tratamentos combinados também nos *pterygia* primários, numa tentativa de minimizar as recidivas (Tabela 5).

Tratamento	Série	Primário (P)/ Recorrente (R)	Nº olhos	Recorrência	Tempo de seguimento (M)
<b>Auto-transplante de conjuntiva</b>					
<b>+ MMC intra</b>	Frucht-Pery [42]	P	30	0%	21,3 ± 2,4
	Kheirkhah [95]	P	31	3,2%	14,3 ± 2,4
	Altiparmak [96]	R	15	13,3%	21,0 ± 9,1
	Kheirkhah [95]	R	8	12,5%	14,3 ± 2,4
	Shehadeh-Mashor [97]	R	28	3,6%	26,5 (>12)
	Bekibebe [98]	Não referido	34	11,8%	8,8 ± 7,3
<b>+ 5-FU</b>	Bekibebe [98]	Não referido	46	8,7%	8,8 ± 7,3
<b>+ MA</b>	Shimazaki [99]	R	12	8,3%	> 6M
<b>Auto-transplante conjuntival de rotação</b>					
<b>+ MMC</b>	Khakshoor [37]	P	46	4,3%	12
	Young [100]	P	67	3%	> 12
<b>Auto-transplante de conjuntiva e limbo</b>					
<b>+ MMC intra</b>	Kheirkhah [95]	P	33	0%	13,8 ± 1,9
	Kheirkhah [95]	R	6	0%	13,8 ± 1,9
	Nabawi [101]	R	34	0%	> 18
<b>+ MMC sc pré</b>	Fakhry [79]	R	20	5%	> 6M
<b>+ MA</b>	Fallah [102]	R	20	0%	6-19
<b>+ MA</b>	Shimazaki [99]	R	15	20%	> 6M
<b>+ MMC + MA</b>	Yao [103]	R	7	14,3%	17-32
<b>Membrana amniótica</b>					
<b>+ MMC</b>	Fallah [102]	R	20	20%	6-19

Tabela 5. Resultados de tratamentos combinados.

## Conclusão

A patogenia do *pterygium* está longe de estar completamente elucidada. A radiação ultravioleta B tem um papel central no seu desenvolvimento, condicionando uma série de eventos que concorrem para o estabelecimento de um estado pró-proliferativo, pró-inflamatório e pró-angiogénico. Assim foi abandonada a ideia de que o *pterygium* é um processo meramente degenerativo.

Os avanços no conhecimento da sua etiopatogenia contribuíram para o desenvolvimento de novas abordagens terapêuticas, farmacológicas e cirúrgicas.

Atualmente, a técnica de *bare sclera* está formalmente contra-indicada. As abordagens terapêuticas mais frequentemente utilizadas são a excisão combinada com a aplicação de mitomicina C ou com a realização de auto-enxertos conjuntivais, com eficácia semelhante.

No entanto, os auto-enxertos são preferíveis, tendo em conta os riscos da mitomicina, que se repercutem também a longo prazo. Um dos aspectos fundamentais para o sucesso do tratamento diz respeito à excisão completa do tecido fibroso e ténon, para remover todos os factores implicados na recidiva.

Quanto às vantagens da inclusão de células estaminais límbicas no enxerto, verifica-se que o transplante de conjuntiva e limbo é superior ao transplante de conjuntiva no tratamento das recidivas.

A membrana amniótica, apesar de apresentar uma eficácia inferior relativamente aos enxertos de conjuntiva, é uma alternativa a considerar quando a utilização de auto-enxerto é insuficiente ou contra-indicada.

A introdução recente da cola de fibrina trouxe vantagens, diminuindo o tempo cirúrgico e o desconforto no pós-operatório. A sua grande mais-valia poderá ser uma maior redução das recidivas.



## Bibliografia

1. Moran DJ and Hollows DC. Pterygium and ultraviolet radiation: a positive correlation. 1984;68:343-346.
2. Ma K, Xu L, Jie Y, Jonas JB. Prevalence of and factors associated with pterygium in adult Chinese: the Beijing Eye Study. *Cornea*. 2007;26:1184-1186.
3. Cajucom-Uy H, Tong L, Wong TY, Tay WT, Saw SM. The prevalence of and risk factors for pterygium in an urban Malay population: the Singapore Malay Eye Study (SiMES) *Br J Ophthalmol*. 2010;94:977-981.
4. Yoon KC, Mun GH, Kim SD, Kim SH, Kim CY, Park KH, Park YJ, Baek SH, Song SJ, Shin JP, Yang SW, Yu SY, Lee JS, Lim KH, Park HJ, Pyo EY, Yang JE, Kim YT, Oh KW, Kang SW. Prevalence of eye diseases in South Korea: data from the Korea National Health and Nutrition Examination Survey 2008-2009. *Korean J Ophthalmol*. 2011;25:421-33.
5. Asokan R, Venkatasubbu RS, Velumuri L, Lingam V, George R. Prevalence and associated factors for pterygium and pinguecula in a South Indian population. *Ophthalmic Physiol Opt*. 2012;32:39-44.
6. Spencer WH. *Ophthalmic Pathology: an atlas and textbook*. 3rd edition. Philadelphia, Pa: WB Saunders Co;1985:304.
7. Dushku N, Reid TW. Immunohistochemical evidence that human pterygia originate from an invasion of vimentin-expressing altered limbal epithelial basal cells. *Curr Eye Res*. 1994;13:473-481.
8. Coroneo MT, Di Girolamo N, Wakefield D. The pathogenesis of pterygia. *Curr Opin Ophthalmol* 1999;10:282-288.
9. Di Girolamo N, Tedla N, Kumar RK, McCluskey P, Lloyd A, Coroneo MT, Wakefield D. Culture and characterization of epithelial cells from human pterygia. *Br J Ophthalmol*. 1999;83:1077-1082.
10. Yanoff M, Fine BS. *Ocular pathology*. Philadelphia, Pa: Harper & Row;1975:281.
11. Dushku N, John MK, Schultz GS, Reid TW. Pterygia pathogenesis. Corneal invasion by matrix metalloproteinase expressing altered limbal epithelial basal cells. *Arch Ophthalmol* 2001;119:695-706.
12. Di Girolamo N, Chui J, Coroneo MT, Wakefield D. Pathogenesis of pterygia: role of cytokines, growth factors, and matrix metalloproteinases. *Progr Ret Eye Res* 2004;23:195-228.
13. Todani A e Melki SA. Pterygium. Current concepts in pathogenesis and treatment. *Int Ophthalmol Clin* 2009;49:21-30.
14. Coroneo MT. Pterygium as an early indicator of ultraviolet insolation: a hypothesis. *Br J Ophthalmol* 1993;77:734-739.
15. Kau HC, Tsai CC, Lee CF, Kao SC, Hsu WM, Liu JH, Wei YH. Increased oxidative DNA damage, 8-hydroxydeoxy-guanosine, in human pterygium. *Eye* 2006;20:826-831.
16. Tsai YY, Cheng YW, Lee H, Tsai FJ, Tseng SH, Lin CL, Chang KC. Oxidative DNA damage in pterygium. *Mol Vis* 2005;11:71-75.
17. Perra MT, Maxia C, Corbu A, Minerba L, Demurtas P, Colombari R, Murtas D, Bravo S, Piras F, Sirigu P. Oxidative stress in pterygium: relationship between p53 and 8-hydroxydeoxyguanosine. *Mol Vis* 2006;12:1136-1142.
18. Tan DT, Tang WY, Liu YP, Goh HS, Smith DR. Apoptosis and apoptosis related gene expression in normal conjunctiva and pterygium. *Br J Ophthalmol* 2000;84:212-216.
19. Tsai YY, Bau DT, Chiang CC, Cheng YW, Tseng SH, Tsai FJ. Pterygium and genetic polymorphism of DNA double strand break repair gene Ku70. *Mol Vis* 2007;13:1436-1440.
20. Dushku N, Reid TW. P53 expression in altered limbal basal cells of pingueculae, pterygia and limbal tumors. *Curr Eye Res* 1997;16:1179-1192.
21. Shimmura S, Ishioka M, Hanada K, Shimazaki J, Tsubota K. Telomerase activity and p53 expression in pterygia. *Invest Ophthalmol Vis Sci* 2000;41:1364-1369.
22. Chowers I, Pe'er J, Zamir E, Livni N, Ilsar M, Frucht-Pery J. Proliferative activity and p53 expression in



primary and recurrent pterygia. *Ophthalmology* 2001;108:985-988.

23. Bradley JC, Yang W, Bradley RC, Reid TW, Schwab IR. The science of pterygia. *Br J Ophthalmol* 2010;94:815-820.
24. Torres J, Enríquez-de-Salamanca A, Fernández I, Rodríguez-Ares MT, Quadrado MJ, Murta J, Benítez del Castillo JM, Stern ME, Calonge M. Activation of MAPK signaling pathway and NF-kappaB activation in pterygium and ipsilateral pterygium-free conjunctival specimens. *Invest Ophthalmol Vis Sci*. 2011;52:5842-5852.
25. Di Girolamo N, Kumar RK, Coroneo MT UVB-mediated induction of interleukin-6 and -8 in pterygia and cultured human pterygium epithelial cells. *Invest Ophthalmol Vis Sci* 2002;43:3430-3437.
26. Kria L, Ohira A, Amemiya T. Growth factors in cultured pterygium fibroblasts: immunohistochemical and ELISA analysis. *Graefes Arch Clin Exp Ophthalmol* 1998;236:702-708.
27. Wang JJ, Hu FR, Chen PJ, Lin CT. Mechanism of abnormal elastin gene expression in the pinguecular part of pterygia. *Am J Pathol* 2000;157:1269-1276.
28. Reid TW, Dushku N. Does human papillomavirus cause pterygium? *Br J Ophthalmol*. 2003;87:806-808.
29. Di Girolamo N. Association of human papilloma virus with pterygia and ocular-surface squamous neoplasia. *Eye (Lond)*. 2012;26:202-11.
30. Donaldson KE, Alfonso EC. Recent advances in pterygium excision. *Contemporary Ophthalmology* 2003;2(25):1-8.
31. Hirst LW. The treatment of pterygium. *Surv Ophthalmol* 2003;48:145-180.
32. Sanchez-Thorin JC, Rocha G, Yelin JB. Meta-analysis on the recurrence rates after bare sclera resection with and without mitomycin C use and conjunctival autograft placement in surgery for primary pterygium. *Br J Ophthalmol* 1998;82:661-668.
33. Bahar I, Kaiserman I, Lange AP, Slomovic A, Levinger E, Sansanayudh W, Slomovic AR. The effect of mitomycin C on corneal endothelium in pterygium surgery. *Am J Ophthalmol* 2009;147:447-452.
34. Kheirkhah A, Izadi A, Kiarudi MY, Nazari R, Hashemian H, Behrouz MJ. Effects of mitomycin C on corneal endothelial cell counts in pterygium surgery: role of application location. *Am J Ophthalmol* 2011;151:488-493.
35. Wan Norliza WN, Raihan IS, Azwa JA, Ibrahim M. Scleral melting 16 years after pterygium excision with topical mitomycin C adjuvant therapy. *Cont Lens Ant Eye* 2006;29:165-167.
36. Ang LP, Chua JL, Tan DT. Current concepts and techniques in pterygium treatment. *Curr Opin Ophthalmol*. 2007;18:308-313.
37. Khakshoor H, Razavi ME, Daneshvar R, Shakeri MT, Ghate MF, Ghooshkhanehi H. Preoperative Subpterygeal Injection Vs Intraoperative Mitomycin C for Pterygium Removal: Comparison of Results and Complications. *Am J Ophthalmol* 2010;150:193-198.
38. Donnenfeld ED, Perry HD, Fromer S, Doshi S, Solomon R, Biser S. Subconjunctival mitomycin C as adjunctive therapy before pterygium excision. *Ophthalmology* 2003;110:1012-1016.
39. Avisar R, Bar S, Weinberger D. Preoperative injection of mitomycin C in combined pterygium and cataract surgery. *Cornea* 2005;24:406-409.
40. Akinci A, Zilelioglu O. Comparison of limbal-conjunctival autograft and intraoperative 0.02% mitomycin-C for treatment of primary pterygium. *Int Ophthalmol* 2007;27:281-285.
41. Panda A, Das GK, Tuli SW, Kumar A. Randomized trial of intraoperative mitomycin C in surgery for pterygium. *Am J Ophthalmol* 1998;125:59-63.
42. Frucht-Pery J, Raiskup F, Ilisar M, Landau D, Orucov F, Solomon A. Conjunctival autografting combined with low-dose mitomycin C for prevention of primary pterygium recurrence. *Am J Ophthalmol* 2006;141:1044-1050.
43. Ari S, Caca I, Yildiz ZO, Sakalar YB, Dogan E. Comparison of mitomycin C and limbal-conjunctival autograft in the prevention of pterygial recurrence in Turkish patients: a one-year, assessor-masked,

controlled trial. *Curr Therap Res* 2009;70:274-281.

44. Biswas MC, Shaw C, Mandal R, Islam MN, Chakroborty M. Treatment of pterygium with conjunctival limbal autograft and mitomycin C – a comparative study. *J Indian Med Assoc* 2007;105:200-204.
45. Ma DH, See LC, Liao SB, Tsai RJ. Amniotic membrane graft for primary pterygium: comparison with conjunctival autograft and topical mitomycin C treatment. *Br J Ophthalmol* 2000;84:973-978.
46. Akarsu C, Taner P, Ergin A. 5-Fluorouracil as chemoadjuvant for primary pterygium surgery: preliminary report. *Cornea*. 2003;22:522-526.
47. Prabhasawat P, Tesavibul N, Leelapatranura K, Phonjan T. Efficacy of subconjunctival 5-fluorouracil and triamcinolone injection in impending recurrent pterygium. *Ophthalmology* 2006;113:1102-1109.
48. Pikkal J, Porges Y, Ophir A. Halting pterygium recurrence by postoperative 5-fluorouracil. *Cornea* 2001;20:168-71.
49. Valezi VG, Schellini SA, Viveiros MM, Padovani CR. [Safety and efficacy of intraoperative 5-fluorouracil infiltration in pterygium treatment]. [Article in Portuguese] *Arq Bras Oftalmol* 2009;72:169-173.
50. Kheirkhah A, Nazari R, Nikdel M, Ghassemi H, Hashemi H, Behrouz MJ. Postoperative conjunctival inflammation after pterygium surgery with amniotic membrane transplantation versus conjunctival transplantation. *Am J Ophthalmol* 2011;152:733-738.
51. Teng CC, Patel NN, Jacobson L. Effect of subconjunctival bevacizumab on primary pterygium. *Cornea* 2009;28:468-470.
52. Razeghinejad MR, Hosseini H, Ahmadi F, Rahat F, Eghbal H. Preliminary results of subconjunctival bevacizumab in primary pterygium excision. *Ophthalmic Res* 2010;43:134-138.
53. Shenashi A, Mousavi F, Shoa-Ahari S, Rahimi-Ardabili B, Fouladi RF. Subconjunctival bevacizumab immediately after excision of primary pterygium: the first clinical trial. *Cornea* 2011;30:1219-1222.
54. Lekhanont K, Patarakittam T, Thongphiew P, Suwan-apichon O, Hanutsaha P. Randomized controlled trial of subconjunctival bevacizumab injection in impending recurrent pterygium: a pilot study. *Cornea*. 2012;31:155-161.
55. Hernández GL, Volpert OV, Íñiguez MA, Lorenzo E, Martínez-Martínez S, Grau R, Fresno M, Redondo JM. Selective Inhibition of Vascular Endothelial Growth Factor–mediated Angiogenesis by Cyclosporin A: Roles of the Nuclear Factor of Activated T Cells and Cyclooxygenase 2. *J Exp Med* 2001;193:607-620.
56. Hercules LA, Viveiros MMH, Schellini SA, Candeias J, Padovani CR. Exposição de fibroblastos da cápsula de Tenon de pterígios à ciclosporina 0,05%. *Arq Bras Oftalmol* 2006;69:831-835.
57. Aydin A, Karadayi K, Aykan U, Can G, Colakoglu K, Bilge AH. [Effectiveness of topical ciclosporin A treatment after excision of primary pterygium and limbal conjunctival autograft]. *J Fr Ophtalmol*. 2008;31:699-704. French.
58. Yalcin Tok O, Burcu Nurozler A, Ergun G, Akbas Kocaoglu F, Duman S. Topical cyclosporine A in the prevention of pterygium recurrence. *Ophthalmologica*. 2008;222:391-396.
59. Ozülken K, Koç M, Ayar O, Hasiripi H. Topical cyclosporine A administration after pterygium surgery. *Eur J Ophthalmol*. 2011 Jun 24:0. doi: 10.5301/ejo.5000004. [Epub ahead of print]
60. Turan-Vural E, Torun-Acar B, Kivanc SA, Acar S. The effect of topical 0.05% cyclosporine on recurrence following pterygium surgery. *Clin Ophthalmol*. 2011;5:881-885.
61. Ali AM, Thariat J, Bensadoun R-L, Thyss A, Rostom Y, El-Haddad S, Gérard J-P. The role of radiotherapy in the treatment of pterygium: A review of the literature including more than 6000 treated lesions. *Cancer Radiother* 2011;15:140-147.
62. Hirst LW. Prospective study of primary pterygium surgery using pterygium extended removal followed by extended conjunctival transplantation. *Ophthalmology* 2008;115:1663-1672.
63. Youngson RM. Recurrence of pterygium after excision. 1972;56:120-125.
64. Kenyon KR, Wagoner MD, Hettinger ME. Conjunctival autograft transplantation for advanced and recurrent pterygium. *Ophthalmology* 1985;92:1461-1470.

65. Hirst LW. Recurrent pterygium surgery using pterygium extended removal followed by extended conjunctival transplant: recurrence rate and cosmesis. *Ophthalmology*. 2009;116:1278-1286.
66. Prabhasawat P, Barton K, Burkett G, Tseng SCG. Comparison of conjunctival autografts, amniotic membrane grafts and primary closure for pterygium excision. *Ophthalmology* 1997;104:874-985.
67. Murta JN, Quadrado MJ, Rosa A. Cirurgia actual del pterigión e pseudopterigión. [Comunicação pessoal, reunião do Grupo Espanhol de Superfície Ocular e Córnea, 23 Abril 2010, Santiago de Compostela].
68. Alp BN, Yanyali A, Ay GM, Keskin O. Conjunctival rotation autograft for primary pterygium. *Ophthalmologica* 2002;216:333-336.
69. Ti SE, Chee SP, Dear KB, Tan DT. Analysis of variation in success rates in conjunctival autografting for primary and recurrent pterygium. *Br J Ophthalmol*. 2000;84:385-389.
70. Al Fayed MF. Limbal versus conjunctival autograft transplantation for advanced and recurrent pterygium. *Ophthalmology* 2002;109:1752-1755.
71. Luanratanakorn P, Ratanapakorn T, Suwan-Apichon O, Chuck RS. Randomised controlled study of conjunctival autograft versus amniotic membrane graft in pterygium excision. *Br J Ophthalmol*. 2006;90:1476-1480.
72. Tananuvat N, Martin T. The results of amniotic membrane transplantation for primary pterygium compared with conjunctival autograft. *Cornea* 2004;23:458-463.
73. Bekibele CO, Baiyerolu AM, Olusanya BA, Ashaye AO, Oluleye TS. Pterygium treatment using 5-FU as adjuvant treatment compared to conjunctiva autograft. *Eye (Lond)* 2008;22:31-34.
74. Küçükerdömez C, Akova YA, Altinörs DD. Comparison of conjunctival autograft with amniotic membrane transplantation for pterygium surgery. Surgical and cosmetic outcome. *Cornea* 2007;26:407-413.
75. Murta JN, Quadrado MJ, Fonseca P, Faria R. Limbal conjunctival autograft transplantation after extensive removal of primary and recurrent pterygium. *Invest Ophthalmol Vis Sci* 2005;46: e-abstract 4968.
76. Ozer A, Yildirim N, Erol N, Yurdakul S. Long-term results of bare sclera, limbal-conjunctival autograft and amniotic membrane graft techniques in primary pterygium excisions. *Ophthalmologica*. 2009;223:269-273.
77. Rao SK, Lekha T, Mukesh BN, Sitalakshmi G, Padmanabhan P. conjunctival-limbal autografts for primary and recurrent pterygia. *Indian J Ophthalmol* 1998;46:203-209.
78. Soliman Mahdy MA, Bhatia J. Treatment of primary pterygium: role of limbal stem cells and conjunctival autograft transplantation. *Eur J Ophthalmol*. 2009;19:729-732.
79. Fakhry MA. The use of mitomycin C with autologous limbal-conjunctival autograft transplantation for management of recurrent pterygium. *Clin Ophthalmol* 2011;5:123-127.
80. Gris O, Guell JL, del Campo Z. Limbal-conjunctival autograft transplantation for the treatment of recurrent pterygium. *Ophthalmology* 2000;107:270-273.
81. Mutlu FM, Sobaci G, Tatar T, Yildirim E. A comparative study of recurrent pterygium surgery: limbal conjunctival autograft transplantation versus mitomycin C with conjunctival flap. *Ophthalmology* 1999;106:817-821.
82. Pulte P, Heiligenhaus A, Koch J, Steuhl KP, Waubke T. [Long-term results of autologous conjunctiva-limbus transplantation in pterygium]. *Klin Monatsbl Augenheilkd* 1998;213:9-14.
83. Solomon A, Pires RTF, Tseng SCG. Amniotic membrane transplantation after extensive removal of primary and recurrent pterygia. *Ophthalmology*. 2001;108:449-460.
84. Jap A, Chan C, Lim L, Tan DT. Conjunctival rotation autograft for pterygium – an alternative to conjunctival autograft. *Ophthalmology* 1999;106:67-71.
85. Li M, Zhu M, Yu Y, Gong L, Zhao N, Robitaille MJ. Comparison of conjunctival autograft transplantation and amniotic membrane transplantation for pterygium: a meta-analysis. *Graefes Arch Clin Exp Ophthalmol* 2012;250:375-381.

86. Pereira H, Cruz M, Almeida M, Quadrado MJ, Murta JN. Microscopia confocal na avaliação de falência do limbo dador após transplante autólogo de limbo e conjuntiva no tratamento de pterígio. *Oftalmologia* 2011;3:259-268.
87. Miri A, Said DG, Dua HS. Donor site complications in autolimbic and living-related allolimbic transplantation. *Ophthalmology* 2011;118:1265-1271.
88. Uy HS, Reyes JMG, Flores JDG, Lim-Bon-Siong R. Comparison of fibrin glue and sutures for attaching conjunctival autografts after pterygium surgery. *Ophthalmology* 2005;112:667-671.
89. Pan H, Zhang J, Jing C. Comparison of fibrin glue versus suture for conjunctival autografting in pterygium surgery: a meta-analysis. *Ophthalmology* 2011;118:1049-1054.
90. Srinivasan S, Dollin M, McAllum P, Berger Y, Rootman DS, Slomovic AR. Fibrin glue versus sutures for attaching the conjunctival autograft in pterygium surgery: a prospective observer masked clinical trial. *Br J Ophthalmol* 2009;93:215-218.
91. Fossarello M, Peiretti E, Zucca I, Perra MT, Serra A. Photodynamic therapy of pterygium with verteporfin. A preliminary report. *Cornea* 2004;23:330-338.
92. Hueber A, Grisanti S, Diestelhorst M. Photodynamic therapy for wound-healing modulation in pterygium surgery. A clinical pilot study. *Graefes Arch Clin Exp Ophthalmol* 2005;243:942-946.
93. Tan DT, Chee SP, Dear KB, Lim AS. Effect of pterygium morphology on pterygium recurrence in a controlled trial comparing conjunctival autografting with bare sclera excision. *Arch Ophthalmol*. 1997;115:1235-1240.
94. Ti SE, Tseng SC. Management of primary and recurrent pterygium using amniotic membrane transplantation. *Curr Opin Ophthalmol* 2002;13:204-212.
95. Kheirkhah A, Hashemi H, Adelpour M, Nikdel M, Rajabi MB, Behrouz MJ. Randomized trial of pterygium surgery with mitomycin C application using conjunctival autograft versus conjunctival-limbal autograft. *Ophthalmology*. 2012;119:227-232.
96. Altıparmak UE, Katircioğlu YA, Yağci R, Yalıniz Z, Duman S. Mitomycin C and conjunctival autograft for recurrent pterygium. *Int Ophthalmol*. 2007;27:339-343.
97. Shehadeh-Mashor R, Srinivasan S, Boimer C, Lee K, Tomkins O, Slomovic AR. Management of recurrent pterygium with intraoperative mitomycin C and conjunctival autograft with fibrin glue. *Am J Ophthalmol*. 2011;152:730-732.
98. Bekibele CO, Ashaye A, Olusanya B, Baiyerolu A, Fasina O, Ibrahim AO, Ogun O. 5-Fluorouracil versus mitomycin C as adjuncts to conjunctival autograft in preventing pterygium recurrence. *Int Ophthalmol* 2012;32:3-8.
99. Shimazaki J, Kosaka K, Shimmura S, Tsubota K. Amniotic membrane transplantation with conjunctival autograft for recurrent pterygium. *Ophthalmology* 2003;110:119-124.
100. Young AL, Tam PM, Leung GY, Cheng LL, Lam PT, Lam DS. Prospective study on the safety and efficacy of combined conjunctival rotational autograft with intraoperative 0.02% mitomycin C in primary pterygium excision. *Cornea* 2009;28:166-169.
101. Nabawi KS, Ghonim MA, Ali MH. Evaluation of limbal conjunctival autograft and low-dose mitomycin C in the treatment of recurrent pterygium. *Ophthalmic Surg Lasers Imaging* 2003;34:193-196.
102. Fallah MR, Bolabdar MR, Amozadeh J, Zare MA, Moghimi S, Fakhraee G. Transplantation of conjunctival limbal autograft and amniotic membrane vs mitomycin C and amniotic membrane in treatment of recurrent pterygium. *Eye (Lond)* 2008;22:420-424.
103. Yao Y-F, Qiu W-Y, Zhang Y-W, Tseng SCG. Mitomycin C, amniotic membrane transplantation and limbal conjunctival autograft for treating multirecurrent pterygia with symblepharon and motility restriction. *Graefes Arch Clin Exp Ophthalmol* 2006;244:232-236.

## **08. A Neovascularização Corneana Novas Abordagens Terapêuticas**



# A Neovascularização Corneana

## Novas Abordagens Terapêuticas

Pedro Candelária, Vítor Maduro, Nuno Alves, João Feijão, Francisco Trincão, Carlos Batalha

### Introdução

A córnea é uma estrutura por definição avascular. São inúmeros os processos celulares e intercelulares que ativamente mantêm essa integridade<sup>1,2</sup>. A rotura desse equilíbrio pelo aumento dos fatores angiogénicos (VEGF) e a diminuição dos fatores antiangiogénicos (VEGF Rec1, trombospondina 1, Fas Ligand), conduz inexoravelmente à invasão corneana por estruturas vasculares sanguíneas e linfáticas, naquilo que se denomina por neovascularização corneana (NVC)<sup>3-5</sup>. Constitui na sua essência uma resposta fisiológica dos tecidos a uma agressão de natureza diversa: infecciosa, imunológica, traumática, anóxica ou degenerativa. No entanto a persistência desta resposta angiogénica local altera a anatomia corneana e perturba os mecanismos fisiológicos de homeostasia, que mantêm a transparência e o privilégio imunológico<sup>6,7</sup>. O insulto repetido e contínuo induz processos de fibrose, de hiperpermeabilidade vascular, exsudação, depósitos de lípidos, hemorragia intraestromal e edema<sup>8,9</sup>. A neovascularização corneana pode assim provocar alterações funcionais dramáticas como a diminuição severa e permanente da acuidade visual.

### Etiopatogenia

A avascularidade corneana suprime o arco reflexo imunológico. Impede a migração de células apresentadoras de antígenos para os nódulos linfáticos, fundamental no desencadear da resposta imunológica. Por sua vez, o ramo eferente imunológico - população linfocitária aloreativa, por ausência de canais próprios não atinge o seu alvo<sup>2,10</sup>. A NVC coloca em causa o privilégio imunológico corneano e condiciona a sobrevivência de uma futura queratoplastia<sup>11</sup>. É consensual que a presença de NVC na córnea receptora é um fator de risco de rejeição e falência do enxerto. No Collaborative Corneal Transplantation Study<sup>12</sup> dois ou mais quadrantes de neovascularização da córnea receptora definem o transplante de alto risco. Para além do número de quadrantes de NVC, o número de vasos que cruzam o interface está relacionado com maior incidência de rejeição<sup>13</sup>.

As causas de neovascularização corneana<sup>8</sup> são: doenças inflamatórias da superfície ocular (conjuntivite severa crónica, blefarite, pemphigos ocular, síndrome de Stevens-Johnson); doenças infecciosas (bacteriana, viral, fúngica, parasitária); trauma (mecânico, químico); hipóxia (lentes de contato); alterações degenerativas (ptérgion, degeneração marginal de Terrien).

A incidência da neovascularização corneana na população americana é de 1.4 milhões de doentes/ano, sendo que em 12% dos casos existe repercussão funcional significativa. A infeção pela *Clamidia trachomatys* – tracoma ocular – constitui, com cerca de 15%, uma das principais causas de cegueira no mundo subdesenvolvido<sup>14</sup>. No mundo desenvolvido a NVC surge com maior incidência associada à infeção herpética e ao uso de lentes de contato, com particular morbidade funcional<sup>15</sup>.

### Etapas da Neovascularização

A NVC ocorre em 3 etapas: Fase latente prevascular; Fase de neovascularização ativa sediada nos capilares e vénulas do plexo limbar pericorneano; Fase de maturação/regressão<sup>16</sup>.



A fase de latência caracteriza-se por dilatação vascular pericorneana, aumento da permeabilidade e consequente edema inflamatório com migração de leucócitos e plaquetas. O início da fase de neovascularização ativa coincide com a infiltração leucocitária, em que após a degradação da lâmina basal ocorre replicação e migração das células endoteliais para a matriz extracelular já alvo da ação das metaloproteinases. As células endoteliais organizam-se em estruturas vasculares, formando anastomoses, suportadas por uma lâmina basal<sup>17-19</sup>.

Os pericitos são células fundamentais na fase de maturação, porque integrando a estrutura vascular, permitem que se torne independente dos fatores angiogénicos<sup>20</sup>. A fase que antecede o recrutamento dos pericitos constitui assim o período de janela de atuação das terapêuticas antiangiogénicas.

## Abordagem Terapêutica

A abordagem terapêutica da neovascularização é não só um desafio clínico, como também um problema de gestão clínica. A questão coloca-se porque existem algumas opções terapêuticas, quer médicas, quer cirúrgicas, quer conservadores, quer em off label com graus de sucesso variável, o que torna o algoritmo de decisão complexo. Porém o objectivo desta terapêutica será atingir tanto a anti-angiogénese como a angio-regressão e obter uma córnea mais transparente e funcional.

A tabela 1 resume as opções terapêuticas existentes, no tratamento da neovascularização corneana (NVC). Em seguida abordaremos as opções terapêuticas existentes tendo como base a cronologia da sua introdução na prática clínica.

Médica	Laser	Cirurgia
Corticoides	Argon	Queratectomia Superficial Anti-VEGF
AINES	TFD	Diatermia Agulha Fina
Anti-VEGF		

Tabela 1. Resumo das opções terapêuticas disponíveis no tratamento da NVC.

## Corticóides

O uso de corticoides tópicos é a opção de primeira linha a ser considerada para a supressão de neovasos proliferantes na córnea<sup>20,21</sup>. O seu efeito foi descrito pela primeira vez na década de 50, tendo havido posteriormente inúmeros estudos que mostraram não só a sua eficácia, como que classe de esteroide ou mesmo que esquema terapêutico seria mais eficaz, porém também expuseram as suas fraquezas no tratamento desta entidade clínica<sup>20-22</sup>.

Os dois corticoides tópicos mais estudados no controlo da neovascularização foram sem dúvida a dexametasona e a prednisolona<sup>22</sup>. Se os estudos in vitro foram bastante demonstrativos de alguns mecanismos de controlo da angiogénese, os estudos in vivo com os trabalhos de Rhen e

Cidlowski mostraram que os corticoides promovem a <sup>23-28:</sup>

- Inibição da quimiotaxia celular
- Modulação da atividade proteolítica das células vasculares endoteliais
- Inibição da libertação de citocinas pro inflamatórias como TNF e o IL1 e IL6
- Inibição da fosfolipase A2 e paragem da cascata de produção de prostaglandinas
- Diminuição da permeabilidade vascular e dilatação vascular
- Estabilização dos lisossomas e não recrutamento de polimorfonucleares

Mas se os corticoides tópicos conseguem atingir estes objectivos e assim impedem a formação de novos vasos, a sua grande falha é em atingir a angioredução, ou seja, a redução dos neovasos e da sua exsudação circundante. Associado a esta lacuna estão efeitos secundários oftalmológicos muito incapacitantes nomeadamente o advento de catarata e a indução de hipertonia ocular ou mesmo reativação de doença herpética.

## Anti Inflamatórios Não Esteróides (AINES)

O aparecimento desta classe farmacológica como uma forma possível de tratamento surge como resposta aos efeitos secundários dos corticoides tópicos. Assim tenta-se criar um AINE com uma potencia e eficácia comparável aos corticoides tópicos mas sem a partilha dos eventos adversos. O alvo farmacológico desta classe é a inibição das enzimas COX desta forma impedindo a produção e libertação das prostaglandinas, em especial PGE-2, que para além de serem factores pro inflamatórios são também pró angiogénicos<sup>29-31</sup>. Os eicosanoides produzidos pela COX-2 são um dos factores para a expressão de VEGF, que é um potente estímulo para a angiogénese<sup>32</sup>.

Se a nível experimental, os AINES demonstraram eficácia, nomeadamente flurbiprofeno, ceterolac, diclofenac e o nepafenac, infelizmente a nível clinico não houve a concretização dos resultados prévios em laboratório<sup>33</sup>. Assim, os ensaios clínicos demonstraram uma resposta clinica altamente variável, associada a alguns efeitos adversos do uso prolongado desta medicação como o aparecimento de úlceras e melting corneano<sup>34,35</sup>. Assim, esta classe farmacológica não é uma opção de primeira linha no tratamento desta entidade clinica.

## LASER Árgon

O uso de LASER Árgon como arma terapêutica na neovascularização corneana foi descrita inicialmente em 1973<sup>36</sup>. Proceder-se à obliteração vascular, através da lesão térmica induzida pelo LASER, uma vez que a hemoglobina apresenta um perfil positivo de absorção da energia do LASER Árgon<sup>36-37</sup>.

Existem algumas publicações onde doentes com neovascularização corneana pós queratoplastia penetrante, cujo resultado após LASER Árgon foi positivo, com diminuição da área vascular e melhoria da acuidade visual<sup>37</sup>. Amostras pequenas, estudos retrospectivos, sem grupo controlo e tempos de seguimento curto, são algumas das criticas a estas publicações.

Alguns autores apresentam ainda algumas críticas acerca desta opção terapêutica como a dificuldade em identificar os vasos aferentes reais da neovascularização, a elevada taxa de recorrência e ainda o facto de o efeito ser transitória<sup>38-39</sup>. Porém a critica mais debatida é o facto de que a lesão térmica induzida pelo LASER irá levar a libertação de mediadores que aumentam a expressão de VEGF40.

## Diatermia por Agulha Fina

Esta técnica foi descrita por Pillai et al em 2000<sup>41</sup>. Consiste em aplicar com um porta-agulhas, uma agulha com 3/8 de círculo de monofilamento 10-0 junto e paralelo ao limbo ao nível do neovaso que se pretende obliterar. Em seguida com uma unidade de diatermia unipolar em modo de coagulação (0,5-1,0 mA) aplicar a sonda de diatermia em contacto com a agulha do monofilamento até o vaso desaparecer (cerca de 1 segundo). Aplicou esta técnica em 14 doentes com neovasos pós queratoplastia penetrante (rejeição) e pós queratite disciforme herpética. Houve uma regressão dos neovasos e uma diminuição da inflamação em ambos os grupos<sup>41</sup>. As limitações são a dimensão da amostra e a ausência de randomização e de grupos controlo. Esta técnica parece simples e poderá ser utilizada associada com outras opções terapêuticas.

## Terapia Fotodinâmica – TFD

A utilização de TFD no tratamento da neovascularização da córnea foi descrita pela primeira vez por Fossarello em 2003, tendo por base a verteporfina como composto fotosensibilizador<sup>42</sup>. Assim este composto é ativado por LASER e conseqüentemente origina a libertação de radicais livres, que levam à destruição tecidual e obliteração vascular por trombose intravascular<sup>42</sup>. O maior ensaio onde a TFD foi aplicada na neovascularização da córnea foi desenvolvido por Yoon et al e envolveu 18 doentes<sup>43</sup>. Após 12 meses de seguimento, em 8 doentes houve oclusão completa dos neovasos, 6 doentes com oclusão parcial e 4 doentes sem resposta clínica. 12 doentes necessitaram de pelo menos 2 tratamentos. As desvantagens desta opção terapêutica prendem-se com o elevado custo por tratamento, as reações de fotosensibilidade e complicações associadas à infusão do fotosensibilizador<sup>44</sup>.

Assim, esta opção terapêutica teve uma aceitação limitada devido não só à pouca evidência clínica da sua eficácia como também aos custos e complicações associadas.

## Agentes Anti-VEGF - Bevacizumab

O bevacizumab (avastin®, Genentech / Roche) é um anticorpo monoclonal, recombinante, humanizado, que se une ao VEGF (VEGF-A) impedindo a sua ligação aos receptores situados nas células endoteliais<sup>45</sup>.

Está provado o seu efeito na inibição da neovascularização coroideia, retiniana e iridiana (DMI, retinopatia diabética proliferativa, glaucoma neovascular).

Na área do segmento anterior começaram a ser publicados, em forma de casos clínicos ou de pequenas séries prospectivas, os resultados clínicos do uso off label de bevacizumab por diversas vias de administração<sup>46</sup>. Assim, a primeira forma de administração foi tópica (5-25 mg/ml), cerca de 2-5 vezes ao dia. Depois surgiu a aplicação subconjuntival, e por fim a via intraestromal (habitualmente 1.25 mg em 0,05ml)<sup>47</sup>. A administração intraestromal, por ter menor absorção que a administração tópica ou subconjuntival, pode reduzir possíveis complicações como sejam: HTA, tromboembolismo, hemorragias ou mesmo proteinúria. Esta administração é feita no bloco operatório, sob anestesia tópica, com uma agulha 30 G em seringa de insulina e injectada paralelamente à córnea, na base dos neovasos, junto ao limbo<sup>57</sup>.

A variabilidade dos resultados obtidos, pode ser explicada tanto pela heterogeneidade das causas da neovascularização como pelo tempo de duração dos neovasos<sup>49-54</sup>. Vários estudos

(tabela 2) apontam para que quanto menos e mais recentes são os neovasos, melhor a resposta ao tratamento. Por estudar ainda falta o número de administrações de bevacizumab a ser feito bem como o tempo que deve mediar entre cada administração<sup>49-57</sup>.

Atualmente as principais indicações para o uso de antiangiogénicos na córnea são<sup>46</sup>:

- 1- Neovascularização da córnea
- 2- Pterigions recidivados
- 3- Rejeição de transplantes da córnea

Em resumo, o resultado das publicações mais recentes é bastante promissor, não apenas pelo seu bom resultado como pelo seu baixo número de complicações. Os estudos existentes são pequenos, não controlado e assim originam informação com pouca evidência clínica, mas com resultados francamente positivos (tabela 2)<sup>49-57</sup>. Desta forma devido à elevada especificidade desta arma terapêutica, parece que será mais ideal como coadjuvante à terapêutica com corticoides do que como monoterapia<sup>46</sup>.

<b>TABELA 2- Efeitos inibitórios do Bevacizumab na neovascularização corneana</b>						
Referência	Via de Administração	Dosagem	Indicações	Nº olhos	Follow up	Resultados
Qian et al <sup>49</sup>	Subconjuntival com queratectomia	2,5 mg (1-2 x)	DMT	2	5-8 meses	Regressão neovasos
Doctor et al <sup>50</sup>	Subconjuntival/ intraestromal	1,25-2,5 mg	QH, QI, IL, SJS	8	3 meses	Regressão neovasos
Carrasco et al <sup>51</sup>	Subconjuntival	1,25 mg	QH	1	3 meses	Regressão completa
Kim et al <sup>52</sup>	Topica	12,5 mg/ml (4x dia)	QQ, QI, QH, SJS; pterigium,	10	3 meses	Regressão em 7 olhos; epitelopatia em 6 olhos
Uy et al <sup>53</sup>	Tópica	25mg/ml (1-4x ao dia) 1 mes	SJS	3	3 meses	Regressão de neovasos
Bahar et al <sup>54</sup>	Subconjuntival	2,5 mg (1 x ao mes)	QH, PQI, QQ, QP, QI, pterigium	15	3-5 meses	Bem tolerado. Regressão parcial
Awadein et al <sup>55</sup>	Subconjuntival	2,5 mg 1x	QP	3	1 mes	Regressão
Harooni et al <sup>56</sup>	Subconjuntival	1,25 mg 1 x	QP	1	5 meses	Regressão total
Trincao et al <sup>57</sup>	Intraestromal	1,25 mg 1 x	QP, QH, QI, QQ	12	12 meses	Regressão completa em 8 olhos
<p>QQ- queimadura química; QH- Queratite herpética; QI- queratite intersticial; PQI- pos queratite infecciosa; QP: Queratoplastia penetrante; DMT: deg marginal Terrien; SJS- stevens Johnson; IL – insuficiência limbar</p>						

Tabela 2- Efeitos inibitórios do Bevacizumab na neovascularização corneana

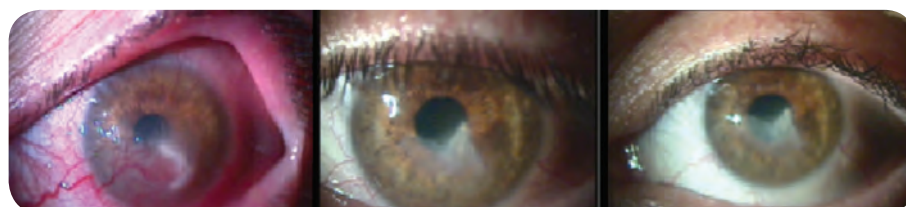
## A Nossa Experiência com o Bevacizumab

O início da utilização do bevacizumab no tratamento da neovascularização da córnea iniciou-se na unidade de Córnea e Superfície Ocular do serviço de Oftalmologia do Centro Hospitalar de Lisboa – Zona Central em Fevereiro de 2008. Após revisão bibliográfica das primeiras publicações em revistas como Ophthalmology ou Cornea decidimos definir um protocolo de atuação terapêutica dirigida a este grupo de doentes.

Foram envolvidos na primeira fase 12 doentes que classificamos em três grupos (Infecção / Inflamação / trauma). Determinamos a MAVC e foram feitas fotografias do segmento anterior. Em ambiente de bloco operatório e sob anestesia tópica procedemos à injeção de bevacizumab (1.25mg / 0.05mL) intraestromal com seringa de insulina de 1cc e agulha de 30G no local de emergência da neovascularização. Após o procedimento foi feita profilaxia da infecção com quinolona tópica de última geração durante 5 dias. Seguidamente foram feitas avaliações de MAVC e fotografia do segmento anterior ao fim de 1, 3 e 6 meses.

Os primeiros resultados foram francamente positivos. Obtivemos uma resposta ON (melhoria da AV em 2 linhas e redução da área dos neovasos) em 8 doentes e uma resposta OFF (sem melhoria da AV e sem redução da área de neovasos em 4 doentes). Verificámos que a etiologia, o estágio e a profundidade da neovascularização são factores que condicionam fortemente o resultado final. Constatamos também que é uma excelente opção na regressão neovascular na queratoplastia penetrante, uma vez que diminui o aporte de mediadores imunológicos junto do enxerto. Ao nível da segurança, não tivemos nenhum evento adverso pelo uso de bevacizumab intraestromal ao longo de 3 anos de utilização.

Atualmente a aplicação de bevacizumab intraestromal é uma técnica que utilizamos com frequência na unidade, quer um monoterapia, quer em associação com outras opções terapêuticas.

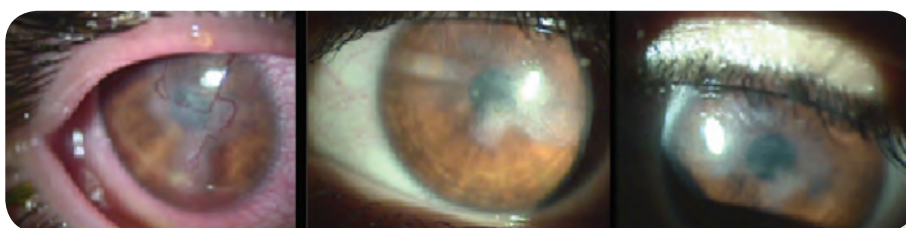


A

B

C

Figura 1 - Doente do sexo masculino, 32A, rosácea, úlceras de córnea de repetição. Imagem A pré injeção intraestromal de 1,25 mg de bevacizumab. Imagem B – 6 meses pós operatório, com redução de neovasos. Imagem C- 1 ano após a injeção de bevacizumab



A

B

C

Figura 2 - Doente do sexo masculino, 32A, utilizador crónico de Lentes de contacto. Imagem A pré injeção intraestromal de 1,25 mg de bevacizumab. Imagem B – 6 meses pós operatório, com redução de neovasos. Imagem C- 1 ano após a injeção de bevacizumab

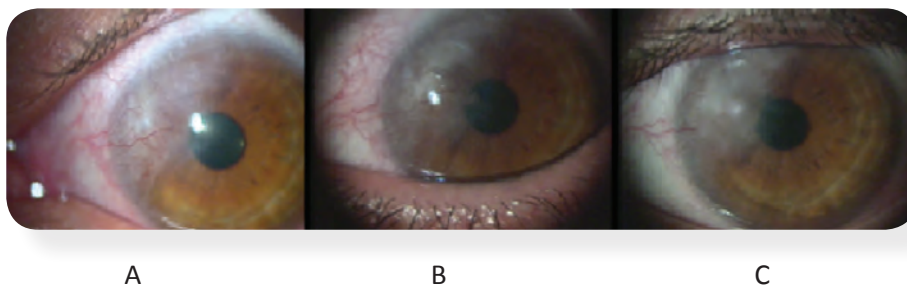


Figura 3 - Doente do sexo masculino, 36A, sofreu queimadura química. Imagem A pré injeção intraestromal de 1,25 mg de bevacizumab. Imagem B – 6 meses pós operatório, com redução de neovasos. Imagem C- 1 ano após a injeção de bevacizumab

## Conclusão

A neovascularização da córnea surge frequentemente como motivo de consulta numa unidade direcionada para a patologia corneana. As inúmeras etiologias possíveis, associadas aos inúmeros mecanismos fisiopatológicos tornam esta entidade como um desafio clínico e terapêutico. Em última análise a manutenção da transparência corneana associada a uma satisfatória acuidade visual são os objectivos da terapêutica para a neovascularização corneana.

As opções terapêuticas são variadas não havendo um Gold standard definido pela comunidade científica. Neste sentido, a associação de opções terapêuticas para obter a angio-redução e a anti-angiogénese são o objectivo a atingir. Assim, o advento do uso os fármacos anti – VEGF veio originar um salto qualitativo importante na resolução desta situação clínica. O passo seguinte será a criação de ensaios clínicos prospectivos e multicêntricos de modo a aferir a eficácia deste novo grupo terapêutico, quer em monoterapia, quer em associação.

Outro papel importante terá a Medicina Translacional, ou seja, em que a investigação básica chegue ao fundo no estudo dos mecanismos moleculares envolvidos nos fenómenos angiogénicos. E seguidamente haja a transposição para a investigação clínica, com o aparecimento de novos fármacos, mais eficazes e mais dirigidos à fisiopatologia, de modo a obter uma melhor e mais rápida resposta clínica.

## Bibliografia

1. Cursiefen C, Kuchle M, Naumann GOH. Angiogenesis in corneal disease: histopathologic evaluation of 254 human corneal buttons with neovascularization. *Cornea*. 1998;17:611-613.
2. Cursiefen C, Chen L, Reza Dana M, et al. Corneal lymphangiogenesis: evidence, mechanisms and implications for corneal transplant immunology. *Cornea*. 2003;22:273-281
3. Ambati BK, Nozaki M, Singh N, et al. Corneal avascularity is due to soluble VEGF receptor-1. *Nature*. 2006;443:993-997.
4. Stuart PM, Pan F, Plambeck S, et al. FasL-Fas interactions regulate neovascularization in the cornea. *Invest Ophthalmol Vis Sci*. 2003;44:4010-4015
5. Mwaikambo BR, Sennlaub F, Ong H, et al. Activation of CD36 inhibits and induces regression of inflammaotry corneal neovascularization. *Invest Ophthalmol Vis Sci*. 2006;47:4356-4364.
6. Qazi Y, Wong G, Monson B, et al. Corneal transparency: genesis, maintenance and dysfunction. *Brain Res Bull*. 2009;27:198-210.
7. Niederkorn JY. Immune privilege and immune regulation in the eye. *Adv Immunol*. 1990;48:191-226.
8. Chang JH, Gabison EE, Kato T, et al. Corneal neovascularization. *Curr Opin Ophthalmol*.
9. Contribution of vascular endothelial growth factor in the neovascularization process during the pathogenesis of herpetic stromal keratitis. *J Virol*. 2001;75:9828-9835.
10. Regina M, Zimmerman R, Malik G, et al. Lymphangiogenesis concurrent with haemangiogenesis in the human cornea. *Clin Exp Ophthalmol*. 2007;35:541-544.
11. Dana MR, Streilein JW. Loss and restoration of immune privilege in eyes with corneal neovascularization. *Invest Ophthalmol Vis Sci*. 1996;37: 2485-2494.
12. The Collaborative Corneal Transplant Studies Research Group. The Collaborative Corneal Transplantation Studies (CCTS). Effectiveness of histocompatibility matching in high-risk corneal transplantation. *Arch Ophthalmol*. 1992;110:1392-1403.
13. Hill JC. High risk corneal grafting. *Br J Ophthalmol*. 2002;86:945.
14. Roodhooft JMJ. Leading causes of blindness worldwide. *Bull Soc Belge Ophthalmol*. 2002;283:19-25.
15. Roth HW. The etiology of ocular irritation in soft lens wearers: distribution in a large clinical sample. *Contact Intraocul Lens Med J*. 1978;4:38-37.
16. Scroggs MW, Proia AD, Smith CF, et al. The effect of total-body irradiation on corneal neovascularization in the Fischer 344 rat after chemical cauterization. *Invest Ophthalmol Vis Sci*. 1991;32:2105-2111.
17. Fromer CH, Klintworth GK. An evaluation of the role of leukocytes in the pathogenesis of experimentally induced corneal neovascularization. Comparison of experimental models of corneal neovascularization. *Am J Pathol*. 1975;79:537-554.
18. Ma DH, Chen JK, Kim WS, et al. Expression of matrix metalloproteinases 2 and 9 and tissue inhibitors of metalloproteinase 1 and 2 in inflammation-induced corneal neovascularization. *Ophthalmic Res*. 2001;33:353-362.



19. Samolov B, Steen B, Seregard S, et al. Delayed inflammation-associated corneal neovascularization in MMP-2-deficient mice. *Exp Eye Res.* 2005;80:159–166.
20. Cursiefen C, Hofmann-Rummelt C, Kuchle M, et al. Pericyte recruitment in human corneal angiogenesis: an ultrastructural study with clinicopathological correlation. *Br J Ophthalmol.* 2003;87:101–106.
21. Chang JH et al. Corneal neovascularization. *Curr Opin Ophthalmol.* 2001; 12:242-49
22. Boneham GC, Collin HB. Steroid inhibition of limbal blood and lymphatic vascular cell growth. *Curr Eye res.* 1995; 14: 1-10
23. Jones IS, Meyer K. Inhibition of vascularization of rabbit cornea by local cortisone. *Proc Soc Exp Biol Med.* 1950; 74: 102-104
24. Nakao S, Hata Y, Miura M et al. Dexamethasone inhibits IL-1 induced corneal neovascularization. *Am J Pathology.* 2007; 171: 1058-1065
25. Rhen T, Cidlowski JA. Anti-inflammatory action of glucocorticoids – new mechanisms for old drugs. *N Engl J Med.* 2005; 353: 1711-1723
26. Phillips K, Artffa R et al. Effects of prednisolone on corneal wound healing, ulceration and neovascularization. *Arch Ophthalmology.* 1985; 103: 284-287
27. Ebrabem Q, Minamoto A, Hoppe G et al. Triamcinolone acetonide inhibits IL-6 and VEGF angiogenesis. *Invest Ophthalmol Vis Sci.* 2006; 47: 4935-4941
28. Robin JB, Regis-Pacheco LF et al. The histopathology of corneal neovascularization-Inhibitor effects. *Arch Ophthalmol.* 1985; 103: 284-287
29. Chang Ct, Chen YL et al. The inhibition of prostaglandin E1-induced corneal neovascularization. *J Formos Med Assoc.* 1989; 88: 707-711
30. Benezra D. Neovascuogenic ability of prostaglandins, growth factors, and synthetic chemoattractants. *Am J Ophthalmol.* 1978; 86: 455-461
31. Fucht J, Zauberman H. Topical indomethacin effect on neovascularization of cornea and on prostaglandin E2 levels. *Br. J Ophthalmol.* 1984; 68: 656-659
32. Takahashi K, Saishin Y et al. Topical nepfenac inhibits ocular neovascularization. *Invest Ophthalmol Vis Sci.* 2003; 44: 409-415
33. Peyman GA et al. The effect of combinations of flurbiprofen and low molecular heparin and doxycycline on inhibition of corneal neovascularization. *Cornea.* 2006; 25: 582-585
34. Congdon Ng, Schein OD, von Kulajta et al. Corneal complications associated with the use of NSAIDs. *J. Cataract Refract Surg.* 2001; 27: 622-631
35. Flach AJ. Corneal melts associated with topically applied NSAID. *Trans Am Ophthalmol Soc.* 2001;99: 205-210
36. Cherry PM, Faulkner JD et al. Argon LASER treatment of corneal neovascularization. *Ann Ophthalmol.* 1973; 5: 911-920
37. Nirankari VS, Baer JC. Corneal Argon LASER photocoagulation for neovascularization in penetrating keratoplasty. *Ophthalmology.* 1986; 93:1304-1309
38. Jerold Gordon Y, Mann RK, Mah TS. Fluorescein potentiated Argon LASER therapy for corneal

neovascularization. *Cornea*. 2002; 21:770-773

39. Lim KJ, Wee WR,. Treatment of corneal neovascularization with Argon LASER. *Korean J Ophthalmol*. 1993; 7: 25-27
40. Staffileno BA. LASER treatments of corneal vessels. *Ophthalmology*. 1999; 99: 1641
41. Pillai CT, Dua HS,Hossain P. Fine needle diathermy occlusion of corneal vessels. *Invest Ophthalmol Vis Sci*. 2000; 41: 2148-2153
42. Fossarello M, Peiretti E, Zucca I, et al. Photodynamic therapy of corneal neovascularization with verteporfin. *Cornea*. 2003; 22: 485-488
43. Yoon KC, You IC, Kang IS, et al. Photodynamic therapy with verteporfin for corneal neovascularization. *Am J ophthalmol*. 2007;144: 390-395
44. Brooks B, Ambati BK, Macrus DM, et al. Photodynamic therapy of corneal neovascularization and lipid degeneration. *Br J Ophthalmol*. 2004; 88: 840
45. Ferrara N, Hillan KJ, Novotny W. Bevacizumab (Avastin), a humanized anti-VEGF monoclonal antibody for cancer therapy. *Biochem Biophys Res Commun*. 2005; 333: 328-335
46. Gupta D, Illingworth C; Treatments for corneal Neovascularization. *Cornea*; 2011; 30:927-938
47. Bock F, Konig Y, Kruse F, et al. Bevacizumab eye drop inhibit corneal neovascularization. *Graefes Arch Clin Exp ophthalmol*. 2008; 246: 281-284
48. Dastjerdi MH, Nallasamy N, et al. Topical bevacizumab in treatment of corneal neovascularization. *Arch Ophthalmol*. 2009; 127: 381-389
49. Qian Cx, Bahar I et al. Combined use of superficial keratectomy and subconjunctival bevacizumab injection for corneal neovascularization. *Cornea*. 2008; 27: 1090-1092
50. Doctor PP, Bhat PV, Foster FT. Subconjunctival bevacizumab therapy for corneal neovascularization. *Cornea*. 2008;27:992-995
51. Carrasco MA. Subconjunctival bevacizumab for corneal neovascularization in herpetic disease. *Cornea*. 2008; 27:743-745
52. Kim SW, Ha BJ, Kim Ek,et al. The effect of topical bevacizumab on corneal neovascularization. *Ophthalmology*. 2008;115:e33-e38
53. Uy H, Chan Ps, Edward R. Topical bevacizumab and ocular surfasse neovascularization in patients with SJS. *Cornea*. 2008;27:70-73
54. Bahar I, Kaisermen I, McAllum P et al. Subconjunctival bevacizumab injection for corneal neovascularization . *Curr Eye Res*. 2008; 33: 23-28
55. Awadein A. Subconjunctival bevacizumab for vascularized rejected corneal grafts. *J Cataract Refract Surg*. 2007; 33: 1991-1993
56. Harooni H, Reddy V, Root T et al. Bevacizumab for graft rejection. *Ophthalmology*. 2007;114:1950
57. Trincao F, Feijao J, Maduro V, Alves N, Batalha C, Candelaria P. Tratamento da neovascularização da córnea com bevacizumab. Follow up de 1 ano. *Oftalmologia*.. 2011;25:129-134

## 09. Técnicas de Imagem e Biomecânica da Córnea



# Técnicas de Imagem e Biomecânica da Córnea

José Salgado-Borges, Cláudia Costa-Ferreira, Renato Ambrósio Jr.

A Oftalmologia tal como as restantes especialidades da Medicina, teve um grande avanço a nível tecnológico ao longo das últimas décadas. Os novos métodos de imagem e medição permitem-nos diagnosticar e conhecer melhor certas entidades até então mal caracterizadas, bem como a melhor maneira de as abordar e resolver, quer do ponto de vista médico, quer cirúrgico.

Neste capítulo, pretendemos apresentar de forma prática e actual as diferentes técnicas diagnósticas de imagem que hoje se aplicam ao estudo da córnea.

Primeiramente, descreve-se a importância da biomicroscopia/fotografia na caracterização, descrição e registo dos diferentes aspectos mais relevantes da córnea, sem o recurso a técnicas diagnósticas mais elaboradas ou sofisticadas.

Seguidamente, são abordadas as técnicas que descrevem as estruturas histológicas ou de grande ampliação da córnea, tais como a microscopia confocal e a especular.

Posteriormente, são tratados os temas da topografia e tomografia corneana. Os tomógrafos actuais não só nos dão informação sobre a morfologia e curvatura da superfície anterior da córnea como também dados sobre os mais variados aspectos morfométricos da superfície posterior, paquimetria e variações da elevação corneana.

A Tomografia de Coerência Óptica (OCT) é analisada seguidamente, revelando-se um exame muito importante e completo que permite a avaliação da córnea ao nível micrométrico ou, se quisermos, um exame histológico não invasivo.

Por fim, é focado o tema da biomecânica da córnea que nos dias de hoje tem grande importância e impacto no conhecimento das alterações estruturais do tecido corneano, tanto no que diz respeito às patologias ectásicas, como na sua modificação após cirurgia refractiva.

## Biomicroscopia / Fotografia

A biomicroscopia e fotografia da córnea são essenciais para uma boa e correcta avaliação clínica da córnea, podendo obter-se imagens por iluminação directa, em fenda, por retro-iluminação ou através da gonioscopia.

Desde o 1º desenho de Gullstrand, em 1911, o biomicroscópio ou lâmpada de fenda continua a ter um sistema de observação e um de iluminação, com eixos de rotação comuns mas com diferentes eixos ópticos que coincidem nos seus planos de foco (Fig. 1).

Nos últimos 10 anos, a melhoria da imagem no biomicroscópio foi conseguida graças aos sistemas de iluminação tipo LED que permitem uma maior homogeneidade de distribuição da luz, maior intensidade luminosa nos comprimentos de onda de luz visível e uma maior longevidade (30,000 horas versus 200 horas com as lâmpadas de tungsténio). Podemos visualizar directamente o



Figura 1 - Lâmpada de fenda Haag-Streit

exame que estamos a realizar, sendo possível documentar situações peculiares, tais como lesões em que se quer documentar a sua evolução. Existe uma grande variedade de equipamentos de biomicroscopia com registo fotográfico incorporado, algo que é muito importante para a documentação e seguimento da patologia corneana. (Figs. 2 e 3); temos actualmente à nossa disposição sistemas integrados nos biomicroscópios com dispositivos de captação de imagem de alta resolução, digitais e com exportação directa para o computador. (Fig. 4)

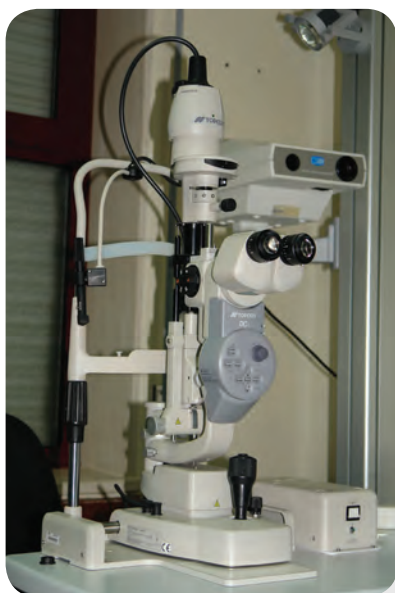

Figura 2 - Biomicroscópio com sistema digital de imagem

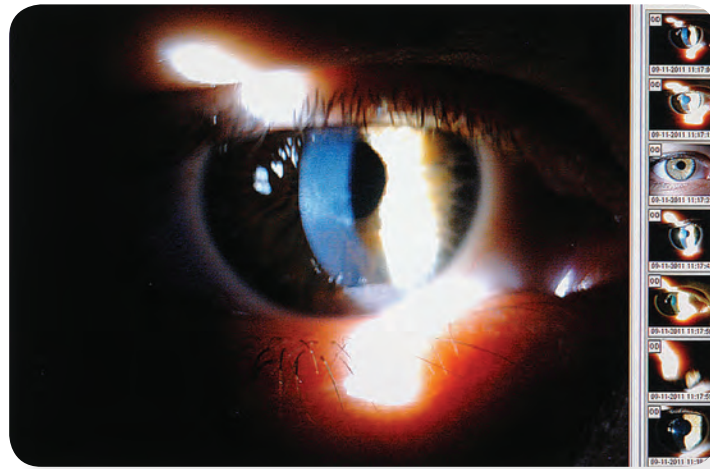

Figura 3 - Foto da córnea, obtida pelo equipamento digital

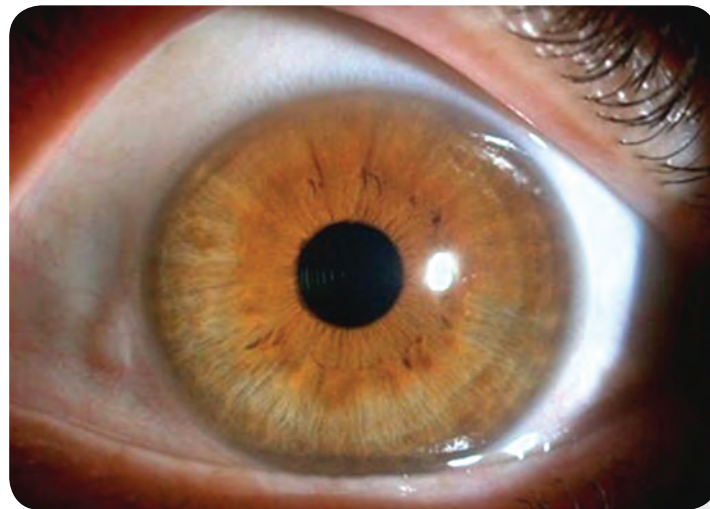


Figura 4 - Foto da córnea normal

## Técnicas de Grande Ampliação (Microscópicas)

No que respeita às técnicas de grande ampliação há a considerar a microscopia especular e a confocal.

### Microscopia Especular

A microscopia especular (Fig. 5 e 6) permite observar a morfologia e o número de células endoteliais.

O endotélio normal de uma pessoa jovem apresenta na microscopia especular um padrão regular de células hexagonais, a maioria das quais com um diâmetro semelhante; mas esta morfologia e/ou tamanho variam com a idade, traumatismos, diversas patologias ou procedimentos cirúrgicos. Actualmente dispomos de microscópios especulares de não contacto, de alta resolução e equipados com *software* que permite obter imagens automatizadas e a determinação da morfologia e densidade celular endotelial, incluindo o coeficiente de variação e a percentagem de células hexagonais (Fig. 7).



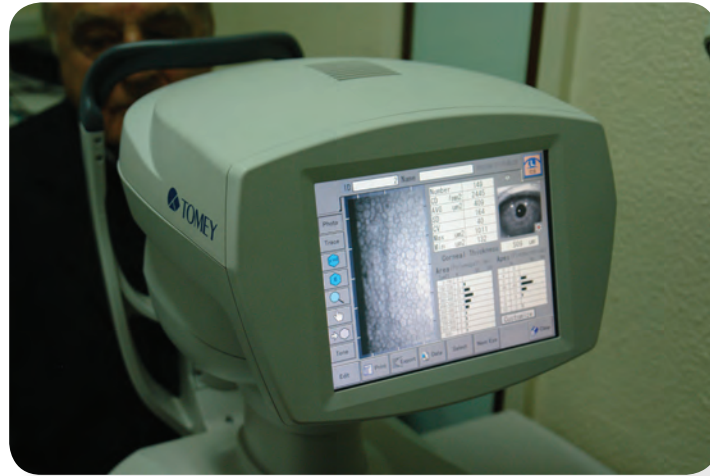

Figura 5 - Microscópio especular

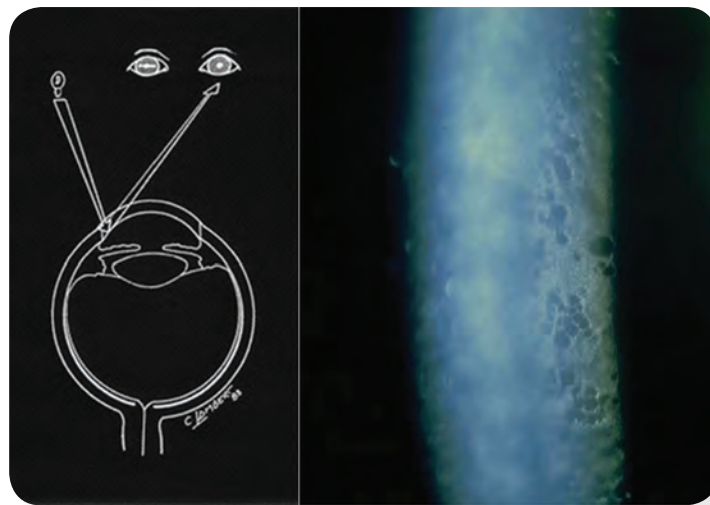


Figura 6 - Visualização do endotélio

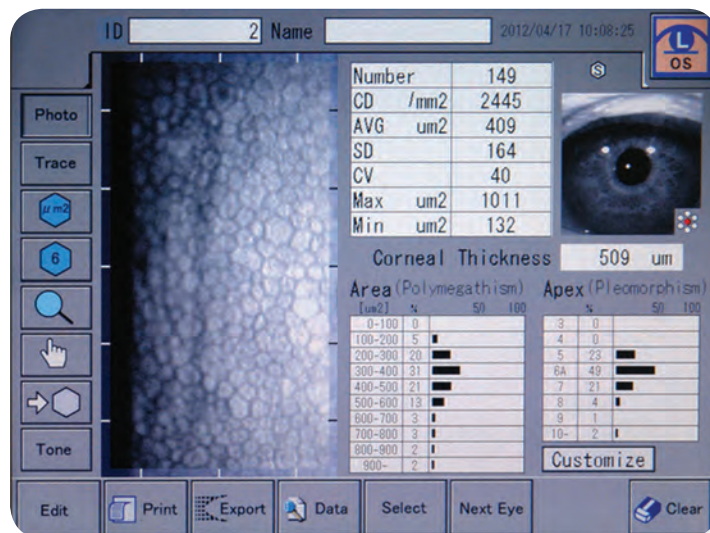


Figura 7 - Endotélio com polimegatismo e pleomorfismo

Na análise da microscopia especular é importante em primeiro lugar reconhecer a aparência de um endotélio normal (avaliação qualitativa), sendo possível identificar um aumento do tamanho (polimegatismo) ou da forma (pleomorfismo) das células endoteliais (Fig. 7). Na análise morfométrica ou quantitativa reporta-se: a densidade das células endoteliais (DCE), 3.500-4.000 células/mm<sup>2</sup> ao nascimento e 2.000-2.500 células/mm<sup>2</sup> no adulto; o coeficiente de variabilidade (CV) que numa córnea normal é menor que 0,30; e o pleomorfismo (percentagem de células hexagonais) que geralmente é superior a 60%.

Do ponto de vista clínico a microscopia especular é uma ferramenta muito útil para o estudo das células endoteliais, não só para o especialista de córnea como também para o oftalmologista generalista. Permite evidenciar alterações corneanas anteriores à realização de uma cirurgia como a catarata, porque uma córnea transparente não garante a presença de um endotélio normal. Por outro lado, estima-se que ocorra edema corneano quando o DCE se situa entre 400-700 células/mm<sup>2</sup>. Uma outra situação, detectada precocemente pela microscopia especular, são as córneas “guttata” presentes na distrofia endotelial de Fuchs e cujo diagnóstico ajuda na tomada de precauções antes da realização de um procedimento cirúrgico do segmento anterior (Fig. 8)

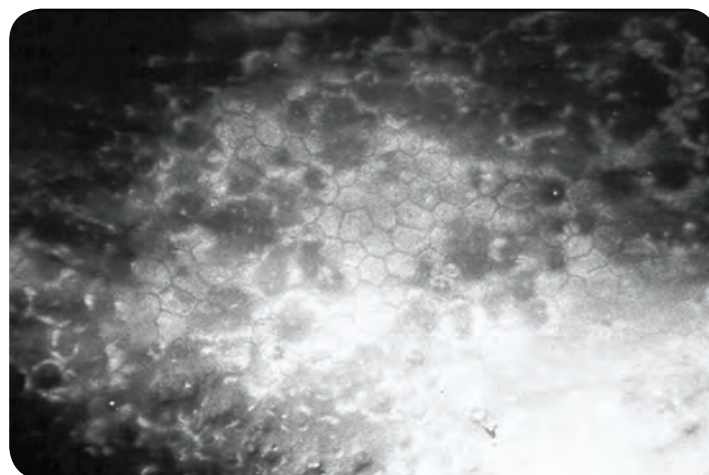


Figura 8 - Endotélio com excrescências na distrofia de Fuchs

Com a idade a maioria das pessoas apresenta uma diminuição da DCE, estimando-se uma perda de 0.5% por ano a partir dos 50 anos de idade. Esta perda é 7 vezes superior nos indivíduos submetidos a transplante de córnea e estudos recentes mostram que com as técnicas actuais a perda de células endoteliais pós-cirurgia de catarata varia entre 0-20%. Por seu lado, em doentes com lentes fáquicas assiste-se a uma diminuição significativa da DCE pelo que é imprescindível uma DCE superior a 2000 células/mm<sup>2</sup> como critério de inclusão.

## Microscopia Confocal

A microscopia confocal é uma técnica de não contacto, em que o olho e equipamento estão separados por uma gota de gel, o que garante uma ausência de contacto e de pressão sobre a córnea. Esta técnica traduziu-se por um grande avanço para o estudo da córnea, tanto sã como patológica, permitindo de uma forma não invasiva, em tempo real e “in vivo” avaliar a microestrutura da córnea sem necessidade de manipulação ou uso de corantes.

Aplicado à clínica, aporta uma informação inestimável sobre múltiplas patologias corneanas uma vez que permite o estudo de todas as suas camadas, a identificação clara dos plexos nervosos (Fig. 9), a caracterização das degenerescências e distrofias corneanas bem como o diagnóstico diferencial das queratites. Uma das situações em que o microscópio confocal pode ajudar é no diagnóstico de queratite por *Aspergillus*, em que permite observar fungos filamentosos no estroma com hifas septadas de cerca de 5 a 10  $\mu\text{m}$  de diâmetro; por outro lado, em situações de infecção por *Acanthamoeba*, permite a identificação de trofozoítos e cistos de 30  $\mu\text{m}$ , possibilitando a realização de um diagnóstico *in vivo*. (Fig. 10)

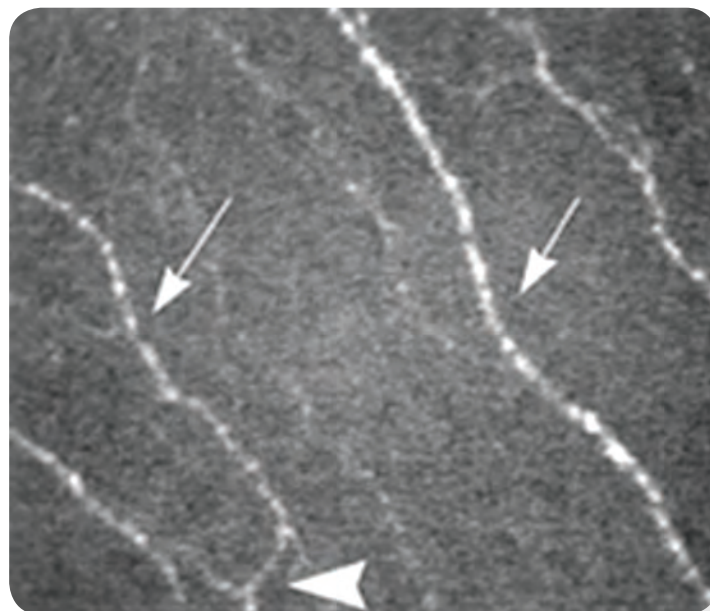


Figura 9 - Microscopia confocal. Nervos corneanos

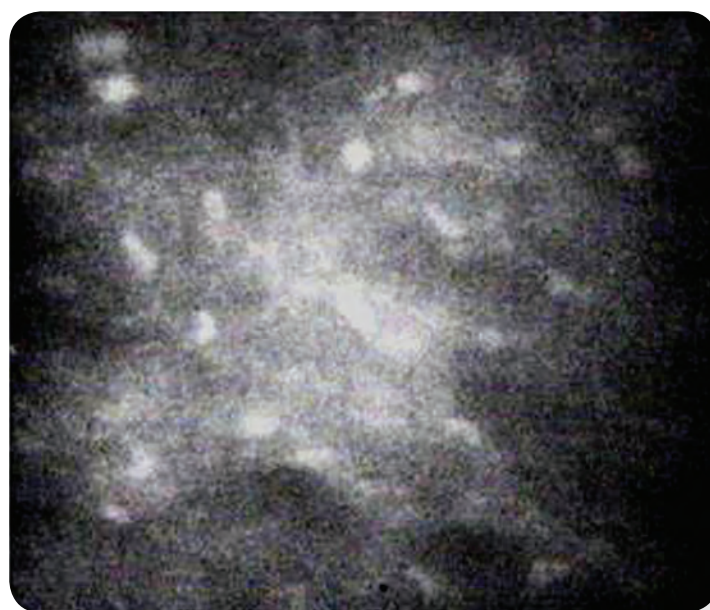


Figura 10 - Microscopia confocal de queratite por *Acanthamoeba*

Relativamente ao olho seco a microscopia confocal revelou uma diminuição significativa da densidade celular ao nível das camadas superficial e intermédia do epitélio, bem como um adelgaçamento corneano periférico associado a alterações da densidade dos plexos nervosos sub-basais.

Esta técnica também permite identificar a presença de depósitos corneanos secundários a patologias como o mieloma múltiplo ou mucopolissacaridoses ou após a ministração de medicamentos tais como a amiodarona, a cloroquina, ouro ou prata.

Com a microscopia confocal é possível ainda monitorizar as alterações induzidas na córnea por tratamentos como o *cross-linking* ou analisar os processos de cicatrização consecutivos a procedimentos de cirurgia refractiva (Lasik ou PRK) ou transplantes da córnea (Fig. 11)

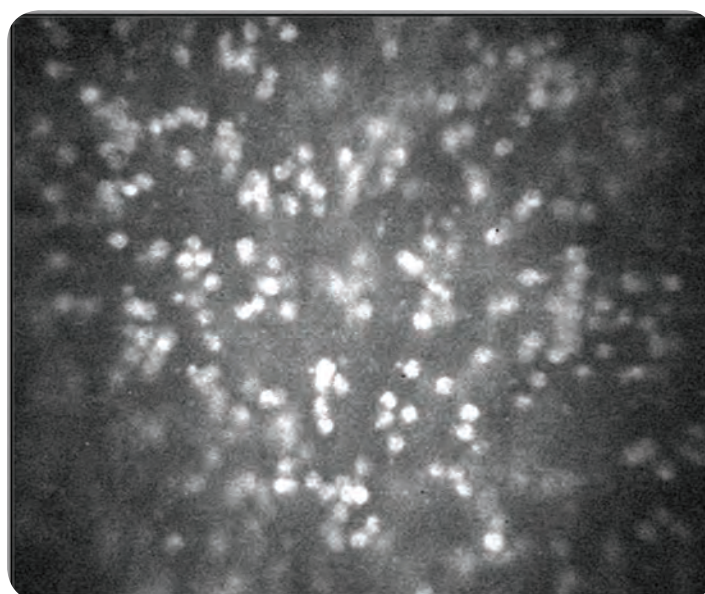


Figura 11 - Areias do Saara pós-LASIK

## Avaliação da Superfície Anterior (Topografia da Córnea)

A superfície anterior da córnea pode ser analisada pelos topógrafos corneanos, seja por queratoscopia, queratometria, fotoqueratoscopia ou videoqueratoscopia. Estes exames são fundamentais para a prescrição de lentes de contacto e seu acompanhamento posterior, cálculo da lente intra-ocular e remoção selectiva de pontos de sutura em doentes submetidos a cirurgia de catarata ou de transplante de córnea.

A queratometria clássica recolhe a informação apenas dos 3-4,5 mm centrais. Limita-se à avaliação de dois eixos perpendiculares (o mais curvo e o mais plano) e baseia-se no princípio de Helmholtz, que assume que a córnea central apresenta uma superfície esferocilíndrica. Os queratoscópios de reflexão, dos quais o mais comum é o disco de Plácido (disco com círculos concêntricos alternadamente claros e escuros), tiveram um desenvolvimento marcado ao longo dos últimos 100 anos; são também sensíveis às anomalias do filme lacrimal, traduzidas por uma distorção das miras. Os sistemas de visualização e armazenamentos das imagens, a queratoscopia em filme e a videoqueratoscopia em vídeo precederam a era da topografia corneana.



Os sistemas topográficos de projecção (baseados no disco de Plácido) tiveram um desenvolvimento marcado nas décadas de 80 e 90 (Fig. 12). A representação da curvatura corneana anterior na forma de mapa de cores constitui o elemento essencial que o topógrafo de projecção nos oferece. Neste mapa as cores quentes (vermelho, laranja e amarelo) representam as áreas de maior curvatura, a cor verde representa as áreas intermédias e as cores frias (azul claro e azul escuro) as mais planas (Fig. 13). A maioria dos sistemas detetam também o bordo pupilar, representado por um círculo branco sobreposto ao mapa de curvatura, permitindo verificar se a pupila “assenta” sobre uma área corneana regular ou não.

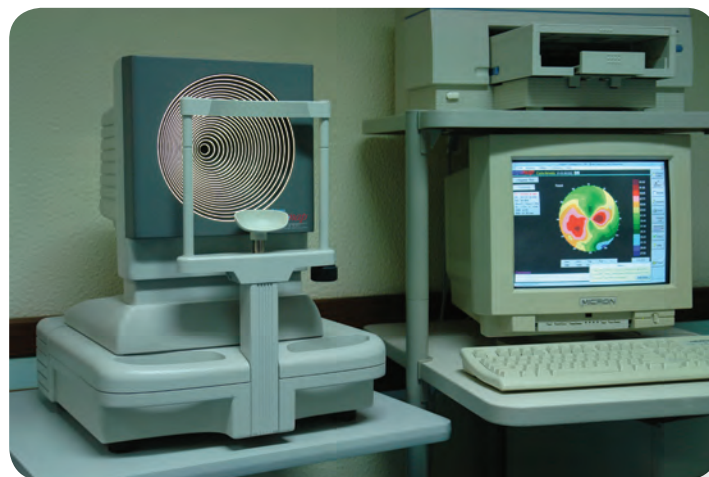


Figura 12 - Topógrafo corneano

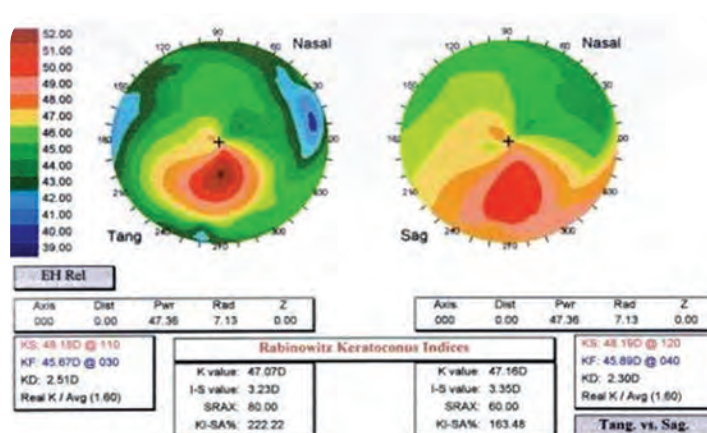


Figura 13 - Topografia. Queratocone subclínico

A escala absoluta mostra todas as córneas numa mesma escala de cores, normalmente de 35,00 a 52,00D em intervalos de 0,50D, permitindo ao observador analisar e comparar dados topográficos sem a necessidade de realizar os ajustamentos criados nas escalas normalizadas, flexíveis e modificáveis pelo utilizador, nas quais o mapa de cores é ajustado ao poder dióptrico de cada córnea. Na altura de interpretar uma topografia é fundamental antes que tudo comprovar a escala e o poder dióptrico do mapa a analisar.

Existem duas formas de analisar a superfície da córnea através do cálculo do raio de curvatura de cada ponto estudado: mapas axiais ou sagitais e mapas tangenciais. Nos mapas axiais todos os raios de curvatura estão centrados no eixo visual, dando informação sobre o poder refrativo real na área pupilar assim como uma informação global sobre a morfologia de córneas normais. Nos mapas tangenciais o raio é calculado em função da tangente a cada ponto estudado, proporcionando maior informação sobre as variações locais de curvatura bem como uma melhor interpretação da periferia; estes mapas são adequados para acentuar anomalias focais como aquelas que surgem no queratocone subclínico.

Os topógrafos permitem ainda mostrar exames seriados e mapas diferenciais, importantes para avaliar alterações produzidas e as variações induzidas por variados procedimentos cirúrgicos ao longo do tempo (Fig. 14).

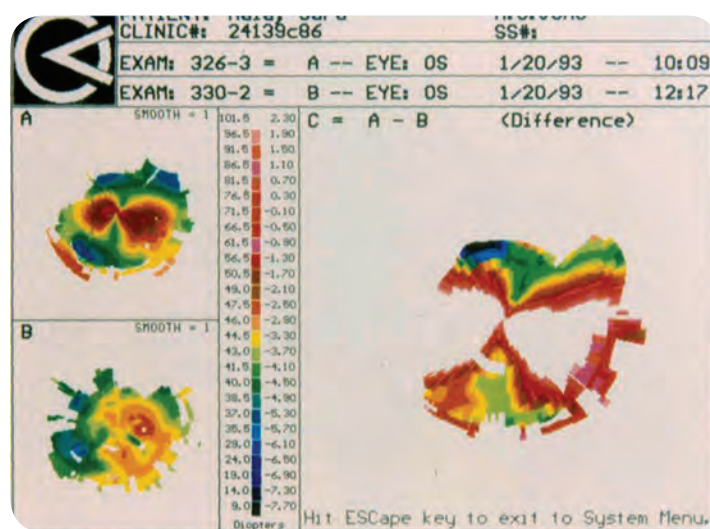


Figura 14 - Controlo do astigmatismo pós-cirúrgico pela topografia

Através do exame topográfico é possível ainda determinar numerosos índices numéricos que permitem discriminar entre uma córnea normal e uma patológica. Entre eles poderemos destacar:

- a) a asfericidade (Q) que descreve como varia o raio de curvatura ao longo da superfície corneana desde o centro até à periferia;
- b) índice de assimetria de superfície (SAI), que mede a diferença de potência entre dois pontos opostos (separados 180°), que normalmente varia entre 0 e 0,50 e que em córneas assimétricas, como no queratocone, apresenta valores muito superiores;
- c) índice de regularidade da superfície (SRI), em que nos 4,5 mm da córnea central se comparam as potências de cada ponto com as dos que o rodeiam; as córneas normais têm valores entre 0 e 1, enquanto que os astigmatismos irregulares apresentam valores muito mais elevados;
- d) acuidade visual potencial (PVA) que consiste na acuidade visual esperada em função das alterações topográficas baseadas nos índices SAI e SRI.

No que diz respeito ao queratocone, Rabinowitz e McDonell foram os primeiros a descrever uma série de índices capazes de identificar formas pré-clínicas desta entidade, mas nos últimos anos apareceu uma grande variedade de novos índices. Contudo, o recurso ao estudo da face posterior da córnea com os actuais sistemas tomográficos de elevação, a sensibilidade e a capacidade diagnóstica do queratocone subclínico aumentou, para segurança dos procedimentos refrativos. O exame topográfico permite ainda caracterizar o queratocone estabelecido de acordo com um padrão morfológico: *bull's eye*, *bow-tie* e juncional (Fig. 15). É também possível diagnosticar outras situações clínicas, tais como a degenerescência marginal pelúcida, o queratoglobó, a ectasia pós-lasik ou a deformação corneana produzida pelo uso prolongado das lentes de contacto.

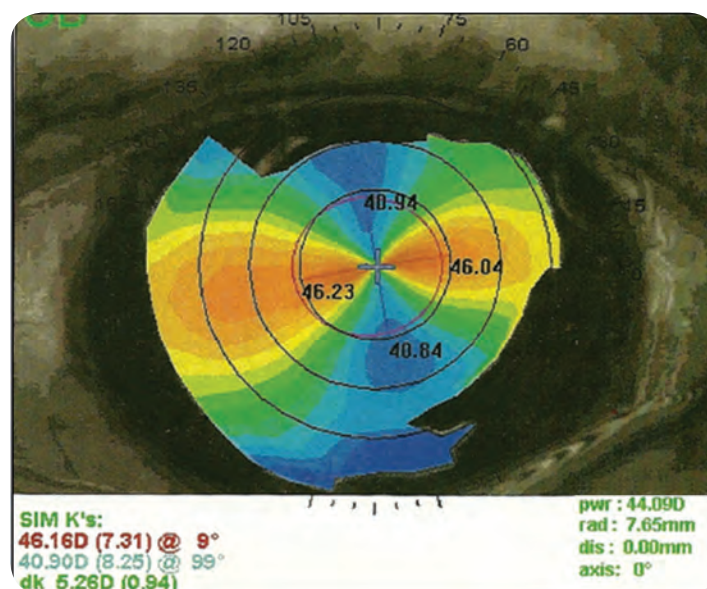


Figura 15 - Astigmatismo típico em *bow-tie*

No que diz respeito à contactologia, a topografia de Plácido é um exame importante para a escolha, simulação do ensaio e avaliação do comportamento da córnea e filme lacrimal na prescrição dos diferentes tipos de lentes de contacto.

Relativamente à cirurgia refractiva, a topografia corneana, para além da detecção de patologias assintomáticas ou subclínicas, revelou-se importante na determinação e planificação do plano cirúrgico, seguimento pós-operatório e avaliações da centragem da ablação e dos seus resultados refrativos.

Por fim, quanto à cirurgia da córnea, a topografia baseada nos discos de Plácido revelou-se ao longo dos últimos 20 anos um exame crucial no controlo e manipulação das suturas corneanas (Fig. 14) e no planeamento e avaliação dos resultados da cirurgia de segmentos corneanos intra-estromais.

## Tomografia Corneana (Estudo 3-D da Arquitectura)

Enquanto que a topografia permite apenas estudar os contornos ou as formas da superfície anterior da córnea a tomografia permite, através de seções ópticas sequenciais da córnea, efectuar a sua reconstrução tridimensional baseada em modelos matemáticos. Comparando com a medicina geral, a tomografia corneana será o equivalente ao TAC.



A caracterização tomográfica da córnea geralmente também apresenta dados da câmara anterior do olho, sendo o termo “Tomografia de córnea e segmento anterior” mais adequado. Existem basicamente três métodos para este tipo de análise: fotografia de Scheimpflug, utilizada pelo Pentacam (Fig. 16), OCT (Ocular Coherence Tomography) (Fig. 17) e ultrassom de alta frequência (Fig. 18). Tais princípios são utilizados em diferentes sistemas comercialmente disponíveis.




Figura 16 - Tomografia do segmento anterior com Scheimpflug

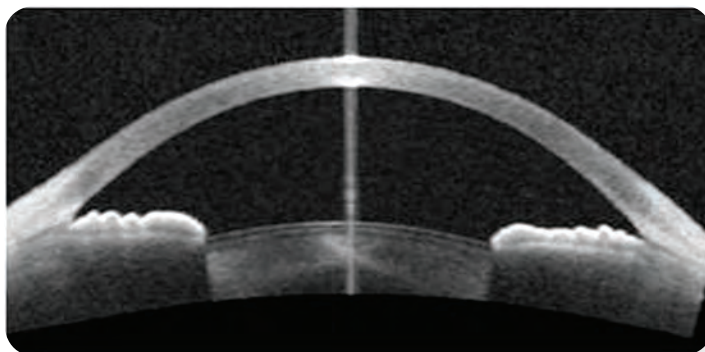


Figura 17 - Tomografia do segmento anterior com OCT

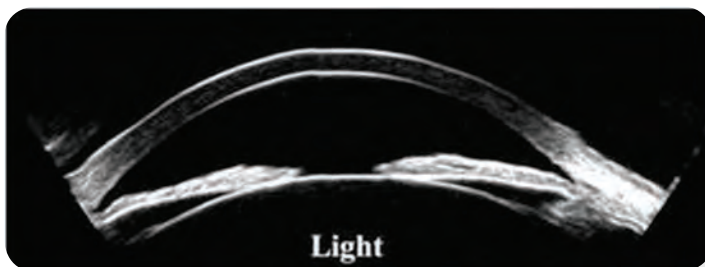

Figura 18 - Tomografia do segmento anterior com UBM

O Pentacam é um dos equipamentos de tomografia mais populares e que permite a reprodução e construção tridimensional não só da córnea como de toda a câmara anterior (Fig. 19). Permite uma avaliação global das superfícies anterior e posterior da córnea, com avaliação da topografia/queratometria, astigmatismo, mapas de elevação, aberrometria, estadiamento e caracterização de novos índices de queratocone; permite ainda determinar a paquimetria central e ao longo de toda a extensão da córnea, bem como o perfil de distribuição paquimétrico. O Pentacam permite ainda avaliar a densitometria da córnea e segmento anterior, assim como determinar a potência total da córnea, importante para o cálculo correcto da potência das lentes intra-oculares a seguir a procedimentos de cirurgia refractiva.

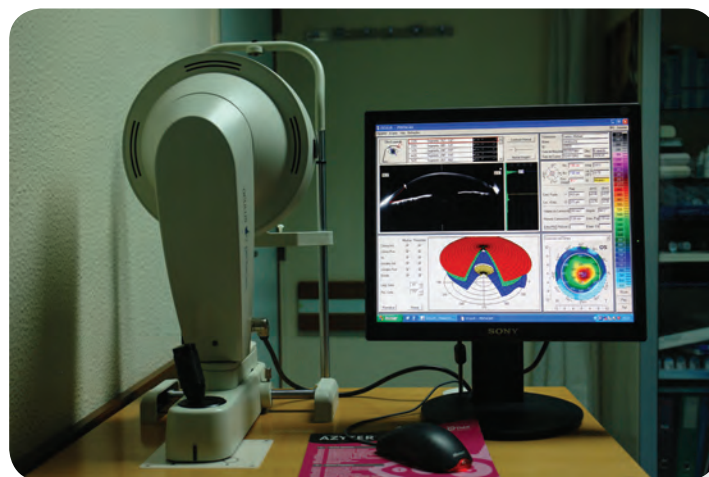


Figura 19 - Pentacam

O Pentacam é útil no diagnóstico, caracterização (estadiamento) e avaliação do queratocone ao longo do tempo, o que permite a orientação para as diferentes formas de abordagem terapêutica possíveis nesta entidade. Na fase que antecede o recurso ao transplante da córnea, o Pentacam permite orientar a escolha da lente de contacto ideal para ser ensaiada ou orientar na colocação de segmentos corneanos intra-estromais (Fig. 20).

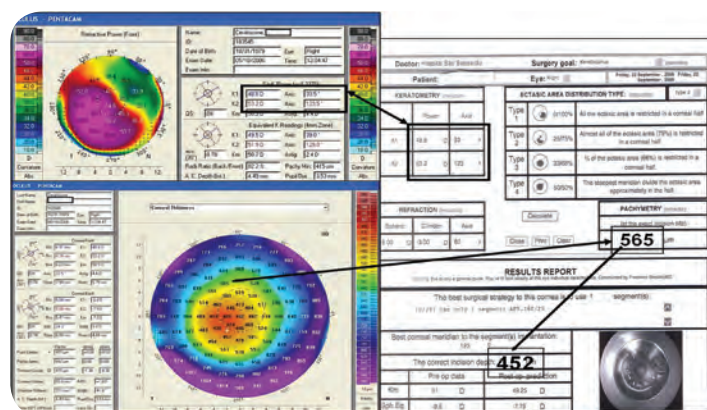


Figura 20 - Mapa do Pentacam na avaliação para colocação de anéis intra-estromais

Sendo o queratocone uma patologia bilateral, os novos índices tomográficos obtidos através de estudos realizados em queratocones assimétricos poderão permitir o diagnóstico pré-clínico de uma córnea suspeita; quanto mais fiáveis forem os parâmetros analisados, mais exacto o diagnóstico poderá ser. Num estudo realizado no nosso Serviço, em olhos com queratocone avançado, olhos com queratocone incipiente e num grupo controlo, avaliaram-se as aberrações de alta ordem e, dentro destas, em especial as de 3ª e de 4ª ordem. Em relação às aberrações estudadas, verificou-se que elas eram significativamente mais elevadas nos queratocones incipientes que nos olhos do grupo controlo e que a diferença era ainda mais significativa quando a comparação era entre queratocones avançados e o grupo controlo. Assim, perante uma suspeita de queratocone incipiente, as aberrações de 3ª ordem são aquelas sobre as quais deve incidir a atenção (Fig. 21).

Tipicamente, a paquimetria ultrassónica regista a espessura num ou vários pontos isolados da córnea. Como tal, não há um panorama geral da paquimetria corneana, o que não permite conhecer o ponto corneano mais delgado por ele não ser necessariamente o centro geométrico da córnea ou apex. Cerca de 12% das córneas normais têm uma diferença de espessura superior a 10 µm entre o ponto mais fino e o apex. A partir do ponto mais fino é depois possível determinar o perfil de distribuição de espessura corneana. Nas córneas normais a espessura aumenta “gradualmente” do centro mais delgado até à periferia, enquanto nas córneas com ectasia há um aumento mais abrupto da espessura do centro para a periferia. O Pentacam apresenta um registo gráfico que permite caracterizar o perfil de progressão paquimétrico e assim monitorizar novos parâmetros usados no diagnóstico de ectasia corneana (perfil paquimétrico espacial e percentual).

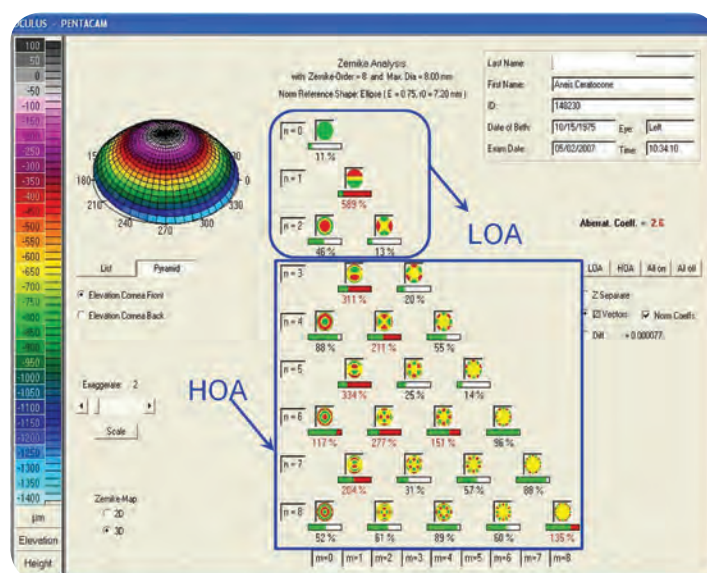


Figura 21 - Mapa de aberrometria (Pentacam)

O perfil paquimétrico espacial da córnea (CTSP) mostra o gráfico com os valores médios de espessura em vinte e dois círculos imaginários, com incrementos de 0,4 mm, centrados no ponto corneano mais fino.

O aumento percentual da espessura (PTI) calcula-se utilizando uma fórmula simples: (média da espessura em cada círculo – ponto mais fino) / ponto mais fino.

Cada gráfico mostra os dados do olho examinado a vermelho e três linhas negras a tracejado que representam os valores médios de uma população normal e o intervalo de confiança 95% (dois desvios padrão). (Fig. 22)

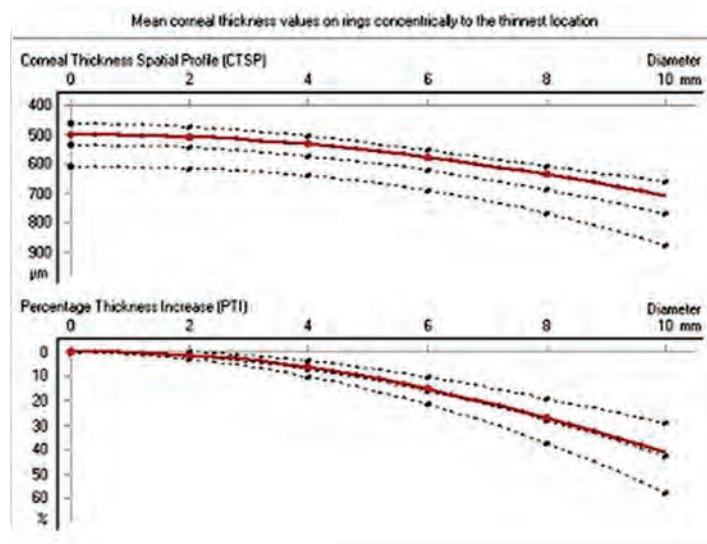


Figura 22 - Perfil paquimétrico percentual (Pentacam)

Córneas com queratocone são mais finas e apresentam um aumento mais abrupto do CTSP e PTI do que as córneas normais. Assim, estes parâmetros clínicos têm vindo a ser considerados importantes para uma identificação rápida e precoce de ectasia, aumentando a sensibilidade e especificidade no *screening* de candidatos a cirurgia refractiva. As córneas normais têm normalmente um índice de progressão inferior a 1,2 e valores de CTSP e PTI dentro de valores de confiança de 95%. Há contudo algum *overlap* entre olhos normais e com queratocone, pois 5% dos olhos normais têm um índice de progressão entre 1,2 e 1,8; provavelmente estes olhos “normais” terão uma maior susceptibilidade para desenvolver ectasia em situações de *stress*, tais como as resultantes de friccionar violentamente os olhos ou após cirurgia refractiva lamelar. Por outro lado, 10 % dos casos com critérios topográficos de queratocone apresentam um índice de progressão inferior a 1,2 e CTSP e PTI dentro dos limites normais; provavelmente estes casos terão menos probabilidade de desenvolver ectasia, podendo beneficiar de procedimentos refrativos avançados ou customizados de superfície. Estudos longitudinais a longo prazo, combinando resultados clínicos e biomecânicos *in vivo*, permitirão avaliar a progressão da ectasia e validar ou não estas hipóteses.

O Pentacam permite ainda a análise e monitorização dos parâmetros presentes nos mapas de elevação (anterior e posterior). Estes parâmetros têm sido desenvolvidos por Belin e Ambrósio (*Belin's Elevation Criteria*). De entre eles deveremos ter especialmente presentes os mapas de subtracção, dados directamente pelo Pentacam, considerando-se anormais valores superiores a 12 µm no mapa anterior, ou a 20 µm no mapa posterior. (Fig. 23)

Uma breve referência ao Galilei. Este equipamento combina e integra a topografia de Plácido e o sistema tomográfico de Scheimpflug. Esta integração é complexa, possuindo um *software* que apresenta dados reais, não derivados matematicamente, tanto da curvatura como da elevação da córnea. Comparando com o Pentacam, o Galilei poderá dar mais informação relativamente ao filme lacrimal, com vantagens óbvias na avaliação e prescrição das lentes de contacto.

Em conclusão, os equipamentos de tomografia como o Pentacam ou Galilei são instrumentos importantes para a caracterização de córneas (com ou sem queratocone), para o estadiamento do queratocone, o planeamento cirúrgico e a avaliação do resultado da cirurgia.



## MAPA DE BELIN “Critério de elevação de Belin”

- Mapas de subtração (anterior e posterior):
  - BFS Standard – BFS modificada
- Anormalidade:
  - Mapa anterior > 12 micra
  - Mapa posterior > 20 micra

	Anterior	Posterior
Normal	< 6	< 8
Suspeito	6 – 12	8- 20
Anormal	>12	> 20

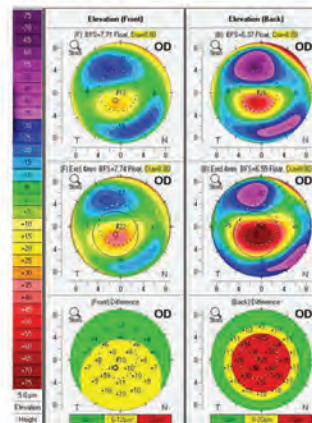


Figura 23 - Critérios de elevação de Belin

## Tomografia de Coerência Óptica (OCT)

A tomografia de coerência óptica (OCT) de câmara anterior, de que são exemplos o OCT Visante® e o Casia SS-1000®, é um exame muito importante e completo para a avaliação da córnea e segmento anterior.

O OCT (Fig. 24) permite obter imagens tomográficas de maneira não invasiva, através do recurso à interferometria óptica. Esta técnica oferece uma penetração nos tecidos de 2 a 3 mm, com uma resolução axial e lateral de aproximadamente 3 µm; permite assim um estudo anatómico de alta resolução de diversas estruturas oculares, tais como a córnea, a câmara anterior e o ângulo iridocorneano.

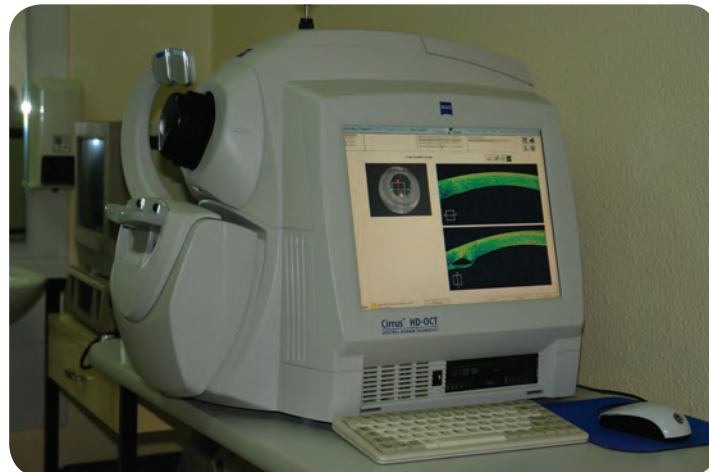


Figura 24 - OCT

O OCT tem vantagens evidentes sobre outros sistemas de imagem médica. A ultrassonografia, a imagem por ressonância magnética (MRI) e a microscopia confocal não são os sistemas mais adequados para analisar a morfologia dos tecidos – os dois primeiros por terem uma resolução escassa, a última por deficiente capacidade de penetração em profundidade.

As aplicações do OCT ao nível do pólo anterior referem-se fundamentalmente ao estudo da córnea antes ou após cirurgia refractiva, tanto LASIK como PRK. No LASIK permite medir com precisão a espessura do retalho e estroma residual após cirurgia. (Fig. 25) Permite ainda detectar e seguir alterações morfológicas tais como o queratocone ou distrofias corneanas, seguimento pós-cirúrgico (segmentos corneanos intra-estromais, queratoplastias, cirurgia incisional ou lentes fáquicas). (Fig. 26)

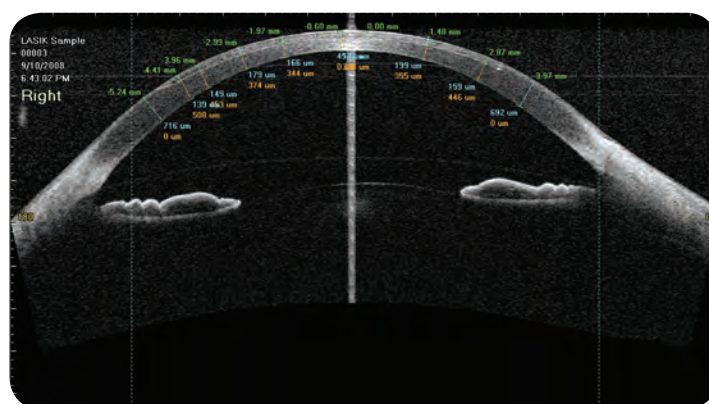


Figura 25 - Medição da espessura do retalho pós-LASIK pelo OCT

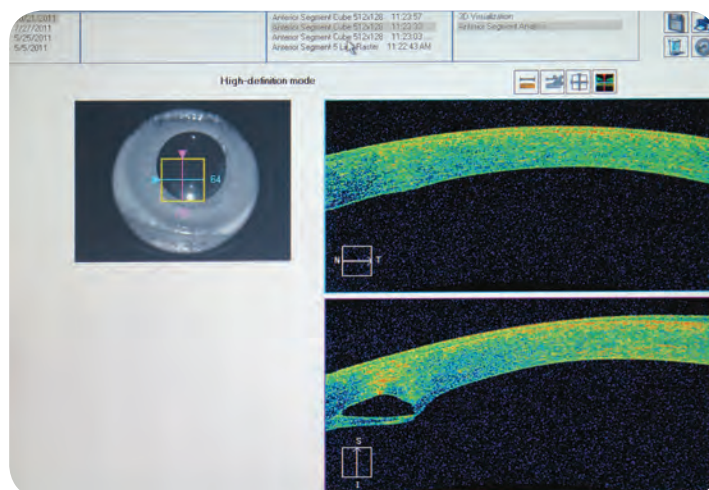


Figura 26 - OCT de segmento de anel intra-estromal

## Biomecânica da Córnea

A córnea tem propriedades biomecânicas que podem influenciar o diagnóstico e a realização de procedimentos clínicos e/ou cirúrgicos oftalmológicos. O tecido corneano humano é uma estrutura viscoelástica complexa que se traduz pela histerese corneana (HC) e pelo factor de resistência corneano (FRC). A HC é um indicador do grau de absorção viscosa da córnea, ou seja, a capacidade deste tecido para absorver e dissipar energia. O FRC é uma medida dos efeitos cumulativos da resistência viscosa e elástica encontrada pelo jacto de ar quando este deforma a superfície corneana.

Com o desenvolvimento do Ocular Response Analyser (ORA®, Reichert Ophthalmic Instruments, NY) em 2005 (Fig. 27), tornou-se possível estudar as propriedades biomecânicas da córnea *in vivo*. Este aparelho utiliza um processo de aplanção bidireccional dinâmico e, a partir das leituras das pressões intra-oculares, calcula a HC e o FRC (Fig. 28).




Figura 27 - Ocular Response Analyser (ORA)

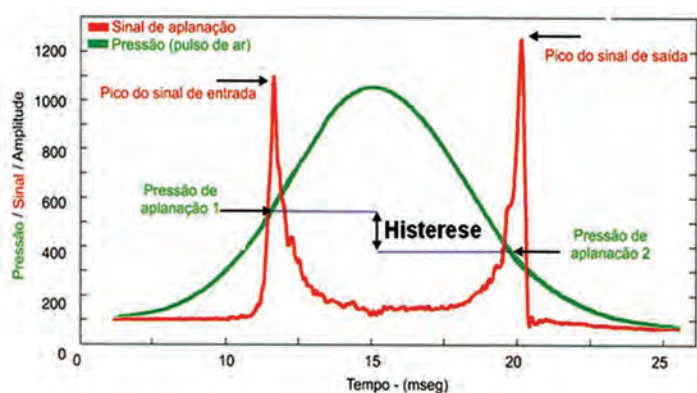


Figura 28 - Parâmetros avaliados pelo ORA

Estudos clínicos sugerem que a medição da biomecânica da córnea é útil na identificação de condições corneanas, como o queratocone e a distrofia de Fuchs, nas quais há alterações da espessura e/ou resistência da córnea. Por outro lado, caracterizando a HC a integridade biomecânica corneana, será um parâmetro a ter em consideração na identificação dos candidatos a cirurgia refractiva. Isto aplica-se tanto à identificação dos doentes adequados à colocação de segmentos intracorneanos, como aos que apresentem risco de complicações pós-cirúrgicas (ex., de ectasia); em estudos por nós realizados obtiveram-se em olhos com queratocone valores de HC e FRC significativamente inferiores aos de olhos normais.

Mais recentemente surgiu o Corvis ST® (Oculus), um novo sistema para tonometria de não contacto que avalia a deformação da córnea mediante fotografia de Scheimpflug em alta velocidade



(capacidade para 4.300 imagens por segundo). O exame dura cerca de 30 milissegundos, com 140 imagens que caracterizam a deformação da córnea durante a aplicação do jato de ar. Com este equipamento é assim possível correlacionar no mesmo exame o valor da tonometria (medida por um método de não contacto) com os parâmetros tomográficos, tais como a paquimetria, e os biomecânicos, nomeadamente a aplanação, a amplitude de deformação e a velocidade a que ela se faz. (Fig. 29)

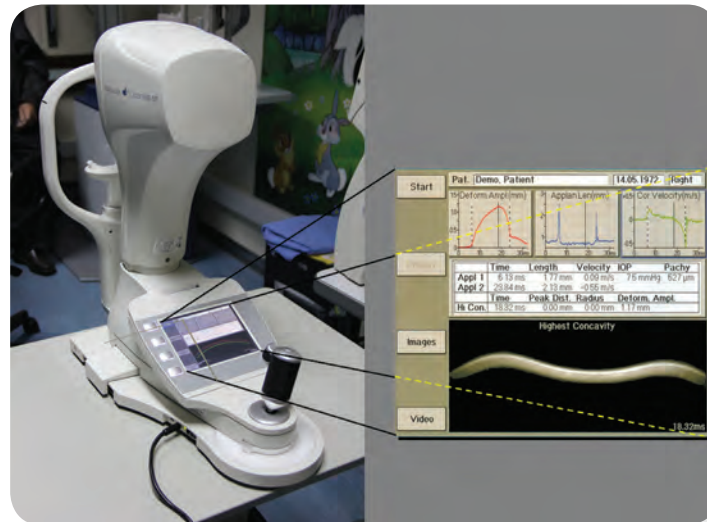


Figura 29 - Oculus CorVis ST

## Bibliografia

1. Ambrósio R Jr, Alonso RS, Luz A *et al*, corneal-thickness spatial profile and corneal-volume distribution: topographic indices to detect keratoconus. *J Cataract Refract Surg* 2006; 32: 1851-1859
2. Arce CG. New trends in corneal topography: a practitioner view o the Galilei dual Scheimpflug system. Galilei instructional course. ASCRS 2008, Chicago, EUA
3. Belin MW. Applications of anterior segment tomography in corneal surgery. *Highlights Ophthalmology Journal* 2010; 38(2): 15-20
4. Belin MW, Khachikian SS. An introduction to understanding elevation-based topography: how elevation data are displayed – a review. *J Clin Exp Ophthalmol* 2009; 37: 14-29
5. Benitez del Castillo JM, Wasfy MA, Fernandez C *et al*, An in vivo confocal masked study on corneal epithelium and subbasal nerves in patients with dry eye. *Invest Ophthalmol Vis Sci* 2004; 45: 3030-3035
6. Bourne WM, Kaufman HE. Specular microscopy of human corneal endothelium in vivo. *Am J Ophthalmol* 1976; 81: 319-323
7. Bourne WM, Nelson LR, Hodge DO. Continued endothelial cell loss ten years after lens implantation. *Ophthalmology* 1994; 101: 1014-1022
8. Budak K, Hamed AM, Friedman NJ *et al*, Preoperative screening of contact lens wearers before refractive surgery. *J Cataract Refract Surg* 1999; 25: 1080-1086
9. Chen TC, Cense P, Pierce MC *et al*. Spectral domain optical coherence tomography: ultra-high speed, ultra-high resolution ophthalmic imaging. *Arch Ophthalmol* 2005; 123: 1715-1720
10. Dhaliwal JS, Kaufman SC, Chiou AG. Current applications of clinical confocal microscopy. *Curr Opin Ophthalmol* 2007; 18: 300-307
11. Doors M, Tahzib NG, Eggink FA *et al*, Use of anterior segment optical coherence tomography to study corneal changes after collagen cross-linking. *Am J. Ophthalmol* 2009; 148: 844-851
12. Doughty MJ, Aakre BM. Further analysis of assessment of the coefficient of variation of corneal endothelial cell areas from specular microscopic images. *Clin Exp Optom* 2008; 91: 438-446
13. Fukuda S, Kawana K, Yasuno Y *et al*, Anterior ocular biometry using 3-dimensional optical coherence tomography. *Ophthalmology* 2009; 116: 882-889
14. Gatinel D, Chaabouni S, Adam PA *et al*, Corneal hysteresis, resistance factor, topography, and pachymetry after corneal lamellar flap. *J Refract Surg* 2007; 23: 76-84
15. Guthoff RF, Zhivov A, Stachs O. In vivo confocal microscopy, an inner vision of the córnea - major review. *Clin Experiment Ophthalmol.* 2009; 37: 100-117
16. Koop N, Brinkmann R, Lankenau *et al*, Optical coherence tomography of the cornea and the anterior eye segment. *Ophthalmology* 1997; 94: 481-486
17. Lass JH, Sugar A, Benetz BA *et al*, Endothelial cell density to predict endothelial graft failure after penetrating keratoplasty. *Arch Ophthalmol* 2010; 128: 63-69

18. Lai MM, Tang M, Andrade EM *et al*, Optical coherence tomography to assess intrastromal corneal ring segment depth in keratoconic eyes. *J Cataract Refract Surg* 2006; 32: 1860-1865
19. Luce DA. Determining in vivo biomechanical properties of the cornea with an ocular response analyzer. *J Cataract Refract Surg* 2005; 31: 156-162
20. Maeda N, Klyce SD, Smolek MK *et al*, Automated keratoconus screening with corneal topography analysis. *Invest Ophthalmol Vis Sci* 1994; 35: 2749-2757
21. Neuhann T. Pentacam system's overview: understanding its benefits. *Highlights Ophthalmology Journal* 2007; 35(1): 1-3
22. Niederer RL, McGhee CNJ. Clinical in vivo confocal microscopy of the human cornea in health and disease. *Prog Retin Eye Res* 2010; 29: 30-58
23. Ortiz D, Piñero D, Shabayek MH *et al*, Corneal biomechanical properties in normal, post-laser in situ keratomileusis, and keratoconic eyes. *J Cataract Refract Surg* 2007; 33: 1371-1375
24. Rabinowitz YS, Rasheed K. KISA % index: a quantitative videokeratography algorithm embodying minimal topographic criteria for diagnosing keratoconus. *J Cataract Refract Surg* 1999; 25: 1327-1335
25. Rucker CD. A history on the ophthalmoscope. Rochester, MN, 1971, Whiting Printers, p.23
26. Salgado-Borges J, Costa-Ferreira C, Monteiro M *et al*, Refractive, tomographic and biomechanical outcomes after implantation of Ferrara ICRS in keratoconus patients. *Int J Kerat Ect Corneal Dis* 2012; 1: 16-21
27. Salomão MQ, Salgado-Borges J, Viteri B *et al*, Asymmetric keratoconus study: novel topographic parameters to enhance sensitivity to detect abnormalities in eyes with normal axial curvature maps from patients with obvious keratoconus in the fellow eye. ASCRS; S.Francisco, EUA, 2009
28. Savini G, Carbonelli M, Barboni P *et al*, Repeatability of automatic measurements performed by a dual Scheimpflug analyser in unoperated and postrefractive surgery eyes. *J Cataract Refract Surg* 2011; 37: 302-309
29. Shah S, Laiquzzaman M, Bhojwani R *et al*, Assessment of the biomechanical properties of the cornea with the ocular response analyzer in normal and keratoconic eyes. *Invest Ophthalmol Vis Sci* 2007; 48: 3026-3031
30. Swartz T, Marten L, Wang M. Measuring the cornea: the latest developments in corneal topography. *Curr Opin Ophthalmol* 2007; 18: 325-333
31. Tate GD, Safir A. The slit lamp: history, principles and practice. Duane TD (ed), *Clinical Ophthalmology*, Vol 1, Ch 59, Lippincott, 1998, p. 14
32. Verges C, Casal J. Aplicaciones del Pentacam en el análisis del segmento anterior. *Highlights Ophthalmology Journal* 2007; 35(3): 12-16
33. Waring GO III. Nomenclature for keratoconus suspects. *Refract Corneal Surg* 1993; 9: 219-222
34. Wilson SE, Klyce SD. Advances in the analysis of corneal topography. *Surv Ophthalmol* 1991; 35: 269-277

## 10. Proliferação de Células Epiteliais Limbares



# Proliferação de Células Epiteliais Limbares

José Pedro Silva, Ana Sofia Ferreira, Mafalda Nascimento, Vítor Maduro, Manuela Martins, Pedro Candelária, Ana Moura Santos

## Introdução

NATURE, Julho 2010

“ Pellegrini, De Luca and colleagues work elegantly demonstrates how the knowledge of one type of stem cell can be used to advance a clinical treatment for another, the limbal stem cell. This work also offers hope for exploring alternative sources of limbal stem cells to treat patients who have suffered severe injuries to both eyes, and who therefore lack limbal stem cells. Stem-cell therapy still has a long journey ahead, but the light is beginning to shine brightly on its path”<sup>1</sup>.

Perante esta citação da Nature três questões se levantam:

Qual o trabalho de Pellegrini, De Luca et al? O que foi feito até esse momento? Que caminhos se têm trilhado desde aí? Neste capítulo tentaremos dar uma resposta a estas três questões.

O transplante de células estaminais não é um conceito novo.

Há meio século atrás, E. Donnall Thomas mostrou que a infusão intravenosa de células de dadores de medula óssea permite repovoar a medula óssea e produzir novas células do sangue<sup>2</sup> Esta primeira demonstração do uso de células estaminais para a regeneração de tecidos e órgãos valeu-lhe um prémio Nobel.

Na década de 70, a realização de transplantes de medula óssea permitiu o tratamento de diversas doenças hematológicas.

No início dos anos 80, células estaminais da pele humana foram cultivadas para fazer lâminas epidérmicas para tratamento de doentes queimados.

Na última década, Pellegrini, De Luca e colaboradores cultivaram células estaminais da córnea humana a partir de biópsias de limbo.

As semelhanças entre as células epidérmicas e as células limbares permitiram a adaptação dos métodos<sup>3,4</sup> desenvolvidos para as primeiras.

As colónias de células epidérmicas podem ser classificadas de acordo com o número de células e capacidade de crescimento. As colónias de menor porte geram células epidérmicas que param de crescer ao longo do tempo. Por outro lado, as colónias de maior porte - referidas como holoclones - apresentam características de stem cells por excelência, ou seja, auto-renovação e capacidade de regenerar tecidos, tornando-as adequadas para a terapia de queimados.

Pellegrini, De Luca et al.<sup>5</sup> descobriram que as células humanas limbares também formam pequenas e grandes colónias, utilizando um protocolo semelhante. Apenas os holoclones limbares e não as colónias menores expressam p63, um fator de transcrição que é essencial para o potencial proliferativo das células estaminais epidérmicas<sup>6</sup>. Pellegrini et al.<sup>7</sup>, obtiveram células estaminais limbares do olho são de 112 doentes com queimaduras oculares, submeteram-nas a cultura e, em seguida, transplantaram as células cultivadas sobre os olhos lesados. Depois de um período de monitorização de 10 anos, os autores relataram a restauração permanente de uma forma transparente, com auto-renovação do epitélio corneano em três quartos dos doentes do estudo<sup>8</sup>. 78% dos transplantes bem sucedidos envolveram culturas em que células que expressavam p63 constituíram mais de 3% das células capazes de formar colónias. Estas observações revelam uma correlação directa entre a percentagem de células p63+ em cultura e a sua transplantabilidade. A correlação apresenta uma ferramenta de alto poder diagnóstico para prever se qualquer cultura limbar é adequada para transplante a longo prazo.

O epitélio corneano é um tecido capaz de auto-renovação. Os tecidos auto-renováveis possuem habitualmente um reservatório de células estaminais – células indiferenciadas, de ciclo lento e com capacidade para expansão clonogénica – localizadas num nicho bem definido. Este nicho, localizado na região limbar, apresenta características anatómicas – invaginações estromais conhecidas como palissadas de Vogt e criptas/projecções limbares focais – e funcionais que permitem a manutenção das características das células estaminais e as protegem de agressões externas<sup>9</sup>.

Ao contrário de outros tecidos em que esse nicho está claramente identificado (intestino), a localização das células estaminais da córnea tem sido alvo de diversos estudos, sem resultados ainda definitivos. No entanto, estamos, aparentemente, a aproximarmo-nos da resposta. Existem diversas evidências a favor da localização das células estaminais no limbo<sup>10</sup>: a regeneração e cicatrização de feridas ocorre por migração centrípeta de células a partir do limbo; feridas do epitélio limbar curam por migração circunferencial de células epiteliais a partir de qualquer epitélio intacto; a cicatrização do epitélio limbar ocorre sempre primeiro que os defeitos centrais se estes ocorrem simultaneamente; doença ou destruição do limbo leva a migração de células derivadas da conjuntiva, incluindo células mucosas e vasos, em direcção à superfície avascular e transparente da córnea, afectando as suas propriedades ópticas e levando a disfunção visual ou cegueira.

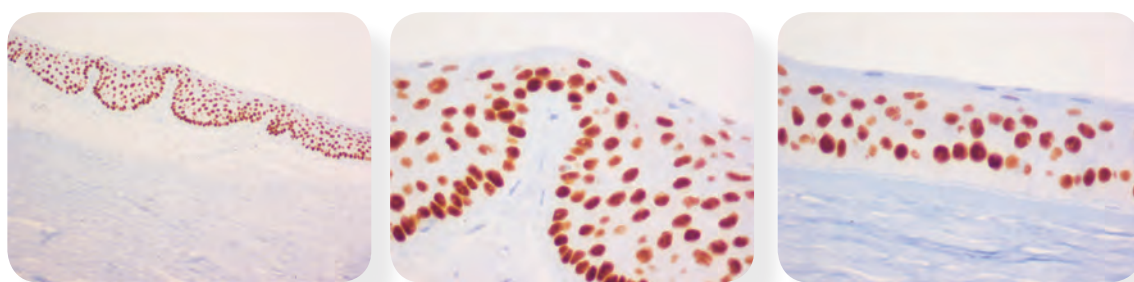


Figura 1 - Marcação com p63 da Zona Limbar

Estudos sucessivos têm corroborado essa hipótese. Davies et al. (2009) estudam o desenvolvimento embrionário da região limbar<sup>16</sup>. Concluem que o limbo se encontra formado por volta das 10 semanas de gestação. Inicialmente existem células que marcam com marcadores de proliferação (Ki67) e marcadores associados a células estaminais, embora não exclusivos (p63, CK15 e ABCG2), espalhadas por toda a superfície da córnea (fig.1), mas que com o desenvolvimento embrionário passam a localizar-se restritamente na região limbar, semelhante à distribuição do adulto. As criptas e as palissadas de Vogt surgem já no período pós-natal. De acordo com Dua



(2005) as criptas serão então o repositório das células estaminais e as palissadas de Vogt, assim como a restante camada basal do limbo e córnea periférica, servem de reservatório de células amplificadoras transitórias<sup>17</sup>. Estas últimas, enquanto progenia imediata das células estaminais, têm capacidade para proliferar rapidamente e permitem expansão celular rápida em caso de necessidade, sendo provavelmente as responsáveis pela manutenção da renovação epitelial em condições fisiológicas.

Por outro lado, em condições de doença, e, neste caso, doenças de deficiência de células limbares, a renovação do epitélio encontra-se comprometida, com morbidade importante e com decréscimo significativo da qualidade de vida, nomeadamente devido a cegueira. Qualquer situação que perturbe este microambiente pode provocar uma Síndrome de Deficiência de Células Estaminais.

Os sintomas associados são episódios de queratalgia, baixa da acuidade visual e inflamação crónica. Ocorre regeneração do epitélio danificado a partir das células epiteliais mais próximas – conjuntivalização, obtendo-se um epitélio vascularizado e opaco. O diagnóstico definitivo assenta em diagnóstico citológico e imunocitoquímico, com ausência da citoqueratina (CK) 3 característica de epitélio corneano (fig.2) e presença da CK19, característica fenotípica do epitélio conjuntival, assim como a presença de células mucosas na superfície da córnea (fig.3).

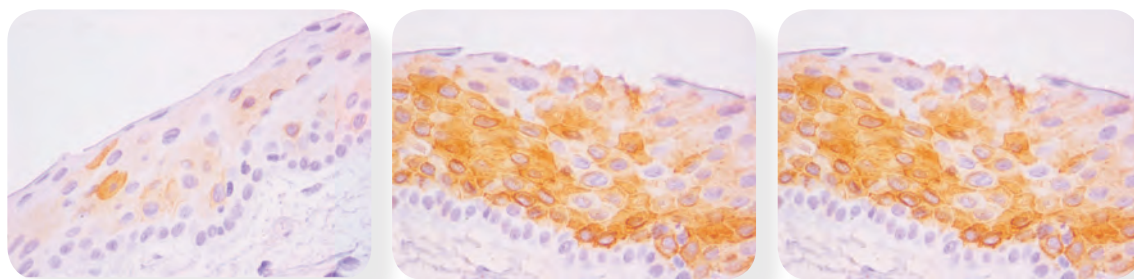


Figura 2 - CK3 zona limbar sem marcação e córnea com marcação.

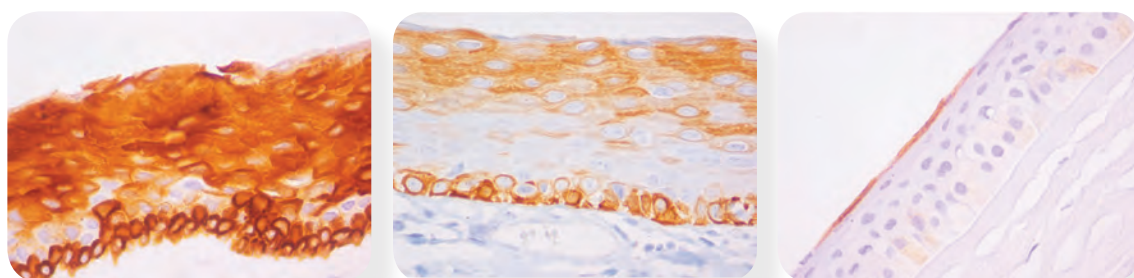


Figura 3 - CK19 marcação da conjuntiva, ausência de marcação na córnea

## Deficiência Límbica e Suas Causas

A integridade da superfície ocular e sua capacidade de auto-renovação dependem da presença de um número adequado de células estaminais. Diversas doenças podem destruir as células estaminais do limbo e causar deficiência límbica, parcial ou total<sup>13</sup>. Prabhasawat et al., baseados nos seus achados de citologia de impressão, estabeleceram uma classificação da deficiência límbica em duas categorias distintas:

### **Aplasia ou perda total das células estaminais límbicas devidas à destruição do limbo:**

Queimaduras:

- Químicas
- Cirurgias múltiplas
- Crioterapia na região do limbo

Mecânicas: Triquíase

Inflamatória:

- Síndrome de Stevens-Johnson
- Penfigóide ocular cicatricial
- Síndrome de Sjögren
- Queratoconjuntivite atópica

Queratopatia induzida por lentes de contacto

Queratites infecciosas graves:

- Pseudomonas,
- Tracoma,
- Micose,
- Herpes

Toxicidade

### **Perda gradual da função das células estaminais limbares, provavelmente devido ao suporte insuficiente do microambiente estromal límbico, como por exemplo:**

Constitucional

- Aniridia
- Epidermólise Bolhosa
- Ictiose

Displasia ou Distrofias da Superfície Ocular

- Pterígium
- Tumores Limbares
- Distrofias da Córnea

Iatrogénica

- Mitomicina C
- 5 Fu

Neurotrófica

- Herpes
- Diabetes

Idiopática

## **Tratamento**

O objectivo do tratamento é restabelecer o ambiente anatómico e fisiológico da superfície ocular através da reconstrução dos epitélios corneano e conjuntival. Podemos considerar duas

estratégias terapêuticas: transplante de enxerto limbar e expansão de células epiteliais corneanas in vitro, através da cultura celular, e posterior transplante in vivo. Esta última apresenta-se como uma alternativa terapêutica importante em casos de insuficiência de células estaminais bilateral (em que se podem obter células a partir de anel esclero-corneano de cadáver, rentabilizando o anel que sobra das queratoplastias penetrantes) e unilateral (em que as células são obtidas do olho saudável mas, diminuindo o risco de falência de células limbares do olho dador).

O tratamento clássico da deficiência límbica unilateral é o transplante autólogo de limbo<sup>14</sup> (fig.4). Na deficiência límbica total bilateral, a ausência de tecido límbico autólogo saudável torna necessária a obtenção de uma fonte externa de células estaminais limbares. Essa fonte pode ser obtida pelo transplante de limbo do anel corneoescleral de olhos viáveis de cadáver (fig.5) ou do limbo e conjuntiva de dador cadáver e do aloenxerto de conjuntiva de dador vivo relacionado - parentes de primeiro grau<sup>13</sup>.

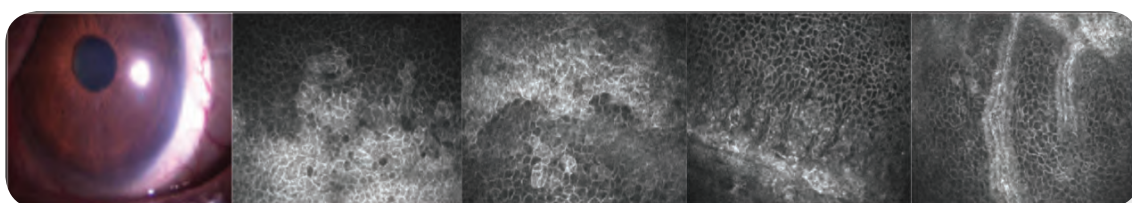


Figura 4 - Transplante límbico autólogo em 2009 por queimadura química unilateral.

1. Fotografia de segmento anterior.

2 e 3 – Microscopia confocal: Epitélio corneano, região basal com camada celular bem definida, mas com 2 zonas bem distintas entre a região do transplante limbar às 12h e às 6h e a restante área. Áreas mais escuras com epitélio bem estruturado, com células de tamanhos mais regulares em comparação com área mais hiperreflectiva.

4 – Microscopia confocal da região limbar original, com palissadas de Vogt pequenas, pouco desenvolvidas e com fibrose inferior.

5 – Microscopia confocal da região limbar transplantada com palissadas de Vogt bem definidas, com múltiplas células em evolução e sem fibrose.

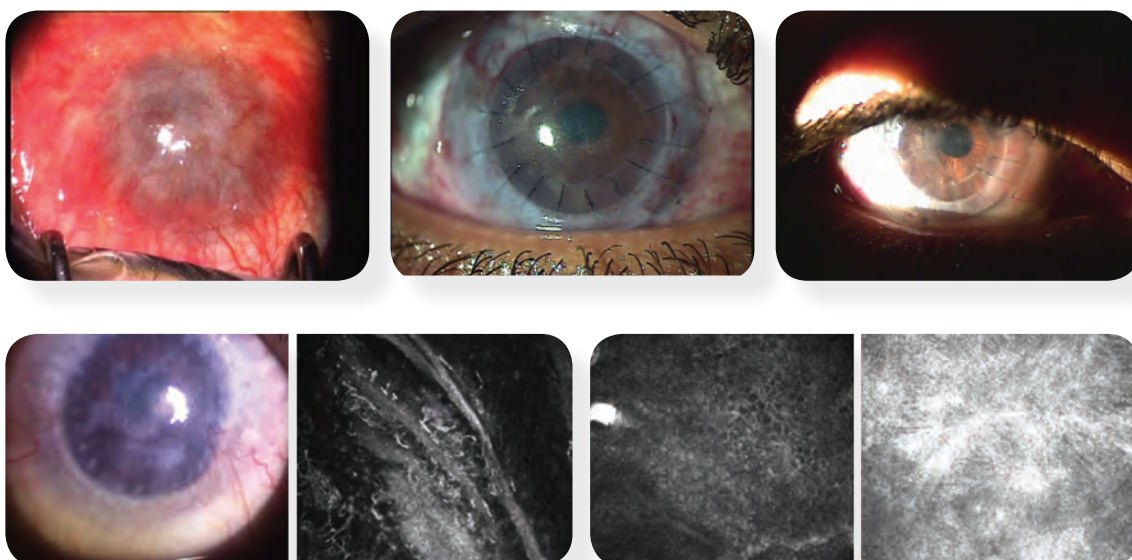

Figura 5 - Insuficiência limbar bilateral por queratoconjuntivite vernal grave.

Transplante limbar heterólogo em 2004. Falência em 2010.

1 a 4 - Fotografias do segmento anterior pré e pós-operatórias.

5 a 8 – Microscopia confocal da zona limbar com desorganização estrutural, sem palissadas de Vogt, fibrose e múltiplas células inflamatórias presentes (Céls. Langerhans). Epitélio corneano desorganizado, com células de inúmeros tamanhos. Zona subepitelial, sem individualização de plexo nervoso e com inúmeras áreas hiperreflectivas (fibrose).

Outra opção usada no tratamento da deficiência límbica é o transplante de membrana amniótica, associado ou não ao aloenxerto de limbo de dador cadáver<sup>15</sup>. Nos casos de deficiência límbica parcial, o transplante de membrana amniótica é suficiente para reconstruir a superfície ocular (fig.6), sendo necessário associar o transplante de limbo nas deficiências límbicas totais.

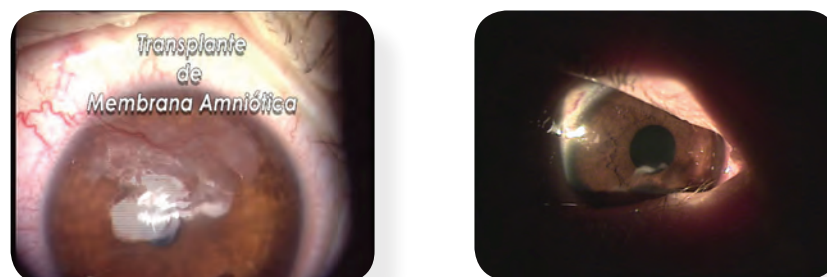


Figura 6 - Transplante de Membrana Amniótica

Apesar do aloenxerto de limbo, seja de dador cadáver ou de dador vivo, ter sido um marco no tratamento da deficiência límbica bilateral, muitos destes enxertos entram em falência a longo prazo, o que contrasta com a excelente sobrevida dos enxertos autólogos<sup>16</sup>. Como alternativa para os casos bilaterais, novas técnicas de cultura de células estaminais têm sido desenvolvidas.

## Bioengenharia de Tecidos Utilizando Células Estaminais Expandidas ex vivo

A medicina regenerativa ou terapia celular procura empregar células embrionárias ou adultas, direccionando a sua diferenciação no sentido de um tecido específico para repor ou reparar tecidos lesados. Com os avanços da bioengenharia de tecidos, tornou-se possível reproduzir o tecido desejado no laboratório para ser transplantado. Células embrionárias cultivadas ex vivo do limbo, mucosa oral, conjuntiva e membrana amniótica já foram transplantadas em humanos.

### Obtenção de Tecido e Cultura em Laboratório

O primeiro passo para a cultura de células ex vivo é a realização da biópsia. O tamanho da biópsia e o local dependem da técnica empregada e da origem das células estaminais. A biópsia de limbo varia de 1-3mm<sup>2</sup> x 2mm<sup>2</sup> (6mm<sup>2</sup>), podendo ser realizada no olho contralateral saudável, de dador HLA compatível ou de cadáver. A biópsia de conjuntiva varia de 2mm<sup>2</sup> x 3mm<sup>2</sup>, obtida geralmente do fórnix superior. No caso da biópsia de mucosa oral, o tamanho varia de 2-3 x 9 mm<sup>2</sup><sup>16</sup>. Estas biópsias podem ser cultivadas ex vivo de duas formas: sistema de cultura em explante (fig.7) e suas variações, e sistema de cultura em suspensão<sup>17</sup>.

O sistema de cultura em explante utiliza a membrana amniótica, que actua como substrato e sistema de transporte para as células cultivadas. A membrana amniótica pode ser epitelizada ou desepitelizada através de várias técnicas como a digestão enzimática, tratamento químico ou mecânico. Há controvérsias em relação a utilizar membrana amniótica com ou sem epitélio na expansão ex vivo das células estaminais do epitélio corneano para reconstrução da superfície ocular. Alguns trabalhos mostram os benefícios da membrana intacta, pois mantém as células num estado indiferenciado, com um maior potencial de células estaminais, porém

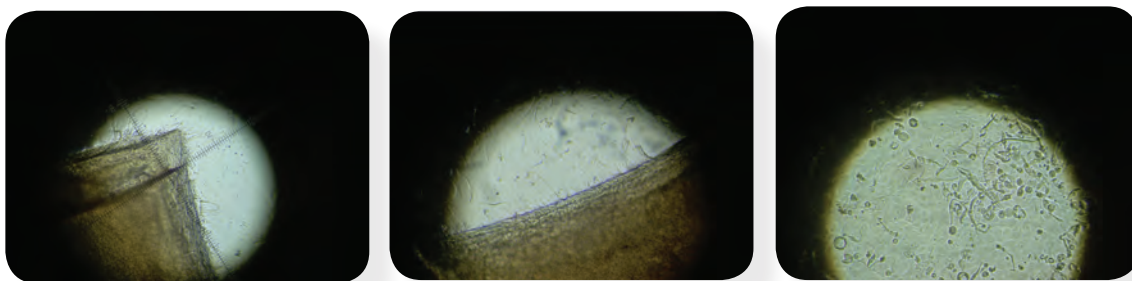


Figura 7 - Fotografia de contraste fase com a cultura da biópsia do limbo ao longo do tempo. As imagens representam sequencialmente o dia 5, 15 e 22.

com limitada formação de estruturas de adesão, o que pode comprometer a viabilidade das células transplantadas. Por outro lado, outros autores observaram melhores resultados com a membrana desepitelizada, com formação de epitélio mais confluyente e com maior número de estruturas de adesão, o que aumenta a segurança do procedimento<sup>18</sup>.

A composição do meio de cultura é muito importante na cultura celular. Os meios de cultura contêm nutrientes e mitogénios que estimulam as células estaminais a proliferarem e migrarem do explante para cobrir a superfície da membrana amniótica, o que ocorre entre os 14 e os 28 dias (Tabela 1).

<b>Componentes (unidade)</b>	<b>Concentração</b>
DMEM:Ham's F12	1:1
Soro bovino fetal (%)	5-10
Soro autólogo do paciente (%)	10
EGF (ng/ml)	5-10
Insulina (ng/ml)	2,5-5
Transferrina (µg/ml)	5
Selenito de sódio (ng/ml)	5
Hidrocortisona (µg/ml)	0,1 – 0,5
Toxina colérica subunidade A (ng/ml)	30 - 100
DMSO (%)	0,5
Triiodotironina (nmol/ml)	2
Penicilina/estreptomicina (IU/ml)	10
Gentamicina (µg/ml)	50
Anfotericina B (µg/ml)	1,25

Tabela 1. Componentes básicos e suplementos do meio de cultura de células epiteliais

Soro fetal bovino ou outros produtos de origem animal são usados em muitos estudos. Para reduzir os riscos de transmissão de vírus e príões, alguns autores substituíram o soro bovino por soro autólogo do paciente com sucesso<sup>17</sup>. Um processo adicional chamado "air-lifting" é usado por alguns investigadores. Este processo requer que o nível do meio de cultura esteja ao nível da superfície do epitélio. Isto promove a estratificação e diferenciação do epitélio<sup>17</sup>.

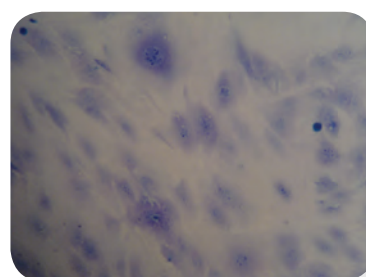
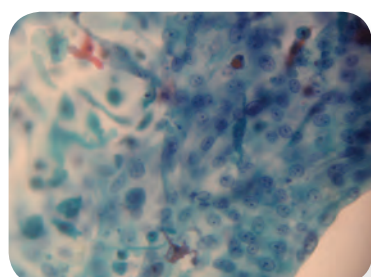
O sistema de cultura com explante e fibroblastos 3T3 é uma variação da técnica de cultura com explante<sup>19</sup>. Usa uma camada adicional de fibroblastos 3T3 isolados de embriões de ratinhos. Tanto a membrana amniótica quanto os fibroblastos 3T3 inibem a diferenciação das células



corneanas in vitro, o que permite a expansão da população de células estaminais<sup>17</sup>.

O sistema de cultura em suspensão utiliza a enzima dispase para digerir o colagénio da membrana basal com conseqüente libertação das células epiteliais do estroma da biópsia colhida e a tripsina para separar as células epiteliais límbicas entre si. A suspensão de células é então colocada sobre um substrato que pode ser a membrana amniótica ou disco de cultura com fibroblastos 3T3 em meio de cultura específico. Quando a confluência é atingida, as células são transferidas para superfície ocular através de transportadores como a membrana amniótica, lentes de contacto, gaze de parafina, campo de colagénio ou gel de fibrina<sup>17</sup>.

A evidência da presença de células estaminais é baseada nas seguintes características: capacidade das células formarem colónias em meio de cultura (somente as células estaminais possuem essa capacidade); análise imunocitoquímica do tecido mostrando a formação de um epitélio bem formado, com estruturas típicas e expressando marcadores epiteliais; regeneração do epitélio corneano e sobrevida a longo prazo em olhos com deficiência límbica total.



Fotografia A - Cultura celular com explante e membrana amniótica.  
Fotografia B - Cultura celular com explante e células 3T3.

## Transplante de Células Estaminais Límbicas Expandidas ex vivo

Pellegrini et al. foram os primeiros a publicarem os resultados da expansão ex vivo de suspensão de células estaminais limbares no tratamento da deficiência límbica em humanos<sup>20</sup>. Posteriormente, vários autores<sup>20-29,1</sup> publicaram trabalhos com bons resultados (Tabela 2).

Autor/ano	Número de olhos/ Pacientes	Origem do tecido	Imunossupressor	Etiologia	Taxa de Sucesso	Seguimento meses
Pellegrini <sup>14</sup> 1997	2/2	Auto	Não	Queimadura	2/2 (100%)	24
Schwab <sup>15</sup> 1999	19/18	Auto / Alo	Não	Múltiplas	12/19 (63%)	10 (2-24)
Tsai <sup>16</sup> 2000	6/6	Auto	Não	Múltiplas	6/6 (100%)	15 (12-18)
Rama <sup>17</sup> 2001	18/18	Auto	Não	Queimadura	14/18 (78%)	17,5 (12-27)
Kolzumi <sup>18</sup> 2001	13/11	Alo	Sim	Múltiplas	12/13 (92%)	11,2 (9-13)
Daya <sup>19</sup> 2005	10/10	Alo	Sim	Múltiplas	7/10 (70%)	28 (12-50)
Sangwan <sup>20</sup> 2006	88/86	Auto	Não	Múltiplas	57/78 (73,1%)	29,5 (25-34)
Nakamura <sup>21</sup> 2006	9/9	Auto / Alo	Sim	Múltiplas	9/9 (100%)	18,3 (3-40,5)
Shortt <sup>22</sup> 2008	10/10	Auto / Alo	Sim	Múltiplas	7/10 (70%)	8,7 (6-13)
Gomes <sup>23</sup> 2009	1/1	Alo	Sim	Idiopática	1/1 (100%)	12
Rama <sup>24</sup> 2010	113/112	Auto	Não	Queimadura	(76%)	120
Pellegrini <sup>14</sup> 2010						

Tabela 2. Estudos que utilizaram transplante de células epiteliais límbicas cultivadas ex vivo no tratamento da deficiência límbica em humanos

Esta técnica tem vantagens teóricas sobre o tratamento convencional: a biópsia límbica requerida é menor, o que minimiza o risco de indução de deficiência límbica no olho dador e mantém o limbo viável para que uma nova biópsia possa ser realizada futuramente. Outra vantagem é reduzir o risco de rejeição devido à ausência de células de Langerhans, apresentadoras de antigénio, nas células cultivadas ex vivo. No caso de deficiência límbica bilateral, é necessário usar uma fonte alógena de células límbicas, com necessidade de imunossupressão sistémica, ou usar outra fonte autóloga de células epiteliais.

Segundo Shortt et al., quando analisados os resultados dos trabalhos com dados suficientes para interpretar os critérios de sucesso do transplante de células do limbo cultivadas ex vivo para o tratamento de deficiência límbica, a melhoria dos parâmetros clínicos foi encontrada em 131 (77%) de 170 olhos (variação de 33-100%)<sup>11</sup>. Alguns autores demonstraram que o padrão imunocitoquímico e histopatológico dos epitélios cultivados ex vivo transplantados eram compatíveis com o fenótipo corneano<sup>16</sup>.

## **Transplante de Células Estaminais da Mucosa Oral Expandidas ex vivo**

Vários investigadores publicaram resultados da reconstrução da córnea na deficiência límbica bilateral total utilizando tecido da mucosa oral autóloga cultivada ex vivo<sup>30-33</sup>.

A taxa de sucesso relatada foi de 67 a 100%. Uma vantagem do uso destas células estaminais é poder prescindir da imunossupressão.

Existem alguns problemas. A taxa de neovascularização corneana periférica, que pode interferir nos resultados de possíveis transplantes, é muito alta, mas sem progressão para conjuntivalização e diminuição da acuidade visual. Em certas doenças autoimunes, como o penfigóide ocular cicatricial, a mucosa oral pode teoricamente secretar um antigénio da membrana basal, fazendo esta fonte de tecido menos desejável neste grupo de doentes. Por último, o uso de tecido de origem ocular é sempre preferível ao tecido de origem não-ocular<sup>16</sup>.

## **Transplante de Células Estaminais Epiteliais da Conjuntiva Expandidas ex vivo**

Em 1999, Pellegrini et al. conseguiram identificar células estaminais do epitélio da conjuntiva uniformemente distribuídas na conjuntiva bulbar e fundos de saco (34). Evidenciaram, também, a presença de células caliciformes em culturas de células amplificadoras transitórias, sugerindo uma origem comum à das células epiteliais conjuntivais, porém com diferenciação mais tardia. Como o transplante de células conjuntivais teve sucesso em reconstruir algumas doenças da superfície ocular<sup>35</sup>, Ang et al. testaram em modelos de coelhos com deficiência límbica a possibilidade de utilizar a cultura de epitélio conjuntival humano como alternativa ao transplante de epitélio corneano<sup>36</sup>. Estes autores mostraram que o transplante de células epiteliais da conjuntiva cultivadas ex vivo tinham resultados clínicos equivalentes ao transplante de células epiteliais límbicas cultivadas ex vivo.

## **Transplante de Células Estaminais Epiteliais da Membrana Amniótica Humana Expandidas ex vivo**

Parmar et al.<sup>37</sup> publicaram os resultados do transplante de células epiteliais da membrana amniótica humana na reconstrução da superfície ocular de 3 pacientes com defeito epitelial



persistente secundário a queimadura química<sup>38</sup> e queratopatia neurotrófica<sup>39</sup>, tendo conseguido restaurar o epitélio corneano em todos os casos.

## Transplante de Células Estaminais da Polpa dos Dentes Provisórios

As células estaminais da polpa dos dentes provisórios expressam positividade para marcadores de células estaminais mesenquimatosas e, no seu estado indiferenciado, expressam um grupo de marcadores de superfície celular embrionários<sup>40</sup>. Devido ao enorme potencial de diferenciação epitelial estas células foram testadas na deficiência límbica. Numa primeira fase, obteve-se a diferenciação em células epiteliais com características de células estaminais epiteliais límbicas. Estudos ultraestruturais, imunocitoquímicos e moleculares demonstraram que estas células, quando cultivadas em meio de cultura apropriado, apresentam morfologia e expressão antigénica epitelial progenitora (positividade para CK3, CK18, p63, conexina 43 e ABCG2)<sup>41</sup>. Numa segunda fase, após o transplante em olhos de coelhos com deficiência límbica, as córneas foram avaliadas por microscopia óptica e electrónica e por imunofluorescência com uso de microscopia confocal para caracterização celular. Os achados comprovaram que as células estaminais da polpa dos dentes provisórios transplantadas foram incorporadas na superfície corneana e diferenciaram-se em células com fenótipo epitelial que expressavam antígenos das células estaminais da polpa dos dentes provisórios humanos e antígenos epiteliais (CK3, CK18, p63 e beta-1)<sup>42</sup>.

## Transplante de Células Estaminais de Outras Linhagens

Células estaminais de outras origens também podem servir como fonte autóloga no tratamento de doenças da superfície ocular. Além da mucosa oral, conjuntiva e polpa dos dentes provisórios, alguns estudos têm utilizado outras fontes como as células mesenquimais da medula óssea<sup>43</sup>, a epiderme<sup>44</sup> e o folículo piloso<sup>45</sup>. Blazejewska et al.<sup>45</sup> relataram a transdiferenciação das células estaminais do folículo piloso em células corneanas *in vitro*. Observaram um padrão imunocitoquímico e morfologia celular compatível com células corneanas.

## Conclusão

Mesmo com o grande número de estudos experimentais na reconstrução da superfície ocular efectuados por vários grupos, algumas questões permanecem sem resposta.

A quantidade de células estaminais presentes na cultura de células *ex vivo* ainda não foi determinada.

O comportamento dessas células transplantadas no doente ainda não é conhecido. Mesmo com trabalhos mostrando a restauração do epitélio corneano após tratamento de córneas com deficiência límbica total, esta não é uma evidência directa que células estaminais limbares transplantadas tenham sobrevivido. De facto, Daya et al.<sup>24</sup> demonstraram por análise de PCR que olhos que receberam células estaminais limbares não apresentavam o DNA do dador 7 a 9 meses após o transplante, sendo o epitélio repostado pelas células do hospedeiro. A renovação do epitélio corneano, provavelmente, é mantida a longo prazo, pela activação de células estaminais limbares residuais latentes que podem ser estimuladas e multiplicarem-se após transplante de células límbicas *ex vivo*. Como alternativa, o epitélio transplantado de alguma forma pode fornecer estímulos quimiotácticos, para preencher a superfície ocular com mais células a partir de células

progenitoras circulantes na corrente sanguínea ou diretamente a partir da medula óssea. Estudos recentes mostram que existem células oligopotentas localizadas na região central da córnea<sup>46-47</sup>. Estas células podem ser responsáveis pela manutenção do epitélio corneano a curto e médio prazo nos casos que não tenham lesão deste epitélio. No caso de lesão, a capacidade de regeneração destas células é superada, sendo necessária a existência de células estaminais do limbo para renovar o epitélio. Este conceito é importante no transplante de células epiteliais cultivadas *ex vivo*, porque o tipo de células estaminais transplantadas, oligopotente ou pluripotente, pode determinar a sobrevida das células transplantadas a longo prazo.

Os componentes estruturais e funcionais do nicho das células estaminais do limbo ainda não são totalmente conhecidos. A descoberta de factores-chave deste nicho que controlam o comportamento das células estaminais limbares pode permitir a sua aplicação nos meios de cultura *ex vivo* e tornar a cultura das células estaminais mais eficiente. Infelizmente, ainda não existem marcadores moleculares definitivos para identificar as células estaminais. O P63 e o ABCG2 são, no momento, os candidatos líderes para essa função.

Um maior tempo de seguimento, padronização dos critérios de sucesso utilizados nos trabalhos, desenvolvimento de um método que detecte as células transplantadas, definição das melhores indicações para esta técnica, qual a melhor fonte de células estaminais autólogas para serem transplantadas nos casos bilaterais, são pontos que ainda necessitam de melhor definição. É, ainda, necessário comparar os resultados do transplante de células epiteliais cultivadas *ex vivo* com a utilização de queratopróteses tipo I e II, no tratamento de doentes com deficiência de células estaminais limbares<sup>48</sup>.

Apesar destas incertezas, os trabalhos têm demonstrado excelentes resultados no uso das células estaminais cultivadas *ex vivo* na reconstrução da superfície ocular. Até ao momento, esta técnica é empregada com carácter experimental, mas diante dos resultados obtidos, este procedimento tem um enorme potencial para se tornar a opção de escolha no tratamento de doentes com doenças da superfície ocular, principalmente nos casos de deficiência límbica total.

## Bibliografia

1. Elena Ezhkova and Elaine Fuchs, An eye to treating blindness *Nature* Vol 466, 567-568. (2010).
2. Thomas, E. D., Lochte, H. L. Jr, Lu, W. C. & Ferrebee, Intravenous infusion of bone marrow in patients receiving radiation and chemotherapy. *J. W.N. Engl. J. Med.* 257, 491–496 (1957).
3. Barrandon, Y. & Green, Three clonal types of keratinocyte with different capacities for multiplication. *H. Proc. Natl Acad. Sci. USA* 84, 2302–2306 (1987).
4. Green, Cultured cells for the treatment of disease. *H. Sci. Am.* 265, 96–102 (1991).
5. Pellegrini, G. et al. *J. Cell Biol.* 145, 769–782 (1999).
6. Senoo, M., Pinto, F., Crum, C. P. & McKeon, p63 Is essential for the proliferative potential of stem cells in stratified epithelia. *F. Cell* 129,523–536 (2007).
7. Pellegrini G et al., Long term restoration of damaged corneal surfaces with autologous cultivated corneal epithelium. *Lancet* 1997; 349:990-3
8. Rama, P. et al. Limbal Stem-Cell Therapy and Long-Term Corneal Regeneration *N. Engl. J. Med.* 363, 147–155 (2010).
9. Thoft R., Friend J., The X, Y, Z hypothesis of corneal epithelial maintenance. *Invest Ophthalmol Vis. Sci*, 24: 1442-1443, 1983
10. Wiley L., Sunder Raj N. et al., Regional heterogeneity in human corneal and limbal epithelia: An imunohistochemical evaluation. *Invest Ophthalmol Vis Sci* 32: 594, 1991
11. Davies SB et al., Stem Cell Activity in the Developing Human Cornea. *Stem Cells* 2009
12. Dua HS et al., Limbal Epithelial Crypts: a novel anatomical structure and a putative limbal stem cell niche. *Br J Ophthalmol* 2005; 89: 529-532
13. Prabhasawat P, Barton K, Burkett G, Tseng SC. Comparison of conjunctival auto- grafts, amniotic membrane grafts, and primary closure of pterygium excision. *Ophthalmology.* 1997;104(6):974-85.
14. Dua HS, Miri A, Said DG. Contemporary limbal stem cell transplantation - a review. *Clin Experiment Ophthalmol.* 2010;38(2):104-17. Review.
15. Tseng SC, Prabhasawat P, Barton K, Gray T, Meller D. Amniotic membrane trans-plantation with or without limbal allografts for corneal surface reconstruction in patients with limbal stem cell deficiency. *Arch Ophthalmol.* 1998;116(4): 431-41.
16. Santos MS, Gomes JA, Hofling-Lima AL, Rizzo LV, Romano AC, Belfort R Jr. Survival analysis of conjunctival limbal grafts and amniotic membrane transplantation in eyes with total limbal stem cell deficiency. *Am J Ophthalmol.* 2005;140(2):223-30.
17. Shortt AJ, Secker GA, Notara MD, Limb GA, Khaw PT, Tuft SJ, Daniels JT. Transplantation of ex vivo cultured limbal epithelial stem cells: a review of techniques and clinical results. *Surv Ophthalmol.* 2007;52(5):483-502. Review.
18. Koizumi N, Rigby H, Fullwood NJ, Kawasaki S, Tanioka H, Koizumi K, et al. Comparison of intact and denuded amniotic membrane as a substrate for cell-suspension culture of human limbal epithelial cells. *Graefes Arch Clin Exp Ophthalmol.* 2007; 245(1):123-34.

19. Cristovam PC, Glória MA, Melo GB, Gomes JAP. Importância do co-cultivo com fibroblastos de camundongo 3T3 para estabelecer cultura de suspensão de células epiteliais do limbo humano. *Arq Bras Oftalmol.* 2008;71(5):689-94.
20. Pellegrini G, Traverso CE, Franzi AT, Zingirian M, Canccheda R, De Luca M. Long-term restoration of damaged corneal surfaces with autologous cultivated corneal epithelium. *Lancet.* 1997;349(9057):990-3. Comment in: *Lancet.* 1997;349(9064):1556
21. Schwab IR. Cultured corneal epithelia for ocular surface disease. *Trans Am Ophthalmol Soc.* 1999;97:891-986.
22. Tsai RJ, Li LM, Chen JK. Reconstruction of damaged corneas by transplantation of autologous limbal epithelial cells. *N Engl J Med.* 2000;343(2):86-93.
23. Rama P, Bonini S, Lambiase A, Golisano O, Paterna P, De Luca M, Pellegrini G. Autologous fibrin-cultured limbal stem cells permanently restore the corneal surface of patients with total limbal stem cell deficiency. *Transplantation.* 2001;72(9): 1478-85.
24. Koizume N, Inatomi T, Suzuki T, Sotozono C, Kinoshita S. Cultivated corneal epithelial stem cell transplantation in ocular surface disorders. *Ophthalmology.* 2001;108(9):1569-74.
25. Daya SM, Watson A, Sharpe JR, Giledi O, Rowe A, Martin R, James SE. Outcomes and DNA analysis of ex vivo expanded stem cell allograft for ocular surface reconstruction. *Ophthalmology.* 2005;112(3):470-7.
26. Sangwan VS, Matalia HP, Vemuganti GK, Ifthekar G, Fatima A, Singh S, Rao GN. Early results of penetrating keratoplasty after cultivated limbal epithelium transplantation. *Arch Ophthalmol.* 2005;123(3):334-40. Erratum in: *Arch Ophthalmol.* 2006; 124(10):1483.
27. Nakamura T, Inatomi T, Sotozono C, Ang LP, Koizumi N, Yokoi N, Kinoshita S. Transplantation of autologous serum-derived cultivated corneal epithelial equivalents for the treatment of severe ocular surface disease. *Ophthalmology.* 2006; 113(10):1765-72.
28. Shortt AJ, Secker GA, Rajan MS, Meligonis G, Dart JK, Tuft SJ, Daniels JT. Ex vivo expansion and transplantation of limbal epithelial stem cells. *Ophthalmology.* 2008;115(11):1989-97.
29. Gomes JAP, Pazos HSB, Silva ABE, Cristovam PC, Belfort Júnior R. Transplante de células-tronco epiteliais límbicas alógenas expandidas ex vivo sobre membrana amniótica: relato de caso. *Arq Bras Oftalmol.* 2009;72(2):254-6.
30. Nishida K, Yamato M, Hayashida Y, Watanabe K, Yamamoto K, Adachi E, et al. Corneal reconstruction with tissue-engineered cell sheets composed of autologous oral mucosal epithelium. *N Engl J Med.* 2004;351(12):1187-96. Comment in: *N Engl J Med.* 2004;351(12):1170-2.
31. Nakamura T, Inatomi T, Sotozono C, Amemiya T, Kanamura N, Kinoshita S. Transplantation of cultivated autologous oral mucosal epithelial cells in patients with severe ocular surface disorders. *Br J Ophthalmol.* 2004;88(10):1280-4.
32. Inatomi T, Nakamura T, Kojyo M, Koizumi N, Sotozono C, Kinoshita S. Ocular surface reconstruction with combination of cultivated autologous oral mucosal epithelial transplantation and penetrating keratoplasty. *Am J Ophthalmol.* 2006;142(5):757-64.
33. Ang LP, Nakamura T, Inatomi T, Sotozono C, Koizumi N, Yokoi N, Kinoshita S. Autologous serum-derived cultivated oral epithelial transplants for severe ocular surface disease. *Arch Ophthalmol.* 2006;124(11):1543-51.

34. Pellegrini G, Golisano O, Paterna P, Lambiase A, Bonini S, Rama P, De Luca M. Location and clonal analysis of stem cells and their differentiated progeny in the human ocular surface. *J Cell Biol.* 1999;145(4):769-82.
35. Tan DT, Ang LP, Beuerman RW. Reconstruction of the ocular surface by transplantation of a serum-free derived cultivated conjunctival epithelial equivalent. *Transplantation.* 2004;77(11):1729-34.
36. Ang LP, Tanioka H, Kawasaki S, Ang LP, Yamasaki K, Do TP, et al. Cultivated human conjunctival epithelial transplantation for total limbal stem cell deficiency. *Invest Ophthalmol Vis Sci.* 2010;51(2):758-64.
37. Parmar DN, Alizadeh H, Awwad ST, Li H, Neelam S, Bowman RW, et al. Ocular surface restoration using non-surgical transplantation of tissue-cultured human amniotic epithelial cells. *Am J Ophthalmol.* 2006;141(2):299-307.
38. Revoltella RP, Papini S, Rosellini A, Michelini M. Epithelial stem cells of the eye surface. *Cell Prolif.* 2007;40(4):445-61.
39. Dua HS, Shanmuganathan VA, Powell-Richards AO, Tighe PJ, Joseph A. Limbal epithelial crypts: a novel anatomical structure and a putative limbal stem cell niche. *Br J Ophthalmol.* 2005;89(5):529-32.
40. Kerkis I, Kerkis A, Dozortsev D, Stukart-Parsons GC, Gomes Massironi SM, Pereira LV, et al. Isolation and characterization of a population of immature dental pulp stem cells expressing OCT-4 and other embryonic stem cell markers. *Cells Tissues Organs.* 2006;184(3-4):105-16.
41. Monteiro BG, Serafim RC, Melo GB, Silva MC, Lizier NF, Maranduba CM, et al. Human immature dental pulp stem cells share key characteristic features with limbal stem cells. *Cell Prolif.* 2009;42(5):587-94.
42. Gomes JA, Gerales Monteiro B, Melo GB, Smith RL, Cavenaghi Pereira da Silva M, Lizier NF, et al. Corneal reconstruction with tissue-engineered cell sheets composed of human immature dental pulp stem cells. *Invest Ophthalmol Vis Sci.* 2010; 51(3):1408-14.
43. Ma Y, Xu Y, Xiao Z, Yang W, Zhang C, Song E, et al. Reconstruction of chemically burned rat corneal surface by bone marrow-derived human mesenchymal stem cells. *Stem Cells.* 2006;24(2):315-21.
44. Yang X, Moldovan NI, Zhao Q, Mi S, Zhou Z, Chen D, et al. Reconstruction of damaged cornea by autologous transplantation of epidermal adult stem cells. *Mol Vis.* 2008;14:1064-70.
45. Blazejewska EA, Schlötzer-Schrehardt U, Zenkel M, Bachmann B, Chankiewicz E, Jacobi C, Kruse FE. Corneal limbal microenvironment can induce transdifferentiation of hair follicle stem cells into corneal epithelial-like cells. *Stem Cells.* 2009;27(3): 642-52.
46. Majo F, Rochat A, Nicolas M, Jaoudé GA, Barrandon Y. Oligopotent stem cells are distributed throughout the mammalian ocular surface. *Nature.* 2008;456(7219): 250-4. Comment in: *Nature.* 2010;463(7284):E10-1; discussion E11.
47. Dua HS, Miri A, Alomar T, Yeung AM, Said DG. The role of limbal stem cells in corneal epithelial maintenance: testing the dogma. *Ophthalmology.* 2009;116(5):856-63.
48. Sayegh RR, Ang LP, Foster CS, Dohlman CH. The Boston keratoprosthesis in Stevens- Johnson syndrome. *Am J Ophthalmol.* 2008;145(3):438-44.

# 11. A Insuficiência Límbica e os Transplantes de Limbo





# A Insuficiência Límbrica e os Transplantes de Limbo

Esmeralda Costa, Maria João Quadrado, Andreia Martins Rosa, Joaquim Neto Murta

O limbo é uma estrutura da superfície ocular (entidade anatomo-funcional) responsável pela regeneração do epitélio corneano e pelo estabelecimento de uma barreira entre o epitélio da córnea e da conjuntiva<sup>1</sup>. É aqui, mais concretamente ao nível do epitélio que recobre as Palissadas de Vogt, que se localizam as células estaminais precursoras do epitélio corneano (Figuras 1 e 2).

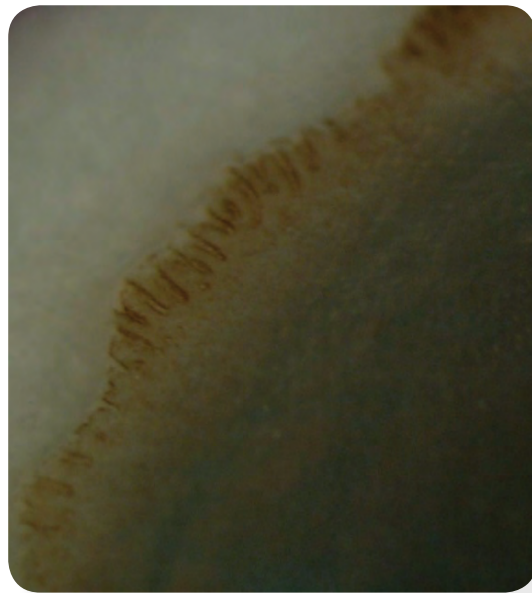


Figura 1 - Palissadas de Vogt (aspecto biomicroscópico)

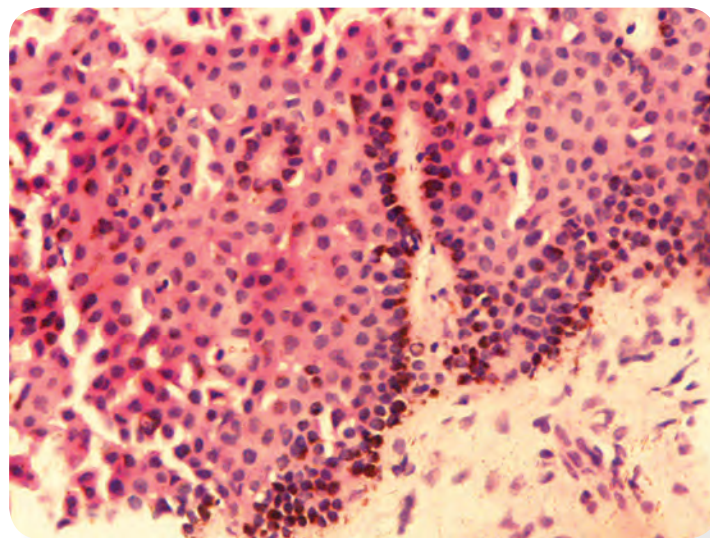
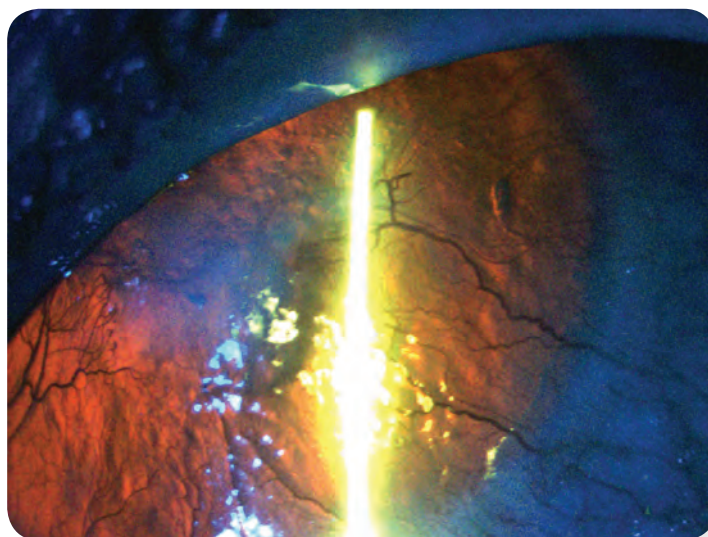
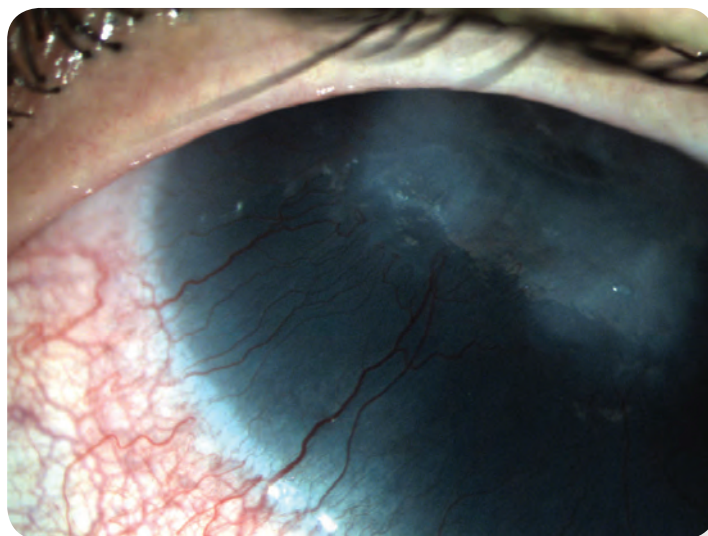


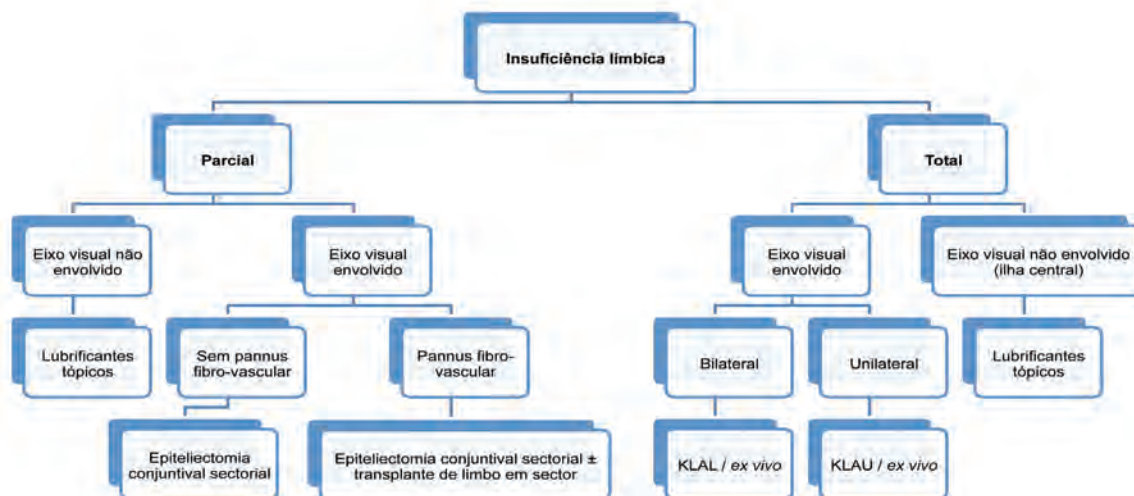
Figura 2 - Palissada de Vogt (seta) (HE; 10x); são visíveis melanócitos na camada basal do epitélio límbrico

Quando lesadas, surge uma entidade clínica denominada insuficiência límbica, que se caracteriza por neovascularização e conjuntivalização da córnea, defeitos epiteliais recorrentes e persistentes e inflamação crónica (Fig 3.1 e 3.2)<sup>2</sup>. É uma situação, em muitos casos, altamente incapacitante, não só pelo compromisso visual, como pelo desconforto que condiciona. Os sintomas incluem diminuição da visão, fotofobia, lacrimejo, blefarospasmo e episódios recorrentes de dor<sup>2</sup>.



Figuras 3.1 e 3.2 - Insuficiência límbica em doente com aniridia (iluminação difusa e retroiluminação). Visível a neovascularização da córnea e a opacidade central.

O tratamento depende fundamentalmente da gravidade clínica e do atingimento uni ou bilateral.<sup>1,2</sup> Há situações de insuficiência límbica parcial e periférica, que habitualmente não necessitam de qualquer tratamento. Casos graves, em particular os de insuficiência límbica total, constituem grandes desafios terapêuticos pois requerem transplante de limbo. Dua *et al.*<sup>3</sup> propôs o seguinte algoritmo terapêutico:



KLAL – alo-transplante querato-límbico; KLAU – auto-transplante querato-límbico; *ex vivo* – transplante de células estaminais expandidas *ex vivo*

Esquema 1 - algoritmo terapêutico.

Os enxertos límbicos convencionais têm elevadas taxas de falência e complicações. Nas raras situações em que o transplante autólogo é possível (casos de doença exclusivamente unilateral), existe o risco de insuficiência límbica iatrogénica do leito dador (olho adelfo), uma vez que é excisado limbo numa extensão considerável<sup>3-5</sup>. Pela mesma lógica, também os dadores vivos relacionados incorrem nesse risco. Por seu lado, os alo-transplantes, obtidos a partir de dador vivo relacionado ou dador cadáver, apresentam elevada probabilidade de rejeição e falência, dada a presença de células de Langerhans e a sua natureza vascular, requerendo imunossupressão sistémica<sup>4</sup>. De facto, os resultados a médio-longo prazo têm-se revelado decepcionantes, contrariando a expectativa criada em torno dos bons resultados iniciais<sup>4,6</sup>.

Pellegrini *et al.* em 1997<sup>7</sup>, revolucionou a abordagem desta patologia ao descrever, pela primeira vez, o uso de células estaminais límbicas autólogas expandidas *ex vivo* no tratamento de dois doentes com insuficiência límbica total unilateral. Esta técnica permite obter enxertos com grande quantidade de células a partir de uma pequena biópsia límbica (1x1 mm), minimizando o risco de insuficiência límbica da zona dadora<sup>7</sup>. Além disso, os alo-enxertos assim obtidos serão menos imunogénicos, dado que o número de células apresentadoras de antigénio após cultura é diminuído<sup>8,9</sup>. Desde então, vários autores tem publicado a sua experiência com auto e alotransplantes de células cultivadas *ex vivo*, tanto a partir de dadores vivos relacionados como de dadores cadáveres (Tabela 1.1).

O transplante de células da mucosa oral expandidas *ex vivo* constitui uma variante desta técnica, que tem sido utilizada com sucesso em algumas séries (Tabela 1.2). De facto, a possibilidade de recorrer a fontes celulares alternativas facilmente acessíveis alarga o espectro de aplicação terapêutica desta técnica. Por um lado, deixa de estar condicionada pela disponibilidade de tecido ocular. Por outro, a utilização de outras células estaminais autólogas expandidas *ex vivo* pode tornar-se alternativa aos alo-enxertos límbicos.

## Técnica de Expansão Celular *ex vivo*

O que caracteriza a cultura celular *ex vivo* é a capacidade de se expandir laboratorialmente uma pequena amostra de tecido, o que permite obter um grande número de células para posteriormente transplantar.

De uma forma simples, há duas técnicas principais: a cultura em suspensão, em que é necessária

a digestão enzimática prévia do tecido dador para libertar as células, e a cultura por explante em que a biópsia é colocada directamente sobre uma superfície onde irá aderir, sem qualquer tratamento prévio<sup>10</sup>. Não há evidências inequívocas sobre a superioridade de um método em relação ao outro. Se por um lado, alguns estudos sugerem que cultura em suspensão é mais eficiente<sup>11-13</sup>, por outro não há evidências de superioridade nos resultados clínicos<sup>10</sup>.

Em ambos os casos, colónias celulares obtêm-se após 2-3 semanas de cultura em atmosfera controlada de CO<sub>2</sub> a 5% a uma temperatura de 37°C, usando um meio de cultura apropriado<sup>7,14</sup>. O meio de cultura consiste numa mistura de *Dulbecco's Modified Eagle Medium* (DMEM) e Ham's F12, suplementada com soro bovino fetal ou soro autólogo humano, factores de crescimento, hormonas (insulina, hidrocortisona, triiodotironina), aminoácidos (glutamina), antibióticos e antifúngicos (penicilina, estreptomomicina, gentamicina, anfotericina B), entre outros.

Para além disso, a manutenção de uma cultura de células epiteliais requer um substrato, isto é, uma camada nutriente indispensável para preservar as células estaminais<sup>5,15,16</sup>. A expansão *ex vivo* de células límbicas foi inicialmente desenvolvida através da cultura com fibroblastos de rato inactivados 3T3<sup>7,15</sup>. No entanto, o uso de produtos animais não é isento de riscos, pelo que têm sido investigados substratos alternativos com eficácia sobreponível, dos quais a membrana amniótica humana tem sido o mais apelativo. Actualmente, a maioria dos grupos utiliza a membrana amniótica humana como substrato e substitui o soro fetal bovino por soro autólogo humano.

Adicionalmente, a cultura de células pode ser sujeita a um processo denominado *airlifting*, que consiste na exposição ao ar da colónia de células, inicialmente submersa em meio de cultura, para promover a estratificação, diferenciação e adesão intercelular<sup>14,17,18</sup>.

A evolução da expansão celular é acompanhada por microscopia óptica. Quando as colónias de células se encontram confluentes, procede-se ao transplante.

## Avaliação Pré-Operatória, Técnica Cirúrgica e Protocolo Terapêutico Pós-Operatório

É fundamental, para o sucesso deste tipo de procedimento, uma avaliação pré-operatória cuidada, procurando identificar e tratar co-morbilidades e assim otimizar a “saúde ocular”. A insuficiência límbica surge frequentemente associada a anomalias palpebrais que devem ser corrigidas, assim como o glaucoma. Da mesma forma, a superfície ocular deve ser otimizada, através do controlo da inflamação e de uma adequada lubrificação.

No caso de dador vivo, é mandatária uma observação minuciosa do olho dador para detectar sinais subtis de insuficiência límbica, que, a existirem, são impeditivos da colheita.

A colheita de tecido límbico é feita em zonas onde as palissadas de Vogt sejam visíveis. A colheita em dador vivo envolve a excisão de 1-2 mm<sup>2</sup> de limbo, podendo ser realizada sob anestesia tópica. No dador cadáver é feita a partir do anel corneo-escleral, idealmente até 72h post-mortem<sup>19</sup>.

O transplante é programado para 2 a 3 semanas após a colheita. A preparação do leito receptor envolve a realização de peritomia conjuntival a 360°, com excisão da totalidade do *pannus* neovascular. Alguns autores aplicam mitomicina C 0,05% durante 3-5 minutos<sup>20-24</sup>. A hemostase consegue-se através da aplicação de fenilefrina e cauterização vascular mínima. De seguida, o enxerto é posicionado com suturas ou cola de fibrina. Alguns autores usam apenas uma lente de contacto para manter o enxerto posicionado<sup>7,25,26</sup>.



No período pós-operatório, é fundamental o controlo da inflamação e a profilaxia infecciosa. É, pois, unânime a utilização tópica de corticosteróide sem conservantes, de antibiótico de largo espectro e de lubrificação abundante sem conservantes. A administração tópica de soro autólogo<sup>24,27-34</sup> e de ciclosporina A<sup>24,27,35-37</sup> é referida em algumas séries.

A protecção mecânica do enxerto é também de extrema importância. Geralmente, é colocada lente de contacto terapêutica e/ou aplicada uma segunda membrana amniótica a recobrir o enxerto no final da cirurgia<sup>7,10,20,21,22,24,28,29,32,35,38-47</sup>. Em alternativa, pode realizar-se tarsorrafia<sup>16,48,49</sup> ou induzir ptose com toxina botulínica<sup>31</sup>. Rama *et al.*<sup>50</sup> não administra qualquer terapêutica tópica nos primeiros 14 dias, para evitar traumatismo do enxerto.

A instituição de terapêutica imunossupressora sistémica reveste-se de alguma controvérsia. Não há consenso no que diz respeito às indicações, esquema terapêutico e período de administração.

Em teoria, a imunossupressão sistémica não é necessária nos autotransplantes. No entanto, é frequente o uso de corticosteróide sistémico nos primeiros dias/semanas após transplante autólogo<sup>29,48-51</sup>. Há ainda um relato de 2 doentes submetidos a autotransplante sob ciclosporina A sistémica, por apresentarem neovascularização grave<sup>29</sup>.

Nos auto-enxertos de células provenientes da mucosa oral, é frequentemente prescrito corticosteróide sistémico<sup>34,47,52</sup>. Em casos excepcionais, foi associado a ciclosporina oral ou a ciclofosfamida durante cerca de 1-2 meses<sup>21,22,26</sup>.

Nos alotransplantes, é universal a instituição de esquema imunossupressor sistémico com ciclosporina A, habitualmente associada a corticosteróide<sup>10,20,23,24,27-31,36,41,42,46,53</sup>. Constata-se uma tendência para usar o corticosteróide em desmame por um período curto inicial (variável entre 3 dias até 4-8 semanas) e manter a ciclosporina a médio/longo-prazo (indefinidamente em algumas séries). Pode ainda associar-se um terceiro agente, a ciclofosfamida<sup>20,23,41,46,53</sup>. Apenas num caso não foi prescrita ciclosporina A, optando-se pela manutenção de micofenolato mofetil, que a doente já tomava em razão da sua doença de base<sup>30</sup>.

## Resultados das Séries Clínicas Publicadas

Existem 45 publicações sobre os resultados clínicos desta técnica no tratamento da insuficiência límbica. A maioria diz respeito à expansão de células límbicas autólogas e/ou alógenas e apenas dez se referem à utilização de mucosa oral como fonte celular (Tabelas 1.1 e 1.2). Muitos dos trabalhos referem séries pequenas e apenas onze apresentam resultados de 20 ou mais casos. Constata-se, contudo, que alguns casos são referidos em mais do que uma publicação, pelo que nesta análise excluímos as duplicações (assinalados na tabela a sombreado). Além disso, duas séries referem-se a retransplantes, pelo que também foram excluídas<sup>41,54</sup>.

Assim, até à data, foram realizados 832 transplantes de células expandidas *ex vivo* para tratamento de insuficiência límbica, dos quais 721 (87%) obtidos a partir de tecido límbico e os restantes 111 (13%) a partir de mucosa oral. Dos 721 enxertos com origem no limbo, 624 eram autólogos (87%) e 97 eram alógenos (13%).

A etiologia mais comum foi o traumatismo químico ou térmico, responsável por 74,5% dos casos (n=621). Outras causas menos frequentes foram o Síndrome de Stevens-Johnson (n=64), e o (pseudo)-penfigóide cicatricial ocular (n=33) (gráfico 1). O período de seguimento médio variou entre 3 e 55 meses, com um máximo de cerca de 9,5 anos.

Estudo	Nº olhos	Alo / Auto	% sucesso	CrITÉrios de sucesso	Melhoria AV
Ang <sup>53</sup>	1	Alo	100% (1/1)	Superfície ocular estável	0% (0/1)
Baradaran-Rafii <sup>48</sup>	8	Auto	88% (7/8)	Superfície ocular estável Sistema de pontuação de sinais Citologia de impressão	88% (7/8)
Basu <sup>54</sup>	50	Auto	66% (33/50)	Superfície ocular estável Acuidade visual	76% (38/50)
Daya <sup>28</sup>	10	Alo	70% (7/10)	Superfície ocular estável Melhoria sintomática	30% (3/10)
Di Girolamo <sup>25</sup>	2	Auto	100% (2/2)	Superfície ocular estável Sistema de pontuação de sintomas	100% (2/2)
Di Iorio <sup>55</sup>	166	Auto	80%* (133)	Superfície ocular estável (8 mm centrais)	Não referido
Fatima <sup>44</sup>	1	Auto	100% (1/1)	Superfície ocular estável Melhoria sintomática	100% (1/1)
Gisoldi <sup>49</sup>	6	Auto	83% (5/6)	Superfície ocular estável Melhoria sintomática	83% (5/6)
Gomes <sup>45</sup>	1	Alo	0% (0/1)	Superfície ocular estável	0% (0/1)
Grueterich <sup>40</sup>	1	Auto	100% (1/1)	Superfície ocular estável Imunohistoquímica	100% (1/1)
Kawashima <sup>29</sup>	2 4	Auto Alo	100% (6/6)	Superfície ocular estável Sistema de pontuação da neovascularização Acuidade visual	67% (4/6)
Koizumi <sup>20</sup>	13	Alo	77% (10/13)	Superfície ocular estável	38% (5/13)
Koizumi <sup>46</sup>	3	Alo	100% (3/3)	Superfície ocular estável	Não referido
Kolli <sup>32</sup>	8	Auto	100% (8/8)	Superfície ocular estável Citologia de impressão Sistema de pontuação de sintomas	75% (6/8)
Meller <sup>30</sup>	1	Alo**	100% (1/1)	Superfície ocular estável	0% (0/1)
Nakamura <sup>41</sup>	3	Alo ***	100% (3/3)	Superfície ocular estável	33% (1/3)
Nakamura <sup>51</sup>	1	Auto	100% (1/1)	Superfície ocular estável	100% (1/1)
Nakamura <sup>23</sup>	2 7	Auto Alo	100% (2/2) 100% (7/7)	Superfície ocular estável	78% (7/9)
Pauklin <sup>31</sup>	30 14	Auto Alo	76.7% (23/30) 50% (7/14)	Superfície ocular estável Sistema de pontuação de sinais clínicos	73% (32/44)
Pellegrini <sup>7</sup>	2	Auto	100% (2/2)	Superfície ocular estável Melhoria sintomática	50% (1/2)

Complicações	Procedimentos simultâneos	Procedimentos posteriores	Seguimento (meses)
-	-	-	48 [-]
Perfuração (1) Invasão conjuntival (4) Hipertensão ocular (1) Rejeição QP (5)	-	QP (5) Recobrimento com mucosa oral (1)	34 [6-48]
Hemorragia sob enxerto (23) Defeito epitelial persistente (7) Queratite infecciosa (1) Recorrência de simbléfaro (3) Rejeição de QP (4)	Libertação de simbléfaro (?) QP / QL (8)	QP (1)	27,6 [12-90]
Queratite infecciosa (1) Invasão conjuntival (5)	Enxerto corneoescleral (1) CLAL dador relacionado (2)	QP / DALK (7) KLAL (5) MA (6) FACO + LIOCP(1)	28 [12-50]
-	-	-	10,5 [8-13]
-	-	QP / QL (33)	?
-	-	-	41 [-]
-	-	QP / QL (4) FACO + LIOCP (1)	24 [11-34]
-	-	-	> 3M
-	-	QP + FACO + LIOCP (1)	21 [-]
Rejeição QP (2)	-	QP / QL (6) FACO + LIOCP (1)	32 [20-44]
Rejeição epitelial (3) Queratite infecciosa (1) Invasão conjuntival (3) Simbléfaro (1)	QL (5)	FACO + LIOCP (2) Novo enxerto (1)	11,2 [9-13]
-	-	-	6 [-]
Invasão conjuntival (3)	-	Epiteliectomia sectorial + MA (3) QP (1)	19 [12-30]
Perfuração	-	QP tectónica + remoção de cílios (1)	31 [-]
-	-	-	12.6 [12-14]
-	-	-	19 [-]
Queratite infecciosa (2)	FACO + LIO (3) QL (1)	-	14.6 [6-20]
Hemorragia sob o enxerto (1) Perfuração (2) Rejeição aguda (1)	QP (3)	QP (8) LIO (5) Bevacizumab sc (11)	28.5 [9-73]
-	-	QP + LIOCA (1)	- / > 24



Estudo	Nº olhos	Alo / Auto	% sucesso	Crítérios de sucesso	Melhoria AV
Rama <sup>16</sup>	18	Auto	78% (14/18)	Superfície ocular estável Citologia de impressão (imunocitoquímica) Sistema de pontuação de sinais clínicos Melhoria sintomática	50% (7/14)
Rama <sup>50</sup>	107	Auto	76.6% (82/107)	Superfície ocular estável Melhoria sintomática	62% (66/107)
Sangwan <sup>56</sup>	2	Auto	100% (2/2)	Superfície ocular estável	50% (1/2)
Sangwan <sup>42</sup>	11 4	Auto Alo	93% (14/15)	Superfície ocular estável Sucesso do QP	87% (13/15)
Sangwan <sup>36</sup>	1 1	Auto Alo	100% (1/1) 100% (1/1)	Superfície ocular estável Melhoria sintomática Acuidade visual	100% (2/2)
Sangwan <sup>43</sup>	78	Auto	73.1% (57/78)	Superfície ocular estável Melhoria sintomática	53% (41/78)
Sangwan <sup>57</sup>	200	Auto	71% (142/200)	Superfície ocular estável Acuidade visual	60,5% (121/200)
Schwab <sup>38</sup>	18 2	Auto Alo	76.5% (13/17) 0% (0/2)	Superfície ocular estável	42% (8/19)
Schwab <sup>35</sup>	10 4	Auto Alo	60% (6/10) 100% (4/4)	Superfície ocular estável Acuidade visual	36% (5/14)
Sharma <sup>37</sup>	50	Auto Alo	82% (28/34) 56% (9/16)	Superfície ocular estável Microscopia confocal Citologia de impressão Melhoria sintomática	68% (34/50)
Shimazaki <sup>27</sup>	13	Alo	46.2% (6/13)	Superfície ocular estável	31% (4/13)
Shimazaki <sup>24</sup>	7 20	Auto Alo	85.7% (6/7) 50% (10/20)	Superfície ocular estável Citologia de impressão (centro da córnea)	48% (13/27)
Shortt <sup>10</sup>	3 7	Auto Alo	33% (1/3) 71% (5/7)	Superfície ocular estável Acuidade visual Citologia de impressão Microscopia confocal Melhoria sintomática	30% (3/10)
Thanos <sup>33</sup>	1	Auto	100% (1/1)	Superfície ocular estável	100% (1/1)
Tsai <sup>39</sup>	6	Auto	100% (6/6)	Superfície ocular estável	50% (3/6)

Tabela 1.1. Resultados do transplante de células límbicas expandidas ex vivo

Complicações	Procedimentos simultâneos	Procedimentos posteriores	Seguimento (meses)
-	-	QP (3)	17.5 [12-17]
Persistência de fibrina (12) Hemorragia sob o enxerto (12) Problemas com transporte (14)	-	Novo enxerto (11) QP / QL / PTK (46)	34.9 [12-113]
Invasão conjuntival (1)	-	-	12 [-]
Rejeição QP (3) Falência QP (1) Glaucoma (1)	-	QP (15)	15.3 [7-24]
Rejeição (1)	-	-	29.5 [25-34]
Queratite infecciosa (2) Glaucoma terminal (2) Phthisis bulbi (2)	-	QP (19)	18.3 [3-40]
Hemorragia sob o enxerto (56) Úlcera persistente (13) Melting / perfuração (5) Queratite infecciosa (3)	QP / QL (10) Libertação de simbléfaro (90)	não referido	36 [12-91]
Falência expansão ex vivo (1)	-	Novo enxerto (1)	10.5 [2-24]
Queratite infecciosa (1) Granuloma (1) Desprendimento do enxerto (1) Efeitos secundários CSA (2)	QP / QL (5)	Novo enxerto (1) QP (1)	13 [6-19]
Rejeição (2) Simbléfaro (5)	não referido	não referido	11 [1,5-25]
Perfuração (4) Queratite infecciosa (2) Simbléfaro (3) Glaucoma (1)	-	Novo enxerto (1) QP (3)	Não referido
Falência primária (10) Úlcera (4) Queratite infecciosa (3) Perfuração (4)	-	QP (8) KLAL (3)	31.8 (7-92)
Queratite infecciosa (1) Desprendimento do enxerto (1) Efeitos secundários CSA (1) Falência primária (1)	-	Novo enxerto (1)	9.2 [6 - 13]
Simbléfaro Neovascularização	-	Bevacizumab sc (1)	28 [-]
-	-	-	15 [-18]

AV - acuidade visual; CSA - ciclosporina A; FACO + LIOCP - facoemulsificação do cristalino com implante de lente intraocular; KLAL - alotransplante querato-límico; MA - recobrimento com membrana amniótica; PTK - querectomia foto-terapêutica; QL - queratoplastia lamelar; QP - queratoplastia penetrante;

Estudo	Nº olhos	% sucesso	Critérios de sucesso	Melhoria AV
Ang <sup>22</sup>	10	100% (10/10)	Superfície ocular estável	30% (3/10)
Burillon <sup>47</sup>	25	64% (16/25)	Sistema de pontuação de sinais clínicos Superfície ocular estável Acuidade visual Melhoria sintomática (questionário)	74% (17/23)
Inatomi <sup>58</sup>	15	67% (10/15)	Superfície ocular estável	27% (4/15)
Inatomi <sup>59</sup>	2	100% (2/2)	Superfície ocular estável	100% (2/2)
Nakamura <sup>21</sup>	6	100% (6/6)	Superfície ocular estável	33% (2/6)
Nakamura <sup>52</sup>	19	100% (19/19)	Sistema de pontuação de sinais clínicos Superfície ocular estável	95% (18/19)
Nishida <sup>26</sup>	4	100% (4/4)	Superfície ocular estável	75% (3/4)
Priya <sup>60</sup>	10	50% (5/10)	Superfície ocular estável	30% (3/10)
Satake <sup>34</sup>	40	57,5% (23/40)	Superfície ocular estável Acuidade visual	não referida
Takeda <sup>61</sup>	3	100% (3/3)	Superfície ocular estável	não referida

AV - acuidade visual; FACO + LIOCP - facoemulsificação do cristalino com implante de lente intraocular; MA - recobrimento com membrana amniótica; QP - queratoplastia penetrante;

Complicações	Procedimentos simultâneos	Procedimentos posteriores	Seguimento (meses)
Queratite infecciosa (1) Defeito epitelial (4)	-	FACO + LIOCP (6) MA (6)	11.6 [8-19]
Falência (7) Perfuração ocular (1) Hipertensão ocular (1) Queratite infecciosa (1) Rejeição de QP (1) Simbléfaro (1)	QP (2)	-	12
Defeito epitelial persistente (5) Neovascularização periférica (15)	FACO + LIOCP (6) QP (2) VPPP (1) Correcção de entrópion (2)	Novo enxerto (2)	20 [3-34]
Defeito epitelial (1) Hipertensão ocular (1)	-	QP + FACO + LIOCP (2)	22.5 [19-26]
Defeito epitelial (1) Neovascularização periférica (6)			13.8 [11-17]
Defeito epitelial persistente (7) Neovascularização periférica (19) Hipertensão ocular (3) Queratite infecciosa (1)	Membrana amniótica (14) FACO + LIOCP (5)	-	55 [36-90]
-	-	-	14 [13-15]
Falência (5) Rejeição QP (2)	-	QP (4)	18,6 [1-38]
Defeito epitelial persistente (17) Melting / perfuração (8) Queratite infecciosa (3) Glaucoma (8) Rejeição de QP (1) Recorrência de simbléfaro (4)	Libertação de simbléfaro (?)	QP (15) * * inclui 8 tectónicos Evisceração (2) Novo enxerto (2) Ciclocrioaplicações (2) Trabeculotomia (1) Extracção de catarata (?)	25,5 [6-55]
Recorrência de entropion e defeito epitelial persistente (1)	Cirurgia de entropion + MA (3)	Novo enxerto associado cirurgia de entropion (1)	30 [11-50]

Tabela 1.2. Resultados do transplante de células da mucosa oral expandidas ex vivo

Nota: As séries assinaladas a sombreado correspondem a séries com casuística duplicada. Foram excluídas da análise de resultados as séries de Ang<sup>53</sup> e de Koizumi<sup>46</sup> por se encontrarem incluídas na série de Koizumi<sup>20</sup>; as séries de Fatima<sup>44</sup>, de Sangwan<sup>43,56</sup> e os casos de autotransplante da série de Sangwan<sup>42</sup> por terem sido referidos por Sangwan<sup>57</sup>; as séries de Kawashima<sup>29</sup> e de Shimazaki<sup>27</sup>, incluídas na de Shimazaki<sup>24</sup>; os casos reportados por Meller<sup>30</sup> e Thanos<sup>33</sup> por serem referidos por Pauklin<sup>31</sup>; as séries de Nakamura<sup>51</sup> e de Inatomi<sup>58,59</sup> pois constam da série de Nakamura<sup>52</sup>. Verificou-se também a duplicação de 3 casos nas séries de Schwab<sup>35,38</sup> e de 4 casos das séries de Rama<sup>16,50</sup>, tendo sido possível eliminá-los da série com menor tempo de seguimento e corrigir os resultados globais

Optou-se ainda pela exclusão da série de Nakamura<sup>41</sup> e de Basu<sup>54</sup> por se tratar de re-transplantes.

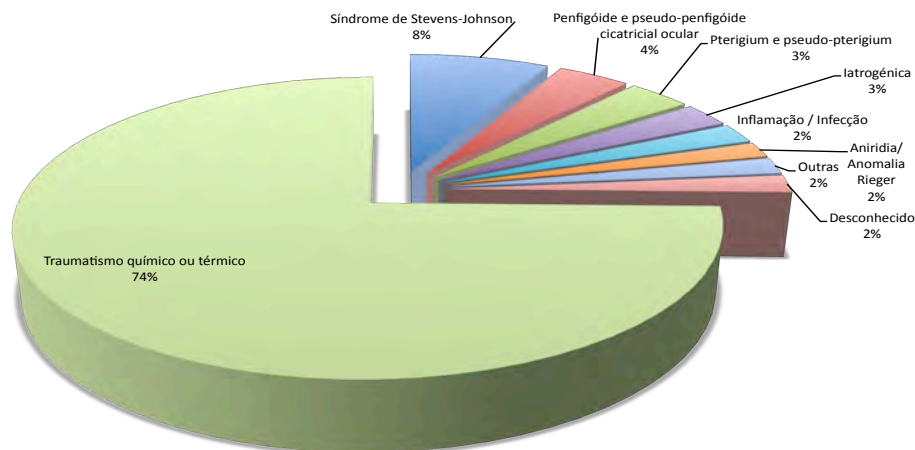


Gráfico 1 - Etiologia da insuficiência límbica nas séries clínicas publicadas.

## Resultados

A avaliação dos resultados é bastante difícil, tendo em conta a heterogeneidade que se verifica entre as várias séries, no que diz respeito à gravidade e etiologia da insuficiência límbica, técnicas de expansão celular, técnica cirúrgica, protocolo terapêutico pós-operatório e critérios de sucesso. No entanto, e apesar destas limitações, impõe-se uma análise objectiva dos trabalhos publicados, que se apresenta de seguida.

### Reconstrução da Superfície Ocular

O restabelecimento do fenótipo corneano é o objectivo *major* deste tratamento, pelo que nos vários estudos é considerado como critério de sucesso a obtenção de um epitélio corneano transparente, estável e regular, sem recorrência de conjuntivalização, neovascularização ou inflamação<sup>10,28,31</sup>. No entanto, na maioria dos casos, esta avaliação é qualitativa, subjectiva e examinador-dependente.

Idealmente, deveriam ser estabelecidos critérios de sucesso uniformes e objectiváveis, recorrendo a sistemas de pontuação de sinais clínicos, avaliação por microscopia confocal, citologia de impressão, histologia e imunohistoquímica, tal como efectuado em algumas séries (tabelas 1.1 e 1.2).

As taxas de sucesso das várias séries publicadas são apresentadas nas Tabelas 1.1 e 1.2. Destacam-se três pelo número considerável de olhos tratados, com taxas de sucesso entre 71% e 80% para os autotransplantes<sup>50,55,57</sup>. A salientar ainda que as séries de Rama *et al.*<sup>50</sup> e Sangwan *et al.*<sup>57</sup> apresentam um período de seguimento longo até 10 anos. As maiores séries envolvendo alotransplantes, representando casuísticas muito inferiores, foram as de Shimazaki *et al.*<sup>24</sup> (n=20), Sharma *et al.*<sup>37</sup> (n=16) e Pauklin *et al.*<sup>31</sup> (n=14), com taxas de sucesso entre 50% e 56%.

Quanto ao transplante de células da mucosa oral expandidas *ex vivo*, as maiores séries são de Satake *et al.* 2011<sup>34</sup> (n=40) e de Burillon *et al.* 2011<sup>47</sup> (n=25), com taxas de sucesso de 57,5% e 64%, respectivamente. No entanto, a série com maior tempo de seguimento (mínimo de 3 anos), apresenta 100% de sucesso num grupo de 19 olhos<sup>52</sup>.

Considerando a totalidade das séries publicadas, verifica-se que o transplante de células estaminais límbicas expandidas *ex vivo* apresenta um sucesso global de 74,7% (539/721). Este valor é de 76,7% (479/624) no grupo dos autotransplantes e de 61,8% (60/97) no dos alotransplantes (tabela 1.1).

Dos 111 olhos tratados com enxertos obtidos a partir de células da mucosa oral autóloga, a percentagem de sucesso foi de 72% (80/111) (tabela 1.2).

As taxas de sucesso em função da etiologia e da técnica de expansão são apresentadas na tabela 2 (apenas foram considerados os casos em que foi possível obter o resultado individual).

Etiologia	Auto			Alo			Mucosa Oral		
	n	sucesso	%	n	sucesso	%	n	sucesso	%
Traumatismo químico ou térmico <sup>a</sup>	359	265	74%	17	14	82%	39	24	62%
Pterigium e pseudo-pterigium <sup>b</sup>	20	17	85%	-	-		-		
Síndrome de Stevens-Johnson	1	1	100%	25	14	56%	32	21	66%
Iatrogénica (pós-cirurgia, irradiação, mitomicina C) <sup>d</sup>	7	5	71%	-			-		
Inflamação crónica / Infecção <sup>e</sup>	4	4	100%	2	2	100%	4	3	75%
Aniridia / Anomalia Rieger	-			5	4	80%	3	1	33%
Penfigóide e pseudo-penfigóide cicatricial ocular <sup>f</sup>	-			8	6	75%	14	9	64%
Displasia ectodérmica	-			4	2	50%	-		
Doença do enxerto contra hospedeiro	-			1	1	100%	-		
Distrofia de córnea	-			1	1	100%	1	1	100%
Úlcera neurotrófica	1	1	100%	-			2	2	100%
Hipóxia relacionada com uso de lentes de contacto	-			-			1	1	100%
Cistinose	-			-			1	0	0%
Hepatite C	-			-			1	1	100%
Desconhecido	2	2	100%	3			1	1	100%
<b>Total</b>	<b>394</b>	<b>295</b>	<b>75%</b>	<b>66</b>	<b>44</b>	67%	99	64	65%

<sup>a</sup> excluídos 213 olhos por se desconhecer resultado (Di Iorio 2010, Sharma 2011) [37,55]  
<sup>b</sup> excluídos 9 olhos por se desconhecer resultado (Pauklin 2010) [31]  
<sup>c</sup> excluídos 9 olhos por se desconhecer resultado (Sharma 2011) [37]  
<sup>d</sup> excluídos 10 olhos por se desconhecer resultado (Di Iorio 2010, Pauklin 2010, Sharma 2011) [31,37,55]  
<sup>e</sup> excluídos 8 olhos por se desconhecer resultado (Di Iorio 2010, Pauklin 2010) [31,55]  
<sup>f</sup> excluído 1 olho por se desconhecer resultado (Shimazaki 2007) [24]

Tabela 2. Sucesso por etiologia

## Resolução da Sintomatologia

Em todas as séries, o alívio dos sintomas foi coincidente com a melhoria dos sinais clínicos de insuficiência límbica. No entanto, apenas em dois estudos foi avaliada de forma mais objectiva, através de sistema de pontuação / questionário<sup>25,32</sup>.

## Resultados Visuais

É difícil uma avaliação rigorosa dos resultados visuais. Há diferenças nas escalas utilizadas, assim como nos critérios de melhoria da acuidade visual (AV). Além disso, nem sempre os detalhes de cada doente são individualizados, mas antes os resultados são fornecidos em grupo, como médias ou resultados globais o que impossibilita uma análise minuciosa. Apesar disso, e mesmo tendo em conta que a *performance* visual é um objectivo secundário nestes doentes, é adequado analisar o impacto deste tratamento na visão. Para isso, estabeleceu-se como critério de melhoria significativa um aumento de duas ou mais linhas de Snellen ou, nos casos de AV <1/10 pré-operatória, uma AV final  $\geq 1/10$ . Este último critério justifica-se pela dificuldade de traduzir acuidades visuais de “conta dedos” ou “movimento de mãos” por um valor numa escala, e pela noção de que uma acuidade visual de 1/10 é considerada visão útil.

Analisando as várias séries publicadas, constata-se uma melhoria significativa da acuidade visual em 49% dos doentes (148/340): 57% (134/234) no grupo tratado com células límbicas e 32% (34/106) no grupo tratado com células provenientes da mucosa oral.

No entanto, convém ter presente que a melhoria da visão não é um bom indicador de sucesso. Pode não haver melhoria da acuidade visual por ser boa *ab initio*, como nos casos de insuficiência parcial. Pelo contrário, nos casos com opacificação estromal, a AV pode permanecer baixa, apesar do sucesso na reconstrução da superfície corneana e da resolução da sintomatologia. Mesmo nestes casos, os doentes ficam muito satisfeitos.

## Procedimentos Cirúrgicos Simultâneos e Subsequentes

Verifica-se, com alguma frequência, que o transplante de células foi associado a outros procedimentos cirúrgicos simultâneos ou subsequentes, a maioria dos quais com o objectivo de melhorar a acuidade visual (Tabelas 1.1, 1.2 e 4). O mais frequente foi a queratoplastia penetrante ou lamelar, representando cerca de metade das cirurgias adicionais, realizada maioritariamente num segundo tempo cirúrgico, com um intervalo mínimo de 6 meses. Em alguns casos, foi realizado transplante de córnea tectónico, com o objectivo de restabelecer a integridade ocular nos casos de *melting*/perfuração ou naqueles em que se constatou per-operatoriamente tratar-se de corneas muito finas.

Com menos frequência, os doentes foram submetidos a libertação de simbléfaro (geralmente no mesmo tempo cirúrgico), cirurgia de catarata, injeção subconjuntival de anti-VEGF, KLAL/CLAL, a desbridamento epitelial mecânico, entre outros (tabela 3). Em 18 casos, houve necessidade de repetir o enxerto celular. Alguns olhos foram submetidos a mais do que um procedimento adicional.



Procedimentos adicionais	Limbo		Mucosa Oral		Total	
	nº	%	nº	%	nº	%
Queratoplastia penetrante / lamelar / PTK	146	49,0%	21	31,3%	167	45,8%
Libertação de simbléfaro	90	30,2%			90	24,7%
Cirurgia de catarata	14	4,7%	11	16,4%	25	6,8%
Repetição do enxerto celular	15	5,0%	3	4,5%	18	4,9%
Injecção de anti-VEGF subconjuntival	12	4,0%			12	3,3%
KLAL / CLAL-Ir / enxerto corneoscleral	11	3,7%			11	3,0%
Recobrimento com membrana amniótica	6	2,0%	20	29,9%	26	7,1%
Correcção de entrópion			6	9,0%	6	1,6%
Epiteliectomia sectorial + MA	3	1,0%			3	0,8%
Cirurgia de glaucoma			3	4,5%	3	0,8%
Outros	1	0,3%	3	4,5%	4	1,1%
<b>Total</b>	<b>298</b>	<b>100%</b>	<b>67</b>	<b>100%</b>	<b>365</b>	<b>100%</b>

\* inclui 1 caso de PTK (queratectomia fototerapêutica)  
CLAL-Ir - autotransplante de conjuntiva e limbo de dador relacionado; MA - membrana amniótica; VEGF - vascular endothelial growth factor;  
Nota: o recobrimento com membrana amniótica aquando do transplante de células não foi considerado como cirurgia adicional

Tabela 3. Procedimentos adicionais

## Complicações

Do universo dos 721 olhos tratados com enxerto de células límbicas expandidas *ex vivo*, registou-se um total de 194 complicações (Tabelas 1.1 e 4.1). As mais frequentes foram as relacionadas com o transporte do enxerto até à sala operatória e com a adesão do enxerto ao leito receptor no período pós-operatório precoce, dificultada pela persistência de fibrina ou pela existência de sangue sob o enxerto/membrana amniótica. Em dois casos, houve desprendimento do enxerto, que levou à repetição do procedimento.

Registaram-se episódios de rejeição e/ou falência do enxerto em 55 casos, o que representa 28% do total de complicações e 7,6% do total de olhos tratados. A falência primária do enxerto ocorreu em 2% dos casos. Houve rejeição aguda em cerca de 7% dos receptores de alotransplantes, com resolução do quadro com tratamento médico.

Verificaram-se 12 casos de queratite infecciosa (1,6% do total de olhos tratados), na sua maioria em receptores de aloenxertos (7 alotransplantes, 3 autotransplantes, em 2 informação não fornecida).

<b>Complicações</b>	<b>nº</b>	<b>%</b>
<b>Transporte e complicações mecânicas</b>	<b>97</b>	<b>50,0%</b>
Problemas com transporte	14	
Hemorragia sob o enxerto	69	
Persistência da fibrina > 48h	12	
Desprendimento do enxerto	2	
<b>Falência / rejeição do enxerto</b>	<b>55</b>	<b>28,4%</b>
Falência primária do enxerto	16	
Invasão conjuntival localizada	15	
Rejeição aguda do enxerto celular	7	
Defeito epitelial persistente	17	
<b>Queratite infecciosa</b>	<b>12</b>	<b>6,2%</b>
<b>Perfuração</b>	<b>11</b>	<b>5,7%</b>
<b>Rejeição de enxerto de córnea</b>	<b>7</b>	<b>3,6%</b>
<b>Efeitos secundários da ciclosporina A</b>	<b>3</b>	<b>1,5%</b>
<b>Hipertensão ocular / Glaucoma</b>	<b>2</b>	<b>1,0%</b>
<b>Outras</b>	<b>7</b>	<b>3,6%</b>
<b>TOTAL</b>	<b>194</b>	<b>100%</b>

Tabela 4.1 - Complicações após transplante de células límbicas expandidas ex vivo

De entre os olhos tratados com enxertos provenientes de mucosa oral, a complicação mais frequentemente encontrada foi a neovascularização periférica, que atingiu 25% dos casos. Igualmente significativa é a incidência de falência primária, que ocorreu em cerca de 1/5 dos casos, e dos quais 40% (n=9) evoluíram para *melting* e perfuração. A prevalência de defeitos epiteliais recorrentes ao longo do período de seguimento ronda os 19%. Outras complicações menos frequentes foram a hipertensão ocular / glaucoma, as queratites infecciosas, entre outros (Tabelas 1.2 e 4.2).

Nesta análise, os casos de insucesso a médio-longo prazo não foram considerados complicações e os que apresentaram várias complicações foram contabilizados mais que uma vez.

<b>Complicações</b>	<b>nº</b>	<b>%</b>
<b>Falência do enxerto</b>	<b>44</b>	<b>44,0%</b>
Falência primária do enxerto (dos quais 9 evoluíram para perfuração)	23	
Defeito epitelial recorrente	21	
<b>Neovascularização periférica</b>	<b>28</b>	<b>28,0%</b>
<b>Hipertensão ocular / Glaucoma</b>	<b>12</b>	<b>12,0%</b>
<b>Queratite infecciosa</b>	<b>6</b>	<b>6,0%</b>
<b>Rejeição / falência de enxerto de córnea</b>	<b>5</b>	<b>5,0%</b>
<b>Recorrência de simbléfaro</b>	<b>5</b>	<b>5,0%</b>
<b>TOTAL</b>	<b>100</b>	<b>100%</b>

Tabela 4.2 - Complicações após transplante de células da mucosa oral expandidas ex vivo

## Evidências do Sucesso Terapêutico e da Persistência de Células Dadoras

O sucesso terapêutico da expansão *ex vivo* de células estaminais límbicas é demonstrado pelas evidências de melhoria clínica ao longo de vários anos de seguimento, corroboradas pelos achados na citologia de impressão e pela histologia do botão corneano excisado aquando da realização de queratoplastia<sup>10,16,32</sup>.

No entanto, estas evidências apenas demonstram que esta técnica pode restaurar o epitélio corneano, mas não prova que o epitélio provem das células transplantadas. Pelo contrário, Daya *et al.*<sup>28</sup> demonstrou a ausência de ADN do dador após o 9º mês pós-operatório.

A constatação de que as células dadoras não sobrevivem apesar do aparente sucesso tem implicações terapêuticas, na medida em que dispensa um esquema imunossupressor prolongado. Por outro lado, faz questionar o seu mecanismo de acção. É provável que as células transplantadas libertem factores de crescimento e citocinas necessárias à reparação celular<sup>35</sup>. Outras teorias têm sido sugeridas, como o seu eventual efeito quimiotáctico para células provenientes de locais distantes<sup>28</sup>.

## Conclusão e Perspectivas Futuras

A insuficiência límbica é uma manifestação comum de um grande número de patologias e pode apresentar um espectro clínico de gravidade muito amplo. A causa mais frequente é o traumatismo ocular químico ou térmico, que afecta habitualmente indivíduos jovens em idade activa e pode causar grande incapacidade.

O tratamento das formas graves tem sido um desafio para os Oftalmologistas e o desenvolvimento, nos últimos anos, do transplante de células estaminais límbicas expandidas *ex vivo* constitui um verdadeiro marco no tratamento da insuficiência límbica. Esta técnica representa um inegável avanço relativamente aos transplantes de limbo convencionais, com taxas de sucesso a longo prazo muito superiores (entre 70 e 80%) e com um excelente perfil de segurança.

É fundamental o estabelecimento de indicações terapêuticas claras. A definição de critérios de sucesso, preferencialmente de carácter objectivo, também é importante, para que os resultados possam ser mensuráveis e comparáveis entre as várias séries.

A utilização de outras células estaminais autólogas expandidas *ex vivo*, como as da mucosa oral, também permite o restabelecimento da superfície ocular. Os resultados são promissores, embora se reportem a casuísticas menores com tempos de seguimento mais curtos. É provável que, num futuro não muito distante, estas e outras fontes autólogas venham a substituir, em definitivo, os transplantes alogénicos.

O nível de exigência no que diz respeito a recursos materiais e humanos faz com que a cultura de células com fins clínicos seja exequível apenas em alguns centros de referência. É um procedimento dispendioso que requer grande conhecimento e treino laboratorial em cultura celular.

No Centro de Responsabilidade Integrado de Oftalmologia do Centro Hospitalar e Universitário de Coimbra, estamos envolvidos na organização de um laboratório de cultura celular certificado para aplicação clínica, em conjunto com a Faculdade de Medicina da Universidade de Coimbra. Pretendemos implementar um protocolo de expansão de células límbicas totalmente livre de

produtos animais, em estreita colaboração com o Instituto LV Prasad na Índia, um centro com mais de 10 anos de experiência nesta área e com o apoio da Fundação Champalimaud.

A expansão celular *ex vivo* coloca a Oftalmologia na linha da frente das terapias regenerativas. Estamos cientes de que será o futuro, não apenas da Oftalmologia, mas da Medicina em geral.

## Bibliografia

1. Ahmad S, Osei-Bempong C, Dana R, Jurkunas U (2010) The culture and transplantation of human limbal stem cells. *J Cell Physiol* 225:15-19.
2. Dua HS, Saini JS, Azuara-Blanco A, Gupta P (2000b) Limbal stem cell deficiency: concept, aetiology, clinical presentation, diagnosis and management. *Indian J Ophthalmol* 48:83-92.
3. Dua HS, Miri A, Said DG. Contemporary limbal stem cell transplantation – a review. *Clin Exp Ophthalmol* 2010;38:104-117.
4. Espana EM, Di Pascuale M, Grueterich M, Solomon A, Tseng SC (2004) Keratolimbal allograft in corneal reconstruction. *Eye* 18:406-417.
5. Nguyen P and Yiu SC (2008) Ocular surface reconstruction: recent innovations, surgical candidate selection and postoperative management. *Expert Rev Ophthalmol* 3:567-584.
6. Rosa AM, Henriques J, Quadrado MJ, Murta JN (2008) Reconstrução da superfície ocular na insuficiência límbica - alotransplantes queratolímbicos. *Oftalmologia* 32:229-236.
7. Pellegrini G, Traverso CE (1997) Long-term restoration of damaged corneal surfaces with autologous cultivated corneal epithelium. *Lancet* 349:990-993.
8. Auböck J, Irschick E, Romani N, Kompatscher P, Höpfl R, Herold M, Schuler G, Bauer M, Huber C, Fritsch P (1988) Rejection, after a slightly prolonged survival time, of Langerhans cell-free allogeneic cultured epidermis used for wound coverage in humans. *Transplantation* 45:730-737.
9. Oh JY, Ko JH, Lee HJ, Kim MK, Lee JH, Wee WR. The antigenicity of ex vivo cultivated human corneal limbal epithelial and stromal cells: temporal changes in vitro. *Cornea*. 2010;29:1302-1307.
10. Shortt AJ, Secker GA, Rajan MS, Meligonis G, Dart JK, Tuft SJ, Daniels JT (2008) Ex vivo expansion and transplantation of limbal epithelial stem cells. *Ophthalmology* 115:1989-1997.
11. James SE, Rowe A, Ilari L, Daya S, Martin R (2001) The potential for eye bank limbal rings to generate cultured corneal epithelial allografts. *Cornea* 20:488-494.
12. Kim HS, Jun Song X, de Paiva CS, Chen Z, Pflugfelder SC, Li DQ (2004) Phenotypic characterization of human corneal epithelial cells expanded ex vivo from limbal explant and single cell cultures. *Exp Eye Res* 79:41-49.
13. Zhang X, Sun H, Tang X, Ji J, Li X, Sun J, Ma Z, Yuan J, Han ZC (2005) Comparison of cell-suspension and explant culture of rabbit limbal epithelial cells. *Exp Eye Res* 80:227-33.
14. Meyer-Blazejewska EA, Kruse FE, Bitterer K, Meyer C, Hofmann-Rummelt C, Wünsch PH, Schlötzer-Schrehardt (2010) Preservation of the limbal stem cell phenotype by appropriate culture techniques. *Invest ophthalmol Vis Sci* 51:765-774.
15. Rheinwald JG and Green H (1975) Serial cultivation of strains of human epidermal keratinocytes: the formation of keratinizing colonies from single cells. *Cell* 6:331-344.
16. Rama P, Bonini S, Lambiase A, Golisano O, Paterna P, De Luca M, Pellegrini G (2001) Autologous fibrin-cultured limbal stem cells permanently restore the corneal surface of patients with total limbal stem cell deficiency. *Transplantation* 72:1478-1485.
17. Fatima A, Sangwan VS, Iftekhhar G, Reddy P, Matalia H, Balasubramanian D, Vemuganti GK (2006)

Technique of cultivating limbal derived corneal epithelium on human amniotic membrane for clinical transplantation. *J Postgrad Med* 52:257-261.

18. O'Sullivan F and Clynes M (2007) Limbal stem cells, a review of their identification and culture for clinical use. *Cytotechnology* 53:101-106.
19. Croasdale CR, Schwartz GS, Malling JV, Holland EJ (1999) Keratolimbal allograft: recommendations for tissue procurement and preparation by eye banks, and standard surgical technique. *Cornea* 18:52-58.
20. Koizumi N, Inatomi T, Suzuki T, Sotozono C, Kinoshita S (2001a) Cultivated corneal epithelial stem cell transplantation in ocular surface disorders. *Ophthalmology* 108:1569-1574.
21. Nakamura T, Inatomi T, Sotozono C, Amemiya T, Kanamura N, Kinoshita S (2004b) Transplantation of cultivated autologous oral mucosal epithelial cells in patients with severe ocular surface disorders. *Br J Ophthalmol* 88:1280-1284.
22. Ang LP, Nakamura T, Inatomi T, Sotozono C, Koizumi N, Yokoi N, Kinoshita S (2006) Autologous serum-derived cultivated oral epithelial transplants for severe ocular surface disease. *Arch Ophthalmol* 124:1543-1551.
23. Nakamura T, Inatomi T, Sotozono C, Ang LP, Koizumi N, Yokoi N, Kinoshita S (2006) Transplantation of cultivated autologous serum-derived cultivated corneal epithelial equivalents for the treatment of severe ocular surface disease. *Ophthalmology* 113:1765-1772.
24. Shimazaki J, Higa K, Morito F, Dogru M, Kawakita T, Satake Y, Shimmura S, Tsubota K (2007) Factors influencing outcomes in cultivated limbal epithelial transplantation for chronic cicatricial ocular surface disorders. *Am J Ophthalmol* 143:945-953.
25. Di Girolamo N, Bosch M, Zamora K, Coroneo MT, Wakefield D, Watson SL (2009) A contact lens-based technique for expansion and transplantation of autologous epithelial progenitors for ocular surface reconstruction. *Transplantation* 87:1571-1578.
26. Nishida K, Yamato M, Hayashida Y, Watanabe K, Yamamoto K, Adachi E, Nagai S, Kikuchi A, Maeda N, Watanabe H, Okano T, Tano Y (2004) Corneal reconstruction with tissue-engineered cell sheets composed of autologous oral mucosal epithelium. *N Engl J Med* 351:1187-1196.
27. Shimazaki J, Aiba M, Goto E, Kato N, Shimmura S, Tsubota K (2002) Transplantation of human limbal epithelium cultivated on amniotic membrane for the treatment of severe ocular surface disorders. *Ophthalmology* 109:1285-1290.
28. Daya SM, Watson A, Sharpe JR, Giledi O, Rowe A, Martin R, James E (2005) Outcomes and DNA analysis of ex vivo expanded stem cell allograft for ocular surface reconstruction. *Ophthalmology* 112:470-477.
29. Kawashima M, Kawakita T, Satake Y, Higa K, Shimazaki J (2007) Phenotypic study after cultivated limbal epithelial transplantation for limbal stem cell deficiency. *Arch Ophthalmol* 125:1337-1344.
30. Meller D, Fuchsluger T, Pauklin M, Steuhl K-P (2009) Ocular surface reconstruction in graft-versus-host disease with HLA-identical living-related allogenic cultivated limbal epithelium after haematopoietic stem cell transplantation from the same donor. *Cornea* 28:233-236.
31. Pauklin M, Fuchsluger TA, Westekemper H, Steuhl K-P, Meller D (2010) Midterm results of cultivated autologous and allogenic limbal epithelial transplantation in limbal stem cell deficiency. *Dev Ophthalmol* 45:57-70.
32. Kolli S, Ahmad S, Lako M, Figueiredo F (2010) Successful clinical implementation of corneal

epithelial stem cell therapy for treatment of unilateral limbal stem cell deficiency. *Stem Cells* 28:597-610.

33. Thanos M, Pauklin M, Steuhl K-P, Meller D (2010) Ocular surface reconstruction with cultivated limbal epithelium in a patient with unilateral stem cell deficiency caused by epidermolysis bullosa dystrophica hallopeau-siemens. *Cornea* 29:462-464.
34. Satake Y, Higa K, Tsubota K, Shimazaki J. Long-term outcome of cultivated oral mucosal epithelial sheet transplantation in treatment of total limbal stem cell deficiency. *Ophthalmology* 2011;118:1524-1530.
35. Schwab IR, Reyes M, Isseroff RR (2000) Successful transplantation of bioengineered tissue replacements in patients with ocular surface disease. *Cornea* 19:421-426.
36. Sangwan VS, Murthy SI, Vemuganti GK, Bansal AK, Gangopadhyay N, Rao GN (2005b) Cultivated corneal epithelial transplantation for severe ocular surface disease in vernal keratoconjunctivitis. *Cornea* 24:426-430.
37. Sharma S, Tandon R, Mohanty S, Sharma N, M V, Sens S, Kashyap S, Singh N. Culture of corneal limbal epithelial stem cells: experience from benchtop to bedside in a tertiary care hospital in India. *Cornea* 2011;30:1223-1232.
38. Schwab IR (1999) Cultured corneal epithelia for ocular surface disease. *Trans Am Ophthalmol Soc* 97:891-986.
39. Tsai RJ, Li L, Chen J (2000) Reconstruction of damaged corneas by transplantation of autologous limbal epithelial cells. *N Engl J Med* 343:86-93.
40. Grueterich M, Espana EM, Touhami A, Ti S-E, Tseng SCG (2002c) Phenotypic study of a case with successful transplantation of ex vivo expanded human limbal epithelium for unilateral total limbal stem cell deficiency. *Ophthalmology* 109:1547-1552.
41. Nakamura T, Koizumi N, Tsuzuki M, Inoki K, Sano Y, Sotozono C, Kinoshita S (2003) Successful regrafting of cultivated corneal epithelium using amniotic membrane as a carrier in severe ocular surface disease. *Cornea* 22:70-71.
42. Sangwan VS, Matalia HP, Vemuganti GK, Iftekhar G, Fatima A, Singh S, Rao GN (2005a) Early results of penetrating keratoplasty after cultivated limbal epithelium transplantation. *Arch Ophthalmol* 123:334-340.
43. Sangwan VS, Matalia HP, Vemuganti GK, Fatima A, Iftekhar G, Singh S, Nutheti R, Rao GN (2006) Clinical outcome of autologous cultivated limbal epithelium transplantation. *Ind J Ophthalmol* 54:29-34.
44. Fatima A, Vemuganti GK, Iftekhar G, Rao GN, Sangwan VS (2007) In vivo survival and stratification of cultured limbal epithelium. *Clin Exp Ophthalmol* 35:96-98.
45. Gomes JAP, Pazos HSB, Silva ABE, Cristovam PC, Belfort Jr R (2009) Transplante de células-tronco epiteliais límbicas alógenas expandidas ex vivo sobre membrana amniótica: relato de caso. *Arq Bras Oftalmol* 72:254-256.
46. Koizumi N, Inatomi T, Suzuki T, Sotozono C, Kinoshita S (2001b) Cultivated corneal epithelial transplantation for ocular surface reconstruction in acute phase of Stevens-Johnson syndrome. *Arch Ophthalmol* 119:298-299.
47. Burillon C, Huot L, Justin V, Nataf S, Chapuis F, Decullier E, Damour O. Cultured Autologous Oral Mucosal Epithelial Cell Sheet (CAOMECS) transplantation for the treatment of corneal limbal



epithelial stem cell deficiency. *Invest Ophthalmol Vis Sci.* 2012;53:1325-1331.

48. Baradaran-Rafii A, Ebrahimi M, Kanavi MR, Taghi-Abadi E, Aghdami N, Eslani M, Bakhtiari P, Einollahi B, Baharvand H, Javadi M-A (2010) Midterm outcomes of autologous cultivated limbal stem cell transplantation with or without penetrating keratoplasty. *Cornea* 29:502-509.
49. Gisoldi RA, Pocobelli A, Villani CM, Amato D, Pellegrini G (2010) Evaluation of molecular markers in corneal regeneration by means of autologous cultures of limbal cells and keratoplasty. *Cornea* 29:715-722.
50. Rama P, Matuska S, Paganoni G, Spinelli A, De Luca M, Pellegrini G (2010) Limbal stem-cell therapy and long-term corneal regeneration. *N Eng J Med* 363:147-155.
51. Nakamura T, Inatomi T, Sotozono C, Koizumi N, Kinoshita S (2004a) Successful primary culture and autologous transplantation of corneal limbal epithelial cells from minimal biopsy for unilateral severe ocular surface disease. *Acta Ophthalmol Scand* 82:468-471.
52. Nakamura T, Takeda K, Inatomi T, Sotozono C, Kinoshita S. Long-term results of autologous cultivated oral mucosal epithelial transplantation in the scar phase of severe ocular surface disorders. *Br J Ophthalmol.* 2011;95:942-946.
53. Ang LP, Sotozono C, Koizumi N, Suzuki T, Inatomi T, Kinoshita S (2007) A comparison between cultivated and conventional limbal stem cell transplantation for Stevens-Johnson syndrome. *Am J Ophthalmol* 143:178-180.
54. Basu S, Ali H, Sangwan VS. Clinical outcomes of repeat autologous cultivated limbal epithelial transplantation for ocular surface burns. *Am J Ophthalmol.* 2012;153:643-650.
55. Di Iorio E, Ferrari S, Fasolo A, Bohm E, Ponzin D, Barbaro V (2010) Techniques for culture and assessment of limbal stem cell grafts. *Ocul Surf* 8:146-153.
56. Sangwan VS, Vemuganti GK, Iftekhhar G, Bansal AK, Rao GN (2003) Use of autologous cultured limbal and conjunctival epithelium in a patient with severe bilateral ocular surface disease induced by acid injury. *Cornea* 22:478-481.
57. Sangwan VS, Basu S, Vemuganti GK, Sejpal K, Subramaniam SV, Bandyopadhyay S, Krishnaiah S, Gaddipati S, Tiwari S, Balasubramanian D. Clinical outcomes of xeno-free autologous cultivated limbal epithelial transplantation: a 10-year study. *Br J Ophthalmol.* 2011;95:1525-1529.
58. Inatomi T, Nakamura T, Koizumi N, Sotozono C, Yokoi N, Kinoshita S (2006a) Midterm results on ocular surface reconstruction using cultivated autologous oral mucosal epithelial transplantation. *Am J Ophthalmol* 141:267-275.
59. Inatomi T, Nakamura T, Kojyo M, Koizumi N, Sotozono C, Kinoshita S (2006b) Ocular surface reconstruction with combination of cultivated autologous oral mucosal epithelial transplantation and penetrating keratoplasty. *Am J Ophthalmol* 142:757-764.
60. Priya CG, Arpitha P, Vaishali S, Prajna NV, Usha K, Sheetal K, Muthukkaruppan V. Adult human buccal epithelial stem cells: identification, ex-vivo expansion, and transplantation for corneal surface reconstruction. *Eye (Lond).* 2011;25:1641-9. doi: 10.1038/eye.2011.230.
61. Takeda K, Nakamura T, Inatomi T, Sotozono C, Watanabe A, Kinoshita S. Ocular surface reconstruction using the combination of autologous cultivated oral mucosal epithelial transplantation and eyelid surgery for severe ocular surface disease. *Am J Ophthalmol.* 2011;152:195-201.

## **12. Doenças dos Anexos Oculares: Simbléfaro, Triquíase, Entrópio e Ectrópio**



# Doenças dos Anexos Oculares: Simbléfaro, Triquíase, Entrópio e Ectrópio

Maria Araújo

## Introdução

As pálpebras são a primeira linha de proteção e defesa da superfície ocular externa e a córnea a estrutura mais importante a ser defendida. As alterações da posição palpebral têm como consequência a alteração da relação da pálpebra com o globo ocular. A rotação do bordo palpebral na direção do globo, entrópio, provoca um trauma contínuo da córnea com erosão e em casos extremos perfuração da mesma. A orientação anómala dos cílios, triquíase, mesmo sem entrópio pode ter as mesmas consequências<sup>24</sup>. A rotação externa do bordo da pálpebra, ectrópio, por outro lado, causa epífora, conjuntivite crónica, queratite por exposição corneana, cicatrização da córnea e, em casos extremos, também leva a perfuração corneana<sup>30</sup>.

Define-se simbléfaro como aderência entre a pálpebra e o globo ocular<sup>1,2</sup>. As úlceras da conjuntiva bulbar e tarsal em contacto direto cicatrizam unidas criando desta forma o simbléfaro<sup>1</sup>. É por isso importante colocar uma barreira, como o anel de simbléfaro, a lente de contacto, etc., entre as duas enquanto ocorre o processo de cicatrização. O simbléfaro não é específico de nenhuma patologia em particular resultando de qualquer patologia em que ocorra fibrose sub-epitelial. O simbléfaro pode restringir a mobilidade do globo causando diplopia. A limitação da mobilidade palpebral e a posição anómala da ou das pálpebras e a triquíase quando presentes, causam desconforto, lacrimejo e limitação na oclusão palpebral<sup>2, 24</sup>. No entanto as consequências mais graves do simbléfaro são as lesões corneanas. Estas consistem em tecido cicatricial mais ou menos vascularizado<sup>2</sup> com extensão variável que invade a córnea diminuindo a acuidade visual.

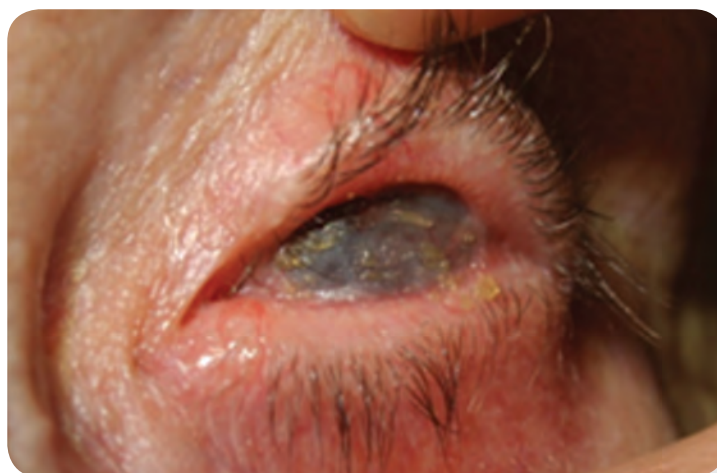


Figura 1 - Anquiloblefaro

## Conceitos Anatômicos

Está fora do âmbito deste capítulo a abordagem da anatomia da superfície ocular externa, no entanto relembremos sucintamente alguns conceitos estritamente relacionados com o simbléfaro, o entrópico, a triquíase e o ectrópio.

As pálpebras constituem a primeira barreira na proteção do globo ocular contra a desidratação e trauma. Cada pálpebra apresenta várias camadas, todas elas com funções diferenciadas<sup>3</sup>.

A pele palpebral estende-se entre o bordo orbitário e a transição cutâneo-mucosa no bordo palpebral. É a pele mais fina do corpo humano, não possui gordura subcutânea e permite o deslizamento da pálpebra com resistência mínima. Os cílios, presentes no bordo palpebral, são um obstáculo à entrada de pequenos corpos estranhos na superfície ocular externa<sup>3</sup>.

Os músculos orbiculares são responsáveis pela oclusão reflexa e, ou voluntária das pálpebras e pela bombagem da lágrima para o saco lacrimal.

Os músculos retractores palpebrais superiores, levantador da pálpebra e músculo de Muller, são responsáveis pela abertura palpebral. A sua lesão e consequente ptose, não é adversa para a superfície ocular externa. A cirurgia de ptose no entanto pode causar danos sérios na córnea. Por outro lado a lesão dos retractores da pálpebra inferior resulta na inversão da pálpebra inferior- entrópico. Os cílios e a pele em contacto permanente com a córnea levam à sua erosão, queratopatia ou mesmo perfuração corneana<sup>24</sup>.

O tarso é uma condensação de tecido conjuntivo com cerca de 10 milímetros de altura na pálpebra superior e 4 milímetros na inferior. Funciona como esqueleto palpebral, âncora do músculo orbicular, músculo levantador e do septo. Evita a inversão palpebral e é o berço das glândulas de Meibomius.

A conjuntiva é a camada mais posterior da pálpebra, estende-se entre a junção mucocutânea e o limbo córneoesclear e tem origem ectodérmica. A superfície conjuntival é maior do que a palpebral e o excesso de conjuntiva forma pregas que são mais pronunciadas nos fórnices. No canto interno as pregas conjuntivais criam a prega semilunar e não formam fórnix. No limbo as pregas são radiais e são chamadas paliçadas de Vogt.

Histologicamente a conjuntiva é um epitélio estratificado não queratinizado colunar ou cuboide com 2 a 3 camadas na parte tarsal e fórnices e 6 a 9 na parte bulbar. Sob o epitélio fica a membrana basal e a substância própria. Cerca de 5 a 10 % das células da conjuntiva são células de Goblet produtoras de mucina. As células epiteliais da conjuntiva produzem glicocálix. Este confere ao epitélio conjuntival propriedades hidrofílicas, permite uma melhor distribuição da lágrima e menor adesão das bactérias<sup>3</sup>.

Os fórnices apesar de parecerem uma cavidade virtual são um reservatório de lágrima, contribuem para a formação do menisco lacrimal e a sua suavidade permite a ampla mobilidade do globo.

A córnea é um tecido altamente especializado e opticamente transparente. Todos os outros tecidos da superfície ocular externa tem como função a proteção corneana<sup>3</sup>.

O limbo corneoesclear é o local de transição entre a esclerótica e a córnea e é o lugar onde

podemos encontrar as “*stem cells*” da córnea e funciona ainda como barreira entre a conjuntiva e a córnea.

## Fisiopatologia do Simbléfaro

A conjuntiva pode sofrer lesões reversíveis se o processo inflamatório conjuntival resolve sem sequelas ou irreversíveis quando o processo inflamatório é acentuado ou prolongado.

A resposta da conjuntiva a danos externos depende do agente, da duração, intensidade e do estado da própria conjuntiva.

A inflamação crónica e persistente da conjuntiva causa fibrose subepitelial e deposição de fibras de colagénio que podem ser observadas na lâmpada de fenda como linhas esbranquiçadas<sup>3</sup>. Se a inflamação persiste a membrana basal é destruída e prolifera o tecido subepitelial, ocorre fibrose e encurtamento dos fórnices com formação de simbléfaro, entrópio, alteração do pestanejo, restrição da motilidade, lagoftalmia e exposição da córnea, queratinização, crescimento da conjuntiva sobre a córnea e cicatriz corneana.

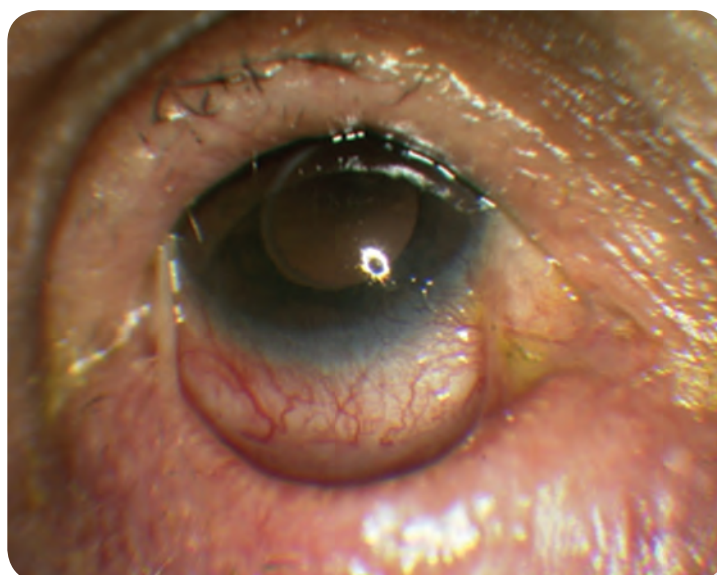


Figura 2 - Simbléfaro

O simbléfaro é um sinal inespecífico da inflamação crónica da conjuntiva<sup>3</sup> mas apesar de inespecífico é mais frequente em algumas doenças imunológicas, como penfigoide cicatricial, Stevens-Johnson, Síndrome de Lyell, Dermatite Herpetiforme, Doença da IGA linear, Epidermólise Bolhosa Adquirida e Queratoconjuntivite Atópica. A queimadura química, térmica, medicamentos causadores de pseudopenfigoide, conjuntivites por *Adenovírus*, *Herpes Zooster*, *Chlamydia Trachomatis*, *Borrelia Burgdorferi* e *Corinobacterium Diphtheriae* também podem causar simbléfaro.

Doenças imunológicas	
	Penfigoide cicatricial
	Stevens- Johnson
	Sind. Lyell
	Dermatite herpetiforme
	Doença de IgA Linear
	Epidermólise bolhosa adquirida
	Queratoconjuntivite atópica
Queimaduras	
	Química
	Térmica
	Medicamentos causadores de pseudo-penfigoide
Conjuntivites infecciosas	
	<i>Adenovirus</i>
	<i>Herpes Zooster</i>
	<i>Chlamydia Thrachomatis</i>
	<i>Borrelia Burgdorferi</i>
	<i>Corinobacterium Diphtheriae</i>

Quadro 1-Doenças da superfície ocular associadas a Simbléfaro (4)

## Doenças Associadas ao Desenvolvimento de Simbléfaro

As doenças imunológicas que cursam com conjuntivites cicatrizantes resultam em alteração da anatomia palpebral e a sua relação com o globo.

As doenças de Stevens – Johnson e doença de Lyell afetam a pele e mucosas. Nos olhos o quadro clínico pode ser muito grave com conjuntivite membranosa, queratinização da conjuntiva, triquiase, distiquiase, entrópio e em estados mais evoluídos falência das “*stem cells*” límbicas e cicatriz corneana com ou sem infecção associada.

O tratamento local deve ser iniciado rapidamente no sentido de diminuir a reação inflamatória e a probabilidade de criar adesões entre a pálpebra e a córnea. A membrana amniótica é uma opção no tratamento na fase aguda<sup>9</sup>. A corticoterapia sistémica também pode ser benéfica na fase aguda mas por outro lado, aumenta a morbidade. A membrana amniótica, pelos potentes efeitos anti-inflamatórios, reduz a necessidade de corticoterapia sistémica e o risco de formação de simbléfaro ou outras lesões palpebrais quando usada nos 10 primeiros dias<sup>9</sup>. Gregory e al descreveram 10 casos de Stevens-Johnson com erosões maiores do que 1 cm em que foi usada membrana amniótica sobre as pálpebras e superfície ocular externa com colocação de anéis de simbléfaro ou Prokera® (membrana amniótica fixa por dois anéis flexíveis; da Bio- Tissue™) para manter a separação entre a pálpebra e a conjuntiva bulbar. Os anéis de Prokera® foram usados nos doentes em que não foi possível fixar a membrana amniótica mas sua diminuta dimensão permitiu criação de adesões entre a conjuntiva bulbar e a pálpebra por fora do anel. Associado



à colocação de membrana amniótica foi instilada medicação com antibiótico e anti-inflamatório tópico com bons resultados<sup>9</sup>.

O penfigoide cicatricial é uma doença imunomediada, subepitelial e subepidérmica. A conjuntiva é frequentemente afectada e as frequentes erosões da mucosa resultam em cicatrizes permanentes<sup>24</sup>. O tratamento é a imunossupressão. A correcção cirúrgica das lesões do penfigoide cicatricial deve aguardar entre 3 a 6 meses após o controlo da inflamação. O risco de reactivação do processo inflamatório é elevado<sup>25</sup>.



Figura 3 - Membrana amniótica preparada.

As queimaduras químicas representam até 18%<sup>10</sup> dos traumatismos oculares, são a maioria das vezes resultado de acidentes industriais ou domésticos e mais raramente são causadas por agressão, variando no entanto com o país<sup>11</sup> e a cultura. O tempo de exposição e o tipo de agente determinam o grau de lesão. O pH do agente é determinante na penetração nos tecidos. Com exceção do ácido hidrofúrico e ácido sulfuroso<sup>12</sup> as bases penetram mais rápida e profundamente nos tecidos e por isso são mais destrutivas.

Os mecanismos de renovação pós-traumática do epitélio corneano não parecem ser os mesmos que em situação fisiológica. Um indivíduo pode ter um epitélio corneano perfeito com uma insuficiência límbica a 360° no entanto, após traumatismo a renovação do epitélio corneano depende também das “*stem cells*” límbicas<sup>10, 17</sup>. Por isso a cicatrização epitelial pode ser feita com fenótipo corneano ou conjuntival dependendo da gravidade da lesão do limbo. A reparação do estroma corneano após uma queimadura química ocorre em três fases, o deslumbramento que dura de minutos a horas seguido de desbridamento com processo inflamatório mais ou menos intenso e termina com a reparação.

O tratamento inicial e o prognóstico duma queimadura química dependem do grau da queimadura. A determinação do grau é feita por várias classificações, no entanto a de Dua<sup>10,13, 14, 26</sup> é a que melhor se correlaciona com o prognóstico.

A lavagem inicial tem um papel fundamental no tratamento e é comum a todos os graus de

queimadura. Depois da lavagem e exame inicial o grau da queimadura determina o tipo de tratamento. Os graus I e II resolvem com tratamento médico no domicílio. Os graus superiores exigem hospitalização. O seu tratamento pode ser apenas médico sob vigilância apertada, no grau III, ou necessitar de enxerto de membrana amniótica ou mucosa bucal nos graus mais elevados. O tratamento médico é feito com cicloplegia, antibiótico tópico de largo espectro, corticoterapia tópica sem conservantes, vitamina C tópica, analgésicos e tetraciclina orais<sup>10</sup>. A partir do grau IV o enxerto de membrana amniótica beneficia o doente por inibir a fibrose, estimular o crescimento epitelial e diminuir a dor<sup>18</sup>. O tratamento com extracto de membrana amniótica mostrou-se promissor nos casos menos severos de queimadura<sup>15,21</sup>. O transplante de limbo deve apenas realizado após controlo do processo inflamatório.

Grau	Prognóstico	Aspecto clinico- Limbo afectado em horas	Conjuntiva afectada	Escala analoga (a)
I	Muito bom	0 horas	0%	0/0%
II	Bom	≤3 horas	≤30%	0,1-3/1-29,9%
III	Bom	>3 a 6 horas	>30-50%	3,1-6/31-50%
IV	Bom a reservado	>6 a 9 horas	>50-75%	6,1-9/51-75%
V	Reservado a mau	>9 e <12 horas	>75 e <100%	9,1-11,9/75,1-99,9%
VI	Muito mau	12 horas- total	100% (total)	12/100%

(a)A escala analoga regista o envolvimento limbico em horas/percentagem de conjuntiva afectada – apenas a conjuntiva bulbar do limbo aos fornices

Quadro 2- Classificação de Dua<sup>13, 26</sup>

A cicatrização conjuntival induzida por medicamentos pode ocorrer tanto com medicamentos sistémicos como tópicos.

Algumas conjuntivites infecciosas, como o tracoma, são conjuntivites cicatrizantes, noutras apenas nos quadros de apresentação mais graves é que ocorre fibrose subepitelial.

O tracoma é uma conjuntivite cicatrizante causada pela *Chlamydia Trachomatis* e é uma das infeções mais comuns do planeta<sup>16</sup>. É a primeira causa infecciosa de cegueira evitável, no entanto, atinge 6 milhões de pessoas, maioritariamente em países subdesenvolvidos. O quadro inicial é de uma conjuntivite folicular com uma reação papilar associada. As infeções de repetição levam à cicatrização do tarso, entrópio e triquíase e consequente lesão corneana. Por vezes esta pode ser primária, denominada pannus corneano, no entanto mais frequentemente a cegueira no tracoma decorre das lesões provocadas pela triquíase ou queratite bacteriana.

O tratamento começa pela prevenção. As normas básicas de higiene são fundamentais para o controle da disseminação da doença. A lavagem da face sete vezes por semana reduz a prevalência da doença nas crianças e estas são a principal fonte de transmissão da doença<sup>16</sup>.

O tratamento da doença estabelecida, continua a ser a higiene, para diminuir as reinfeções, a antibioticoterapia e a cirurgia de pálpebras.

A triquíase é uma das consequências da infecção. A crioblação dos cílios é uma opção terapêutica

mas nem sempre é bem aceite pelos doentes por causa da despigmentação da pele. O entrópio deve ser corrigido por rotação do tarso - operação de Trabut modificada<sup>5,16</sup>.

A difteria é uma doença rara nos países desenvolvidos, causada pelo *Corinobacterium Diphtheriae*, e cuja prevenção é feita por vacina. Em 2010 ocorreram 4187 casos dos quais 3123 na Índia<sup>27</sup>. A conjuntivite membranosa, úlceras de córnea e perfuração ocular podem ocorrer<sup>28</sup> e mortalidade é alta.

A conjuntivite por *Herpes Zooster* e *Adenovirus* pode nos casos mais graves resultar em simbléfaro.

A infecção por *Borrelia Burgdorferi* pode cursar com múltiplas manifestações oculares e neurooftalmológicas por vezes não diagnosticadas<sup>29</sup>.

## Tratamento

O tratamento das alterações que possam contribuir para o agravamento das lesões da superfície ocular externa é fundamental para o controle das lesões corneanas<sup>7</sup>.

O tratamento do simbléfaro começa no dia do diagnóstico da possível causa de simbléfaro, seja um dano químico, físico, imunológico, infeccioso etc., e, num simbléfaro estabelecido o tratamento só é necessário se a sua presença for danosa para a superfície ocular externa<sup>8</sup>. No simbléfaro associado a alterações límbicas e ou da córnea a cirurgia do simbléfaro deve preceder as outras cirurgias<sup>22, 23</sup>

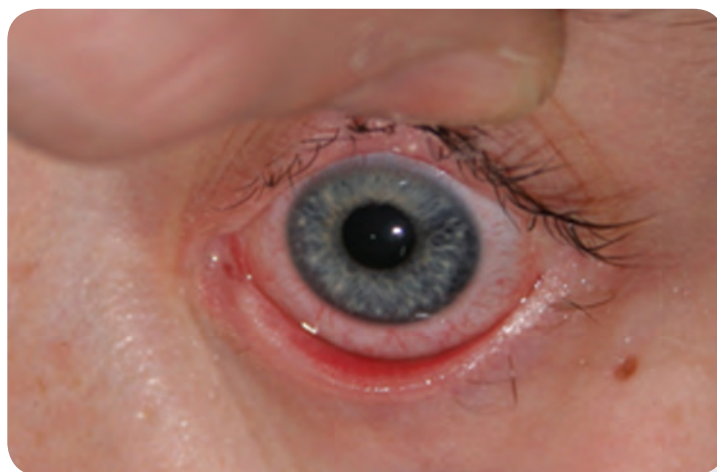


Figura 4 - Simbléfaro envolvendo canto lateral

A profundidade do fórnix tem um papel fundamental na preservação da superfície ocular externa e a sua redução pode ter efeitos nocivos na sua saúde. No entanto, a reconstrução do fórnix obliterado por um simbléfaro só é necessária se este estiver a causar danos irreversíveis na superfície ocular externa.

O tratamento do simbléfaro é cirúrgico com remoção das aderências e tecido cicatricial, seguido

de reconstrução da superfície com plastias em Z<sup>4</sup>, enxertos de conjuntiva, mucosa bucal, membrana amniótica, etc., colocação de barreiras entre a superfície tarsal e a bulbar, como o anel de simbléfaro, associado ou não a tratamentos adjuvantes como a Mitomicina C.

A estratégia cirúrgica deve ter em conta a gravidade do simbléfaro. Existem várias classificações de gravidade que avaliam o comprimento e a largura baseadas essencialmente nos simbléfaros causados por penfigoide<sup>9,16</sup>. Em 2008 Tseng e colaboradores<sup>9</sup> elaboraram uma nova classificação, na qual o comprimento, a largura e também a inflamação determinam o grau do simbléfaro.

<b>Comprimento</b>
I igual ou maior que a conjuntiva palpebral
II menor que a conjuntiva palpebral mas maior ou igual ao comprimento do tarso
III menor que o comprimento do tarso
IV perto de zero (anquiblefaro)
<b>Largura</b>
A menor ou igual a um terço do comprimento da pálpebra
B mais de um terço e até dois terços inclusive
C mais de dois terços do comprimento da pálpebra
<b>Actividade inflamatória</b>
0 Ausente
1+ Ligeira
2+ Moderada
3+ Severa

Quadro 3- sistema de classificação de simbléfaro de Tseng <sup>9</sup>

O comprimento do simbléfaro é definido como a menor distância da margem palpebral ao limbo através do simbléfaro. Quanto mais curta é a distância mais grave é o simbléfaro. A largura do simbléfaro é o maior comprimento horizontal ou circunferencial do simbléfaro em relação ao comprimento da pálpebra. A actividade inflamatória é medida pela hiperémia conjuntival. A nova classificação ajuda decidir a técnica cirúrgica e o tamanho do enxerto baseando-se no comprimento e largura do simbléfaro. A actividade inflamatória é importante na decisão de usar Mitomicina C (MMC) intraoperatória a 0.04% durante 3 a 5 minutos<sup>9</sup>. O autor refere haver uma correlação positiva entre o uso de MMC e o resultado final, no entanto, não encontrou nenhuma correlação entre este e a gravidade da inflamação inicial.

O mesmo autor refere que nos Grau I e II o prognóstico é bom fazendo excisão do tecido cicatricial e recobrando a área de esclerótica nua com membrana amniótica<sup>9,20</sup> com o estroma voltado para baixo e fixa com cola biológica (“fibrin glue”) ou com suturas.

Nos graus III e IV a associação de mucosa bucal à membrana amniótica melhora o prognóstico<sup>9,19,20</sup>. O envolvimento dos cantos medial e, ou lateral piora o prognóstico<sup>9</sup>.

Nos casos em que a conjuntiva remanescente está no limite para recobrir a área tarsal deve ser fixa à pele por fio sutura de seda 4/00 apoiado sobre um pequeno segmento de explante de

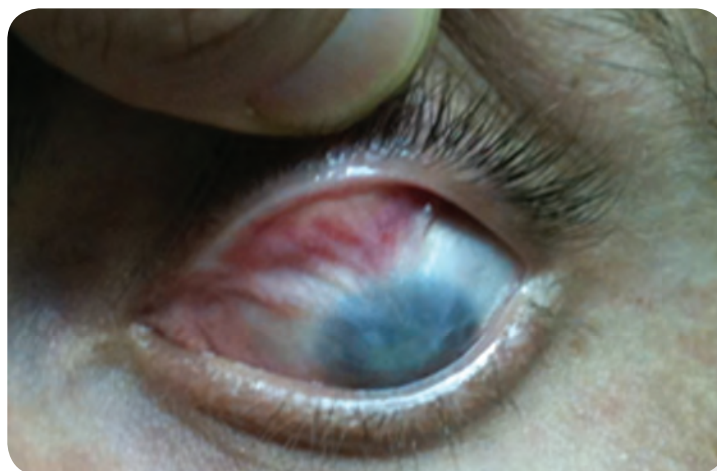
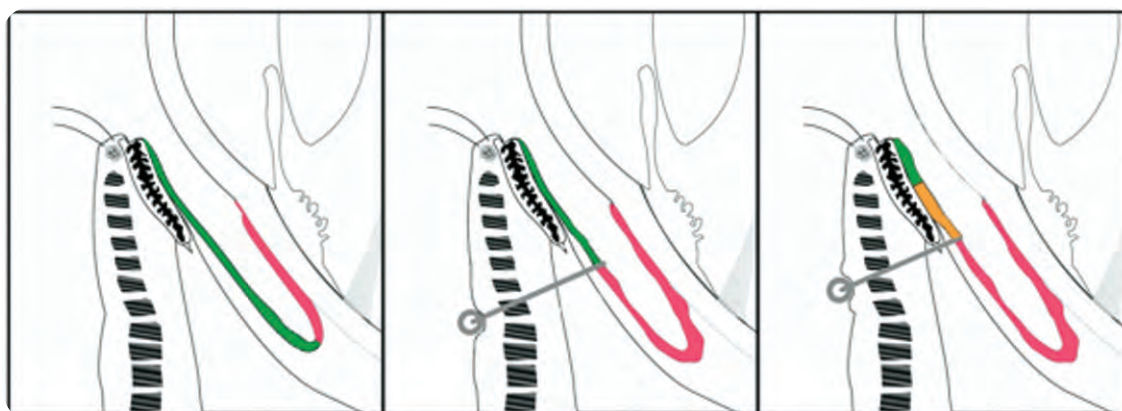


Figura 5 - Simbléfaro (IIBO)

silicone do tipo 277 ou palito de algodão<sup>20</sup>. A membrana amniótica deve ser aplicada da forma descrita atrás e fixa com cola biológica.



Esquema ilustrativo das três estratégias de reconstrução do fórnix segundo Tseng<sup>9</sup>.

Esquerda- após lise da cicatriz e remoção do tecido cicatricial subconjuntival com ou sem aplicação de mitomicina C, aplicação de membrana amniótica (rosa) sobre a esclerótica nua e fixa com cola biológica ou com pontos de sutura à conjuntiva restante (verde) nos simbléfaros mais ligeiros.

Média- é aplicada uma sutura (cinza) fixadora da conjuntiva à pele por quadrante- simbléfaros moderados.

Direita- enxerto adicional de mucosa bucal (laranja) é usado para substituir a conjuntiva (verde) residual tarsal nos simbléfaros graves.

Nos casos mais graves a conjuntiva não chega para recobrir a área tarsal. A mucosa bucal é usada então para a substituir. A sua fixação é feita ao bordo palpebral por Vicryl 8/00, ao tarso por cola biológica e reforçada por pontos de seda 4/00, um por quadrante com fixação à pele tal como nos casos moderados. Os fórnices e esclerótica nua são recobertos por membrana amniótica como nos casos anteriores<sup>20</sup>. É retirado o excesso de membrana amniótica, colocado anel de simbléfaro e realizada tarsorrafia temporária. Deve ser instituída corticoterapia e antibioticoterapia tópicas.

## Pálpebras

O encurtamento da lamela posterior, a desestruturação da anatomia da pálpebra por processos cicatriciais ou o ectrópio levam à alteração da relação das pálpebras com o globo. Os cílios com orientação anómala, triquíase, ou inseridos num quadro de entrópio<sup>6</sup> podem causar erosão corneana continuada, queratinização corneana e diminuição da acuidade visual.

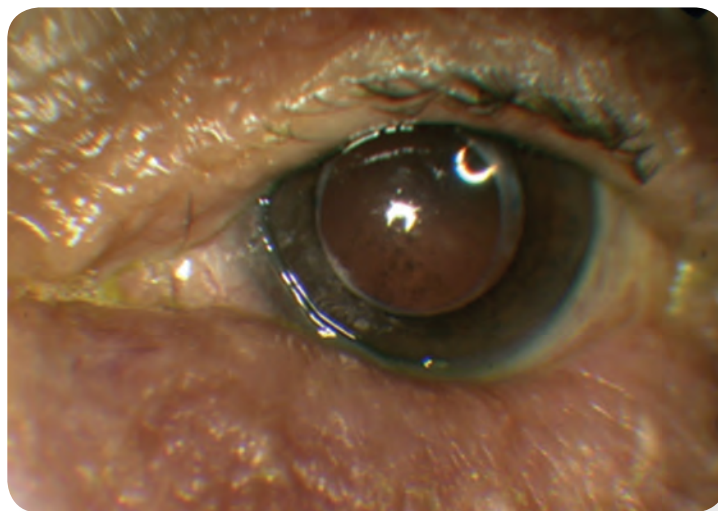


Figura 6 - Entrópio e triquíase

## Triquíase

Na triquíase os cílios estão em posição normal mas com orientação errada. Esta pode ser tratada por electrólise, crioterapia, LASER Árgon, excisão cirúrgica, ablação radio-cirúrgica, etc. (4,6). A electrólise consiste na destruição dos cílios anómalos por corrente eléctrica através de uma agulha de electrólise colocada na raiz do cílio. É usada quando há poucos cílios e tem alto índice de recidiva<sup>24</sup>. Na crioterapia a raiz do cílio é submetida a dois ciclos de  $-20^{\circ}\text{C}$  de início rápido e com controlo de temperatura na raiz do cílio<sup>4</sup>. Os melanócitos da derme são destruídos a  $-15^{\circ}\text{C}$  por isso ocorre despigmentação da pele com a crioterapia o que leva por vezes à recusa do tratamento<sup>24</sup>. O LASER é usado quando há poucos cílios. A cirurgia com remoção da lamela com triquíase pode ser uma opção terapêutica.

## Entrópio

O entrópio consiste na rotação do bordo palpebral na direcção do globo<sup>4</sup> e atinge mais frequentemente a pálpebra inferior<sup>30</sup>.

O entrópio pode ser congénito, senil, cicatricial ou espástico. O primeiro é raro e pode afetar as duas pálpebras. O mais frequente é o senil e é mais frequente na pálpebra inferior. As causas subjacentes aceites são a laxidez horizontal, a degenerescência do tarso e a desinserção ou enfraquecimento dos retractores. Especula-se se a enoftalmia pode ou não ser causa de entrópio<sup>30</sup>.



O entrópion cicatricial é habitualmente mais grave e resulta de cicatrização da lamela posterior após trauma cirúrgico, queimaduras, processos inflamatórios como o tracoma, Stevens-Johnson, penfigoide cicatricial, acne rosácea ou meibomite crónica. O entrópion da pálpebra superior é preferencialmente cicatricial<sup>30</sup>.

O tratamento definitivo do entrópion não espástico é cirúrgico. O entrópion congénito é corrigido com cauterização, suturas eversivas, excisão de pele, músculo, etc., e pela reposição dos retractores e pele no tarso corrigindo desta forma a posição palpebral.

A correção do entrópion senil pode ser feita pela técnica Wies, se não existir laxidez horizontal significativa ou por cantoplastia lateral ou pela técnica de Quickert se a laxidez for significativa isto é, mais de seis milímetros).

São várias as técnicas descritas para corrigir o entrópion cicatricial e a escolha da técnica é baseada no quadro clínico do doente. O primeiro passo consiste no tratamento do processo inflamatório. Na pálpebra inferior o tratamento cirúrgico depende da presença de triquíase. Neste caso o tratamento consiste na separação das lamelas com reposicionamento dos retractores. Caso não exista triquíase e a retração palpebral seja inferior a 1,5 mm o tratamento é a fractura tarsal. Se a retração for maior do que 1,5 mm o enxerto de lamela posterior será a opção<sup>4</sup>.

Na pálpebra superior a correção do entrópion depende se há ou não oclusão palpebral, se vai ser necessário enxerto de córnea, etc. A técnica cirúrgica de separação de lamelas e reposicionamento da lamela anterior, excisão de tarso ou apenas de cunha, rotação de tarso etc., depende naturalmente do quadro clínico subjacente<sup>5</sup>.

A correção do entrópion espástico é feita com lubrificantes, lente de contacto, tratamento dos processos inflamatórios e ou infecciosos causais e em alguns casos com toxina botulínica. A identificação do fator desencadeante pode ser fundamental para o tratamento.

## Ectrópio

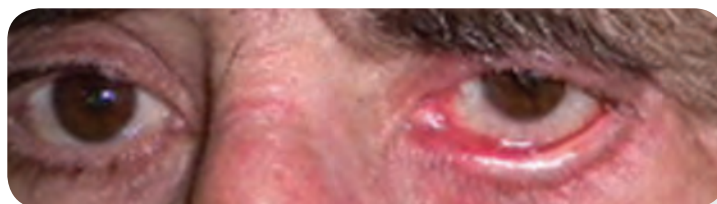

Figura 7 - Ectrópio paralítico

A rotação do bordo palpebral para fora pode ser congénita, senil, cicatricial, paralítica, mecânica ou inflamatória.

O ectrópio congénito pode ser isolado ou estar associado a malformações congénitas como a trissomia 21 e o seu tratamento pode ser conservador ou envolver enxertos de pele para aumentar a lamela anterior.



O ectrópio senil é o tipo mais frequente e atinge quase sempre a pálpebra inferior<sup>30</sup>. A isquemia crónica muscular e um tarso maior que o habitual podem estar na sua origem. A correção pode ser feita pelo técnica do Lazy T, cantoplastia medial ou lateral, Kuhnt-Szimanovski, etc.

O ectrópio cicatricial é provocado pelo encurtamento da lamela anterior. O trauma cirúrgico como a hipercorreção de blefaroplastia inferior, a epífora crónica com maceração da pele, as queimaduras e os processos inflamatórios ou infecciosos encurtam a lamela anterior provocando a rotação do bordo palpebral<sup>30</sup>. O tratamento é cirúrgico. Faz-se a correção das cicatrizes por plastias em Z ou enxertos de pele para corrigir o encurtamento da lamela anterior.

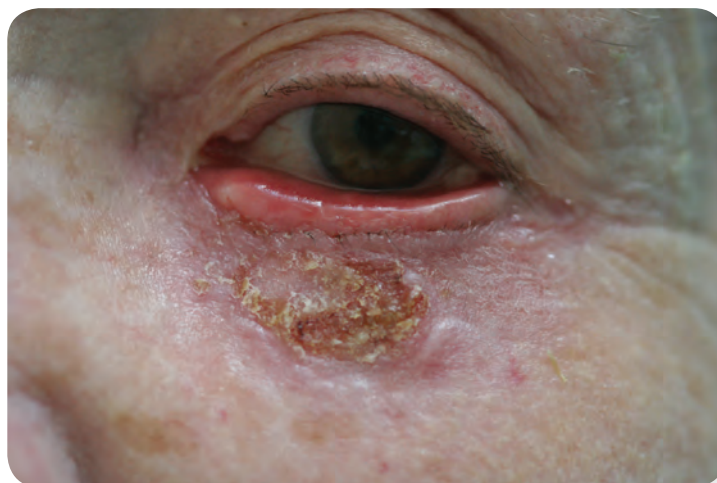


Figura 8 - Ectrópio cicatricial em doente com carcinoma epidermoide

A paralisia do nervo facial, os processos inflamatórios da pele e o edema palpebral intenso também podem causar eversão do bordo palpebral. O tratamento do ectrópio paralítico é realizado com lubrificantes, tarsorrafia para minimizar a exposição corneana, cantoplastia lateral para corrigir a laxidez horizontal e peso de ouro na pálpebra superior para ajudar na oclusão palpebral. O tratamento do ectrópio inflamatório e mecânico começa pelo tratamento da causa.

## Bibliografia

1. Chemical Ocular Burns, New Understanding and Treatments. Norbert Schrage, François Burgher, Jöel Blomet, Lucien Bodson, Max Gerard, Alan Hall, Patrice Josset, Laurence Mathieu, Harold Merle. Springer-Verlag Berlin Heidelberg 2011
2. Treatment of established symblepharon with split skin homograft. G.J Romanes. Brit. J. Ophthal. (1953) 37, 236.
3. Ocular Surface disease. Medical and Surgical Management. Eduard J. Holland, Mark J. Mannis. SpringerVerlag New York, Inc.2002
4. A Manual of Systematic Eyelid Surgery. JRO Collin. Third Edition. 2006. Butterworth Heinemann. Elsevier Limited.
5. Introduction to Cicatrising Conjunctivitis. Bernauer W, Dart JKG, Elder MJ (eds): Cicatrising . Dev Ophthalmol. Basel, Karger, 1997, vol 28, pp 1–10
6. Lid Surgery: The Management of Cicatricial Entrópio and Trichiasis. Mark J. Elder, Richard Collin. Bernauer W, Dart JKG, Elder MJ (eds): Cicatrising Conjunctivitis.Dev Ophthalmol. Basel, Karger, 1997, vol 28, pp 207–218
7. Corneal and Cataract Surgery in Chronic Progressive Conjunctival Cicatrisation, J.D.A. MacLeod, John K.G. Dart, T.B. Gray. Bernauer W, Dart JKG, Elder MJ (eds): Cicatrising Conjunctivitis.Dev Ophthalmol. Basel, Karger, 1997, vol 28, pp 228–23
8. Surgical Strategies for Fórnix Reconstruction Based on Symblepharon Severity. A Kheirkhan e al. (Am J Ophthalmol 2008;146: 266 –275. © 2008 by Elsevier Inc.
9. Brulures cornéennes. J. J Gicquel, H Dua, EMC©2011 Elsevier Masson SAS
10. Treatment of Acute Stevens–Johnson Syndrome and Toxic Epidermal Necrolysis Using Amniotic Membrane: A Review of 10 Consecutive Cases. Darren G. Gregory, MD. Ophthalmology Volume 118, Number 5, May 2011
11. Chemical Injuries of the Eye: Current Concepts in Pathophysiology and Therapy. M. D. Wagoner. Survey of Ophthalmology. Vol 41, nº 4 Jan- Fev 1997.
12. A new classification of ocular surface burns. Harminder S Dua, Anthony J King, Annie Joseph. Br J Ophthalmol 2001;85:1379–1383
13. Comparison of prognostic value of Roper Hall and Dua classification systems in acute ocular burns. Noopur Gupta, Mani Kalaivani, Radhika Tandon. Br J Ophthalmol 2011;95:194e198.
14. Amniotic membrane extraction solution for ocular chemical burns. Lingyi Liang PhD, Wei Li MD, Shiqi Ling PhD, Hosam Sheha PhD, Weiqiang Qiu PhD, Chaoyang Li MD and Zuguo Liu PhD. Clinical and Experimental Ophthalmology 2009; 37: 855–863
15. Aspects of Trachoma Mark D. Daniell a, Hugh R. Taylor. Bernauer W, Dart JKG, Elder MJ (eds): Cicatrising Conjunctivitis. Dev Ophthalmol. Basel, Karger, 1997, vol 28, pp 11–23
16. A New Method for Measuring Progression in Patients With Ocular Cicatricial Pemphigoid. J. James Rowsey, MD; Yolanda Macias-Rodriguez, MD; Chris Cukrowski, DO. Arch Ophthalmol. 2004;122:179-184
17. Transplantation of Human Limbal Epithelium Cultivated on Amniotic Membrane for the Treatment of Severe. Ocular Surface Disorders. Jun Shimazaki, Masayo Aiba, Eiki Goto, Naoko Kato, Shigeto Shimmura, Kazuo Tsubota. Ophthalmology 2002;109:1285–1290

18. Management of severe ocular burns with symblepharon. Weiyun Shi & Ting Wang & Hua Gao & Lixin Xie. *Graefes Arch Clin Exp Ophthalmol* (2009) 247:101–106
19. Human amniotic membrane in the reconstruction of the ocular surface. Nikita Gabri C, Ivana Mravi, Iva Dekaris, Zeljka Karaman, Sanja Mitrovi. *Documenta Ophthalmologica* 98: 273–283, 2000.
20. Amniotic membrane transplantation can be useful in symblepharon lysis surgery. Ocular surgery. Thomas John. *OSN Surgical Maneuvers Editor News Asia-Pacific* 22 Edition, March 2010
21. Amniotic membrane extract shows promise in treatment of corneal epithelial defects. Early clinical study results suggest stimulation of corneal wound healing. Kenneth R. Kenyon, MD, *OSN Surgical Maneuvers Editor News Asia-Pacific* 22 Edition, March 2010
22. Long-term outcome and prognostic factor analysis for keratolimbal allografts. Eui Seok Han & Won Ryang Wee & Jin Hak Lee & Mee Kum Kim. *Graefes Arch Clin Exp Ophthalmol*. August 2011
23. Ocular Surface Reconstruction Using the Combination of Autologous Cultivated Oral Mucosal Epithelial Transplantation and Eyelid Surgery for Severe Ocular Surface Disease. Kasunori Takeda, Takahiro Nakamura, Tsutomu Inatomi, Chie. *American Journal of Ophthalmology*. Pag 195-201. Vol 152, n° 2, August 2011
24. Surgical Therapy for Ocular Surface Disorders. Michael T. Yen. *Dry Eye and Ocular Surface Disorders*. Cap 15 (325-342). Ed. Stephen C. Pflugfelder, Roger W. Beuerman, Michael E. Stern. Copyright © 2004 by Marcel Dekker, Inc.
25. Therapy of Ocular Cicatricial Pemphigoid. Thanh Hoang-Xuan. *Dry Eye and Ocular Surface Disorders*. Cap 16 (343-367). Ed. Stephen C. Pflugfelder, Roger W. Beuerman, Michael E. Stern. Copyright © 2004 by Marcel Dekker, Inc.
26. A new classification of ocular surface burns. Dua, King, and Joseph. *Br J Ophthalmol* 2001 85: 1379-1383
27. Diphtheria Cases 2010, Kaiser Family Foundation <http://www.globalhealthfacts.org/data/topic/map.aspx?ind=38#table> consulted on 14/2/2012.
28. Diphtheria Corneal Ulcers. John W. Chandler, MD; D. Franklin Milam, MD. *Arch Ophthalmol*. 1978;96(1):53-56.
29. The expanding clinical spectrum of ocular lyme borreliosis Helena O Mikkilä, Ilkka J.T Seppälä, Matti K Viljanen, Miiikka P Peltomaa, Anni Karma. *Ophthalmology*. Volume 107, Issue 3, March 2000, Pages 581 – 587
30. Eyelid Disorders : Entropion, Ectropion, Trichiasis, and Distichiasis. Part V The Ocular adnexa. Section 1 – Diseases of the Lid: Anatomic Abnormalities. Cap 29. Cat N. Burkat, Richard K. Dortzbach. *Cornea. Fundamentals, Diagnosis, and Management*. Krachmer, Mannis and Holland. Vol I, 3rd Edition, Mosby Elsevier, 2011.

## **13. Derivados Hemáticos no Tratamento das Doenças da Superfície Ocular Externa**



# Derivados Hemáticos no Tratamento das Doenças da Superfície Ocular Externa

Ana Miguel Quintas, José Franco, Walter Rodrigues

## Introdução

A utilização do próprio sangue para fins terapêuticos encontra-se descrita desde a Antiguidade. A sua aplicação em Oftalmologia encontra-se referida no papiro de Ebers, que data do ano de 1550 a.C, onde se descreve a utilização de sangue em colírio para o tratamento de olho vermelho<sup>1</sup>.

O sangue é um tecido líquido complexo constituído por uma parte celular, eritrócitos, leucócitos e plaquetas, e uma parte acelular, o plasma. Após a centrifugação a parte sólida e líquida do sangue são facilmente separadas. Pode obter-se dois tipos de sobrenadante após esta separação: o soro ou o plasma. O soro é um componente fluido do sangue que se obtém após a formação do coágulo, se ao sangue total não for adicionado nenhum anticoagulante. O plasma é o componente fluido do sangue que se obtém quando se impede o coágulo misturando o sangue total com um anticoagulante e removendo todos os elementos corpusculares após a centrifugação. O plasma, assim, é o soro sem os factores de crescimento derivados das plaquetas que são libertados durante a activação, no processo da coagulação.

A utilização de derivados de sangue autólogo para o tratamento de doenças tem vantagens incontornáveis: o sangue contém numerosos constituintes químicos como factores de crescimento, fibronectina, imunoglobulinas e vitaminas que têm funções celulares importantes e que são de difícil ou impossível produção artificial; o sangue do doente está facilmente acessível através da simples flebotomia; sendo um produto autólogo é antígenicamente inerte evitando qualquer reacção de hipersensibilidade; é ainda um produto que dispensa o uso de conservantes pelo que evita também as complicações que advêm da sua toxicidade.

Quer o sangue total quer os seus derivados têm sido descritos como opção terapêutica em várias áreas da Oftalmologia. No glaucoma, por exemplo, está descrita a injeção subconjuntival de sangue total autólogo em bolhas de filtração hiperfiltrantes. Na cirurgia de retina a utilização de plasmína autóloga para vitreólise enzimática tem tido resultados entusiasmantes<sup>2</sup>.

Neste capítulo vamos descrever a utilização de derivados hemáticos – soro autólogo e preparados plaquetários – no tratamento de doenças da superfície ocular externa.

## Soro Autólogo

A utilização de soro autólogo em Oftalmologia está descrita desde 1984<sup>3</sup> e veio responder a uma necessidade de se encontrar um substituto de lágrima capaz de ter propriedades tróficas para além da simples, embora essencial, lubrificação. Foi usado de uma forma pontual e pouco consistente até aos anos noventa, altura em que Tsubota e sua equipa publicaram os seus trabalhos sobre a preparação, armazenamento e utilização do soro autólogo apresentando resultados clínicos consistentes e reprodutíveis<sup>4</sup>. Analisaram também os constituintes do soro e a sua estabilidade dentro dos frascos após refrigeração e congelamento. Foi então que renasceu

o interesse por este tratamento tendo proliferado as publicações sobre este colírio um pouco por todo o mundo.

O ecossistema da superfície ocular externa mantém-se num equilíbrio dinâmico que depende acima de tudo de um filme lacrimal saudável, quer em quantidade, quer em qualidade. As necessidades da córnea em oxigénio e nutrientes (glicose, electrólitos e aminoácidos) são supridas pelo humor aquoso. Por outro lado, na sua face externa, a córnea recebe aporte de factores de crescimento, vitaminas e neuropéptidos que são secretados pela glândula lacrimal e são essenciais à proliferação, migração e diferenciação do epitélio da superfície ocular. A lágrima tem portanto propriedades lubrificantes e mecânicas assim como efeitos epiteliotróficos e antimicrobianos. A diminuição da produção da lágrima ou o aumento da sua evaporação estão na origem de uma das patologias oculares mais frequentes – a síndrome do olho seco.

As opções terapêuticas convencionais incluem a lubrificação intensiva com lubrificantes artificiais (moléculas como o hialuronato de sódio, povidona, hipromelose ou carbómero) com ou sem conservantes. Consoante a gravidade da patologia podem ser necessários tratamentos coadjuvantes como anti-inflamatórios tópicos, ciclosporina tópica ou oclusão dos pontos lacrimais. O relatório de 2007 do DEWS<sup>5</sup> (Dry Eye Workshop) recomenda o uso de soro autólogo para a síndrome de olho seco nível 3 e 4. O soro humano possui vários constituintes em comum com a lágrima que são importantes na proliferação, migração e diferenciação das células epiteliais (tabela 1). De maior importância refira-se o *epithelial growth factor* (EGF) e o *transforming growth factor beta* (TGF- $\beta$ ) importantes na proliferação e migração de células epiteliais e no processo de cicatrização; a vitamina A, e o seu papel no crescimento normal da célula epitelial; a lisosima e o IgA, com acção antibacteriana, e a fibronectina, que promove a migração celular. É ainda um fluido naturalmente viscoso com osmolaridade e pH iguais à da lágrima o que lhe confere propriedades lubrificantes óptimas<sup>6,7</sup>.

	Lágrima	Soro	Propriedades
pH	7.4	7.4	
Osmolaridade	298	298	
Fibronectina ( $\mu\text{g/ml}$ )	3-79	300	Promove a migração celular
EGF (ng/ml)	0.7-9.7	0.5	Acelera proliferação e promove migração de células epiteliais. Inibe a apoptose.
TGF- $\beta$ (ng/ml)	10	50	Inibe proliferação de células epiteliais. Activa os fibroblastos no processo de cicatrização.
Vitamina A (mg/ml)	0.02	46	Importante no crescimento normal da célula epitelial. Previne a metaplasia pavimentosa.
Lisosima (mg/ml)	1.4	6	Acção antibacteriana
IgA ( $\mu\text{g/ml}$ )	21	205	Acção antibacteriana

Adaptado de Geerling et al<sup>6</sup> e Yamada et al<sup>7</sup>

Tabela 1: Comparação entre a lágrima e soro.

### Aspectos Legais

Actualmente não existem protocolos aprovados internacional ou nacionalmente para a preparação e uso de soro autólogo ou outros derivados hemáticos autólogos de utilização em Oftalmologia.



O estatuto do medicamento estabelecido pelo Infarmed no Decreto-Lei n.º 176/2006, de 30 de Agosto define como medicamento “toda a substância ou associação de substâncias apresentada como possuindo propriedades curativas ou preventivas de doenças em seres humanos ou dos seus sintomas ou que possa ser utilizada ou administrada no ser humano com vista a estabelecer um diagnóstico médico ou, exercendo uma ação farmacológica, imunológica ou metabólica, a restaurar, corrigir ou modificar funções fisiológicas”. Exclui, porém, do âmbito do mesmo Decreto-Lei, o sangue e seus derivados.

A utilização de sangue e seus componentes para fins terapêuticos está portanto regulamentada pelo Decreto-Lei nº 267/2007 de 24 de Julho que estabelece as condições de qualidade e segurança do sangue humano e dos componentes sanguíneos. Aplica-se este Decreto-Lei à colheita e análise do sangue, seu processamento, armazenamento e distribuição bem como às dádivas autólogas de sangue.

Na Europa, o Regulamento (CE) 726/2004 de 31 de Março estabelece os critérios e condições para a implementação de novos medicamentos nos Estados Membros. O processo passa por um pedido de autorização de comercialização complexo que deixa de ser obrigatório nos casos em que um médico ou equipa de médicos se responsabiliza pela produção ou supervisão da produção do medicamento em causa com o intuito de tratar o seu doente sem comercialização do produto.

### O Protocolo Usado no Hospital de Santa Maria

O protocolo elaborado pode esquematizar-se em 10 passos consecutivos<sup>8</sup>.

1. Consentimento Informado;
2. Venopunção;
3. Coagulação;
4. Centrifugação;
5. Remoção do Soro;
6. Diluição;
7. Distribuição;
8. Etiquetagem;
9. Armazenamento;
10. Utilização.




Figura 1: Protocolo de preparação de soro autólogo em 10 passos.

Por se tratar de um tratamento não convencional os doentes assinam um consentimento informado onde são informados da natureza do tratamento, seus efeitos e possíveis complicações, instruções e condições de utilização. Os doentes são avaliados quanto à sua adequação para doar sangue de acordo com as orientações gerais para uma doação voluntária de sangue. São considerados aptos quando em presença de bom estado geral de saúde, ausência de doença cardiovascular ou cerebrovascular significativa ou anemia ( $Hb < 12g/dl$ ). O sangue é ainda analisado para a presença de doenças infecciosas (HBV, HCV, HIV 1 e 2, VDRL e HTLV) e rejeita-se a sua utilização se algum resultado for positivo. É então realizada venopunção braquial e colheita de 120ml de sangue total para saco sem anticoagulante, em sistema fechado. Deixa-se repousar o saco para permitir a formação do coágulo durante 4h a temperatura ambiente e mais 20h a 5°C. Numa centrífugadora de sacos, procede-se à centrifugação a 3000g rpm durante 15 minutos. Remove-se o soro utilizando um extractor e dilui-se a 20% com BSS (*Balanced Salt Solution*). Na câmara de fluxo laminar, distribui-se o soro diluído por 90 frascos conta-gotas estéreis utilizando filtro de 0,2µm. No final da distribuição envia-se amostra para controlo microbiológico. Cada frasco é etiquetado com o nome e número de identificação, data de recolha e de congelação do soro e é armazenado a -35°C por um período máximo de 3 meses. O doente recolhe 7 frascos por semana que armazena no congelador doméstico. Utiliza 1 frasco diariamente conservado na porta do frigorífico durante um máximo de 24h. Na altura da nova recolha de frascos o doente traz os frascos usados para novo controlo microbiológico.

O modo de preparação de colírio de soro autólogo nem sempre coincide nos vários estudos publicados. As principais variações entre os protocolos utilizados consistem no tempo de coagulação e a força e tempo de centrifugação. Em relação à centrifugação, a publicação de Liu et al<sup>9</sup> de um protocolo otimizado para a preparação de colírio de soro autólogo veio contribuir para a standardização do procedimento. Liu estudou como a forma de cada um dos parâmetros referidos influencia na concentração dos principais factores do soro autólogo (nomeadamente EGF, TGF, fibronectina, vitamina A, etc). De modo a obter uma boa quantidade de soro e sabendo que quanto maior o tempo de coagulação maior será a quantidade de factores epiteliotróficos encontrados no soro, o tempo de coagulação que preconizamos é de 4h a temperatura ambiente e mais 20h a 5°C. A centrifugação eficaz deverá resultar numa separação efetiva do soro do coágulo sem indução de hemólise já que as plaquetas que restam no soro podem induzir apoptose e a fibrina coagulada pode reduzir o efeito do colírio. O tempo e a força de centrifugação escolhidos (3000g durante 15 minutos) representam um compromisso entre a maximização do volume de soro obtido conseguindo uma boa separação entre o soro e o coágulo sem indução de hemólise. A separação do soro é realizada de saco estéril para saco estéril através de um extractor em circuito fechado desde a colheita do sangue. A diluição é o passo que determina a passagem para a câmara de fluxo laminar, continuando-se com a distribuição para os frascos conta-gotas estéreis. A diluição a 20% justifica-se por um lado pela otimização do volume final de colírio disponível para tratamento e por outro lado pela redução da concentração de factores de crescimento como o TGF-β que atua na modulação da cicatrização tecidual inibindo a proliferação celular, sendo assim potencialmente contraproducente no tratamento de situações de olho seco. Uma diluição a 50% tem sido usada em situações de defeito epitelial persistente em que se pretende uma reconstrução mais rápida da superfície ocular, nomeadamente a reepitelização da úlcera. Nestes casos o tempo de utilização reduz-se para cerca de um mês<sup>10</sup>.

### Controlo de Qualidade

A contaminação bacteriana representa um risco potencial quer na produção quer durante a utilização do soro autólogo. É assim importante manter todo o processo de produção em condições de assepsia inclusive trabalhando sempre que possível na câmara de fluxo laminar. O processo de produção deve terminar com a análise microbiológica do produto antes deste

ser dispensado ao doente e antes do processo de congelamento. Em relação às condições de utilização, o doente deve ser informado das condições de higiene a ter com o frasco de soro autólogo, nomeadamente da importância da lavagem das mãos antes e depois da instilação do colírio. Estas informações devem ser fornecidas em formato de papel no momento da dispensa dos frascos.

## Indicações

As indicações para o tratamento com soro autólogo são múltiplas e têm vindo a crescer. A primeira patologia estudada e com maior número de publicações é a síndrome de olho seco. Por todos os argumentos usados atrás para mostrar as semelhanças entre o soro e a lágrima, em qualquer causa de síndrome de olho seco o soro autólogo tem sido um tratamento com resultados excelentes, principalmente quando comparado com lubrificantes artificiais convencionais. É uma recomendação oficial do relatório de 2007 do DEWS que o soro autólogo seja usado na síndrome de olho seco grau 3 e 4.

O defeito epitelial persistente (DEP) é a segunda patologia mais estudada como alvo de tratamento com soro autólogo. Define-se DEP como um defeito epitelial de tamanho superior a 2mm no seu eixo maior que tenha uma duração maior que 2 semanas sem resposta ao tratamento convencional com lubrificantes e lente de contacto. As suas principais causas são síndrome de olho seco severa e queratite neurotrófica. A concentração de soro mais usada é 20% mas há autores que preconizam concentrações maiores como 50% ou mesmo 100%. Os resultados são bons mas variáveis, havendo relatos de DEP que fecham em poucos dias até vários meses. Nem o tamanho nem a localização do DEP se correlacionam com o êxito ou fracasso do tratamento mas sim a profundidade e a duração do defeito que se correlacionam ambas diretamente com a probabilidade de fracasso de tratamento. É importante manter o tratamento com soro durante algum tempo após o encerramento do defeito epitelial pelo risco de recorrência do defeito epitelial<sup>11</sup>.

A síndrome de erosões recorrentes é uma complicação frequente de trauma ocular ou de distrofia da membrana basal e é caracterizada por episódios habitualmente matutinos de dor ocular, olho vermelho e epífora. Benitez del Castillo et al<sup>12</sup> mostraram em 2002 uma diminuição da taxa de recorrência em doentes com síndrome de erosões recorrentes tratados com soro autólogo 3 vezes ao dia com redução da posologia ao longo de 3 meses.

Tsubota et al<sup>13</sup> estudaram ainda a eficácia do colírio de soro autólogo como tratamento coadjuvante em cirurgia de reconstrução da superfície ocular em doentes com insuficiência límbica grave com bons resultados (epitélio querático estável em 12 dos 14 olhos estudados). O colírio de soro autólogo tem ainda sido estudado com bons resultados em defeitos epiteliais associados a pós operatórios de cirurgias oculares: queratoplastias<sup>14</sup>, cirurgia vítreo-retiniana com ablação do epitélio querático<sup>15</sup>, pós LASIK<sup>16</sup> e doença do enxerto contra o hospedeiro<sup>17</sup>.

## Preparados Plaquetários

As plaquetas são fragmentos celulares anucleados que fazem parte da constituição do sangue periférico. Representam o principal reservatório da maioria dos factores de crescimento presentes no sangue. Para além dos factores de crescimento são portadoras também de muitas outras proteínas com importante papel na regeneração e cicatrização celular. Existem vários tipos de preparados plaquetários usados em Medicina. Diferenciam-se principalmente na quantidade de sangue extraído, força e modo de centrifugação, equipamento necessário para a

preparação e utilização ou não de substância activadora das plaquetas. Têm em comum o facto de se tratarem de produtos autólogos, obtidos através da centrifugação do sangue do paciente e cuja função está directamente relacionada com a libertação de factores de crescimento e seus efeitos na reparação tecidual local. Os factores de crescimento libertados simulam a última fase da cascata da coagulação produzindo um coágulo de fibrina que adere à superfície ocular libertando de forma gradual os factores de crescimento. Descreveremos os preparados plaquetários mais usados em Oftalmologia que são o plasma rico em plaquetas (PRP) e o plasma rico em factores de crescimento (PRGF).

Ao contrário do que acontece na preparação do soro autólogo (em que o sangue é colhido para tubo/saco seco), no caso dos preparados plaquetários a colheita é feita para tubo com anticoagulante, já que neste caso se pretende impedir a cascata de coagulação obtendo assim o plasma. O anticoagulante mais usado para o efeito é o citrato de sódio<sup>2</sup>.

Os preparados plaquetários podem ser vistos como uma versão do soro autólogo enriquecida com factores de crescimento, pelo que as indicações terapêuticas são as mesmas<sup>2</sup>.

### **Plasma Rico em Plaquetas (PRP)**

O plasma rico em plaquetas foi nos últimos anos mais popularizado por ser um produto muito utilizado por Alió e seus colaboradores que têm nos últimos anos publicado vários trabalhos comprovando os bons resultados do preparado<sup>18</sup>.

A sua preparação inicia-se com a colheita de sangue periférico do paciente para tubos de 10ml com 1ml de citrato de sódio. De seguida procede-se à centrifugação a 1400rpm durante 10 minutos. De cada tudo colhe-se o plasma resultante (sobrenadante total) que corresponde ao produto final e é distribuído pelos frascos conta-gotas.

### **Plasma Rico em Factores de Crescimento (PRGF)**

Na preparação do plasma rico em factores de crescimento, após a centrifugação do sangue anticoagulado, apenas se aproveita a porção inferior do sobrenadante, e portanto a porção mais concentrada em plaquetas e factores de crescimento. A esse plasma adiciona-se um activador de plaquetas, cloreto de cálcio, que vai provocar a formação de coágulo de fibrina e a retracção do mesmo atingindo a máxima libertação de factores de crescimento ao final de 2 a 3 horas. Termina-se a preparação do PRGF com a diluição a 20% com soro fisiológico<sup>19</sup>.

### **Vantagens e Desvantagens**

Quando se estudam as diferenças na concentração dos vários constituintes no soro autólogo e diferentes preparados plaquetários os valores obtidos variam muito de estudo para estudo, variando com o método de preparação e com o próprio método de medição da concentração. Liu et al<sup>20</sup> descreve uma maior concentração de EGF, TGF $\beta$ , PDGF (*platelet derived growth factor*) e FGF (*fibroblast growth factor*) nos concentrados plaquetários e maior concentração de fibronectina e vitaminas A e E no soro autólogo. Durán de la Colina<sup>21</sup> tem resultados semelhantes em relação ao EGF mas não encontrou diferenças significativas na concentração de vários factores de crescimento como PDGF, FGF e fibronectina nos três preparados (soro autólogo, PRP e PRGF).

De uma forma geral não se encontra uma superioridade clínica consensual em nenhum dos preparados. Parece lógico que os diferentes derivados plaquetários tenham uma maior concentração de factores de crescimento e por isso um maior efeito na proliferação celular, mas

também é certo que o soro autólogo tem um maior efeito na migração e diferenciação celular. A interacção destas três características – proliferação, migração e diferenciação) é fundamental para a correcta regeneração e cicatrização tecidual.

A utilização de um ou outro hemoderivado vai depender da preferência de cada Oftalmologista e da maior ou menor facilidade em obtê-los na sua prática clínica.

## Bibliografia

1. Albert DM, Edwards DD. The History of Ophthalmology. Cambridge-Massachusetts: Ed. Blackwell Science. 1996. p.7-9. Citado por Murube J. Prólogo em: 2.
2. López Garcia JS, Murube del Castillo J. Suero Autólogo Y Derivados Hemáticos en Oftalmología. Comunicação Solicitada 87 Congreso de la Sociedad Española de Oftalmología, Oviedo, 2011.
3. Fox RI, Chan R, Michelson JB, Belmont JB, Michelson PE. Beneficial effect of artificial tears made with autologous serum in patients with keratoconjunctivitis sicca. *Arthritis Rheum.* 1984; 27:459-461.
4. Tsubota K, Goto E, Shimmura S, Shimazaki J. Treatment of persistent corneal epithelial defect by autologous serum application. *Ophthalmology.* 1999; 106:1984-1989.
5. 2007 Report of the International Dry Eye WorkShop (DEWS). *The Ocular Surface.* 2007; 5(2):65-204.
6. Geerling G, MacLennan S, Hartwig D. Autologous serum eye drops for ocular surface disorders. *Br J Ophthalmol.* 2004; 88:1467-1474.
7. Yamada C, King KE, Ness PM. Autologous serum eyedrops: literature review and implications for transfusion medicine specialists. *Transfusion.* 2008 Jun; 48(6):1245-1255.
8. Quintas AM, Guerra P, Rodrigues W, Juncal C, D'Avo M, Guerreiro M, Monteiro Grillo M, Leal-Galvão M. Implementação de um protocolo de produção, armazenamento e utilização de colírio de soro autólogo. *ABO Revista de Medicina Transfusional.* 2010;no.42:p19-23.
9. Liu L, Hartwig D, Harloff S, Herminghaus P, Wedel T, Geerling G. An optimized protocol for the production of autologous serum eyedrops. *Graefe's Arch Clin Exp Ophthalmol.* 2005; 243:706-714.
10. Jeng BH, Dupps WJ Jr. Autologous serum 50% eyedrops in the treatment of persistent corneal epithelial defects. *Cornea.* 2009 Dec; 28(10):1104-1108.
11. Young AL, Cheng AC, Ng HK, Cheng LL, Leung GY, Lam DS. The use of autologous serum tears in persistent corneal epithelial defects. *Eye.* 2004; 79:537-542.
12. Benítez del Castillo JM et al. Treatment of recurrent corneal erosions using autologous serum. *Cornea.* 2002; 21(8):781-783.
13. Tsubota K, Satake Y, Ohyama M, Toda I, Takano Y, Ono M et al. Surgical reconstruction of the ocular surface in advanced ocular cicatricial pemphigoid and Stevens Johnson syndrome. *Am J Ophthalmol.* 2006; 122:38-52.
14. Chen YM, Hu FR, Huang JY, Shen EP, Tsai TY, Chen WL. The effect of topical autologous serum on graft re-epithelization after penetrating keratoplasty. *Am J Ophthalmol.* 2010; 150(3):352-359.
15. Huang WC, Chiang CC, Tsai TY. Autologous serum eye drops for treating persistent corneal

epithelial defect after vitreoretinal surgery. *Cornea*. 2008; 1097.

16. Noda-Tsuruya T, Asano-Kato N, Toda I, Tsubota K. Autologous serum eye drops for dry eye after LASIK. *J Refract Surg*. 2006; 22(1):61-66.
17. Rocha EM, Pelegrino FSA, Paiva CS, Vigorito AC, Souza CA. GVHD dry eyes treated with autologous serum tears. *Bone Marrow Transplantation*. 2000; 25:1101-1103.
18. Alio JL, Abad M, Artola A, Rodriguez-Prats JL, Pastor S, Ruiz-Colecha J. Use of autologous platelet-rich plasma in the treatment of dormant corneal ulcers. *Ophthalmology*. 2007; 114(7):1286-1293.
19. López-Plandolit S, Morales C, Durán JA et al. Plasma rich in growth factors as a therapeutic agent for persistent corneal epithelial defects. *Cornea*. 2010; 29(8):843-848.
20. Liu L, Hartwig D, Harloff S, Herminghaus P, Wedel T, Kasper K, Geerling G. Corneal epitheliotropic capacity of three different blood-derived preparations. *Invest Ophthalmol Vis Sci*. 2006; 47(6):2438-2444.
21. J. A. Duran, S. Lopez-Plandolit, V. Freire, and C. Morales. Characterisation of Different Plasma-Derived Preparations Used as Corneal Reepithelialization Inductors. *ARVO Meeting Abstracts April 11, 2009*; 50:6291





## 14. Tatuagens Corneanas



# Tatuagens Corneanas

Francisco Loureiro, Ana Duarte

## Perspectiva Histórica

Os primeiros registos relativos à “tatuagem corneana” queratopigmentação datam de há cerca de 2000 anos<sup>1</sup>, tendo sido atribuídos inicialmente a Galeno de Pergamo, um médico filósofo romano, e mais tarde a Aetius, no século V DC. O procedimento consistia então na cauterização e subsequente aplicação de tinta sobre a superfície da córnea, em olhos com leucomas, com um objectivo puramente estético.



Figura 1 - Galeno de Pergamum

Mais tarde, no século XIX, Louis Von Wecker, um cirurgião oculoplástico, introduz um novo método que veio a influenciar todos os subsequentes: a tatuagem por impregnação da córnea através de micropunções, realizadas sob uma camada de tinta da China e tinta da Índia (Fig.2)

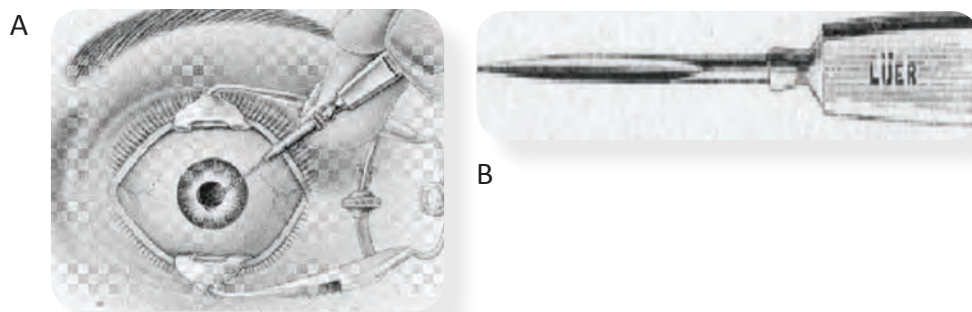


Figura 2 - Tatuagem da pupila pelo método de Wecker (A) e agulha utilizada (B)

Desde então têm sido introduzidos novos métodos que contribuíram para uma melhoria dos resultados. S. Lewis Ziegler publica, no início do século XX, uma completa revisão bibliográfica sobre o tema, onde inclui uma descrição pormenorizada dos instrumentos e técnicas utilizadas até então<sup>2</sup>. Desde a inicial agulha única de sulco central, desenvolvida por Wecker (Fig.2 A), ao aplicador com feixe de agulhas de Taylor (Fig.4 A) e Agnes (Fig.4 B), vários foram os cirurgiões que deixaram o seu contributo. O próprio Ziegler criou um anel de fixação, ao qual deu o nome, que permitia a criação de uma pupila de contornos e dimensões verosímeis (Fig. 5).




Figura 3 - Revisão publicada por Ziegler, início do séc. XX

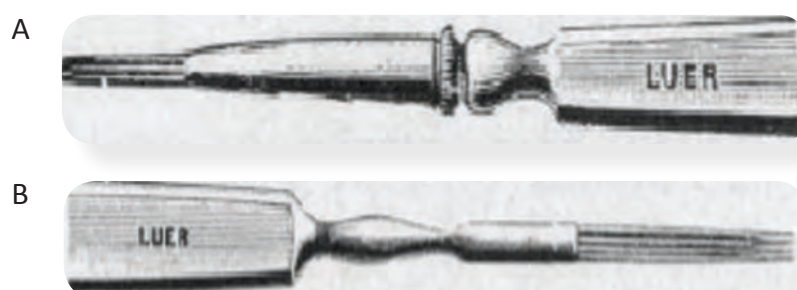


Figura 4 - Agulhas de tatuagem de Taylor (A) e Agnes (B)

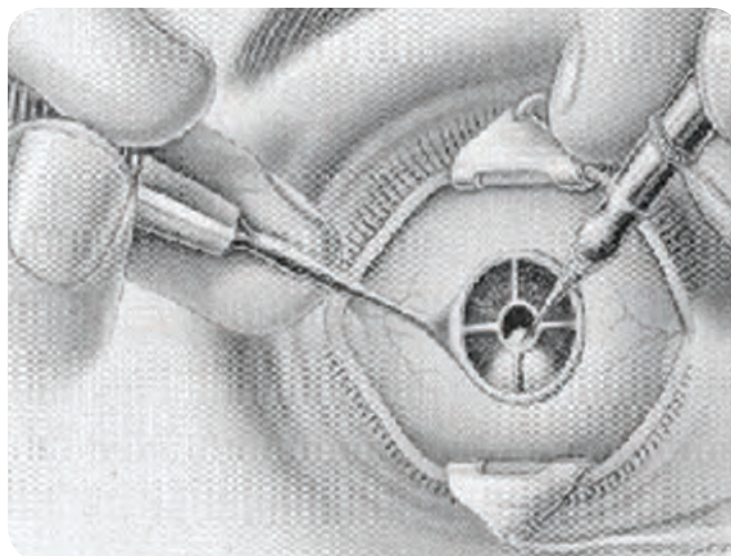


Figura 5 - Anel de fixação de Ziegler

Mais recentemente vários autores, nos quais se incluem Hirsbein<sup>3</sup> e JL Alio<sup>4</sup>, publicaram a sua experiência utilizando um novo método de aplicação intra-lamelar de pigmento, através

de “bolsas” criadas para o efeito. O último tem aliás demonstrado um particular interesse no procedimento, que tem procurado desenvolver<sup>4,7,8</sup>. É expectável, que algumas das mais recentes técnicas utilizadas em cirurgia refractiva/corneana, como são exemplos os lasers excimer<sup>5</sup> e fentosegundo<sup>6,7</sup>, possam contribuir para aumentar a simplicidade de execução e eficiência do procedimento, minimizando as dificuldades que têm limitado a sua realização.

## Indicações

As indicações para a tatuagem corneana são limitadas e podem ser divididas, de uma forma simplificada, em cosméticas e ópticas. A primeira categoria, que engloba a maioria dos casos, envolve opacidades corneanas sectoriais ou totais, em olhos sem potencial visual (Fig.6). Ocasionalmente podem, contudo, ser utilizadas com o objectivo de produzir uma melhoria óptica, por exemplo reduzindo o glare causado por alterações da íris (albinismo, aniridia, coloboma, grandes iridectomias, iridodiálise...). D. Hirsbein<sup>5</sup> e Alio<sup>8</sup> demonstraram o sucesso da intervenção em doentes com defeitos sectoriais ou totais da íris, com remissão das queixas de fotofobia e diplopia, na ausência de efeitos adversos.

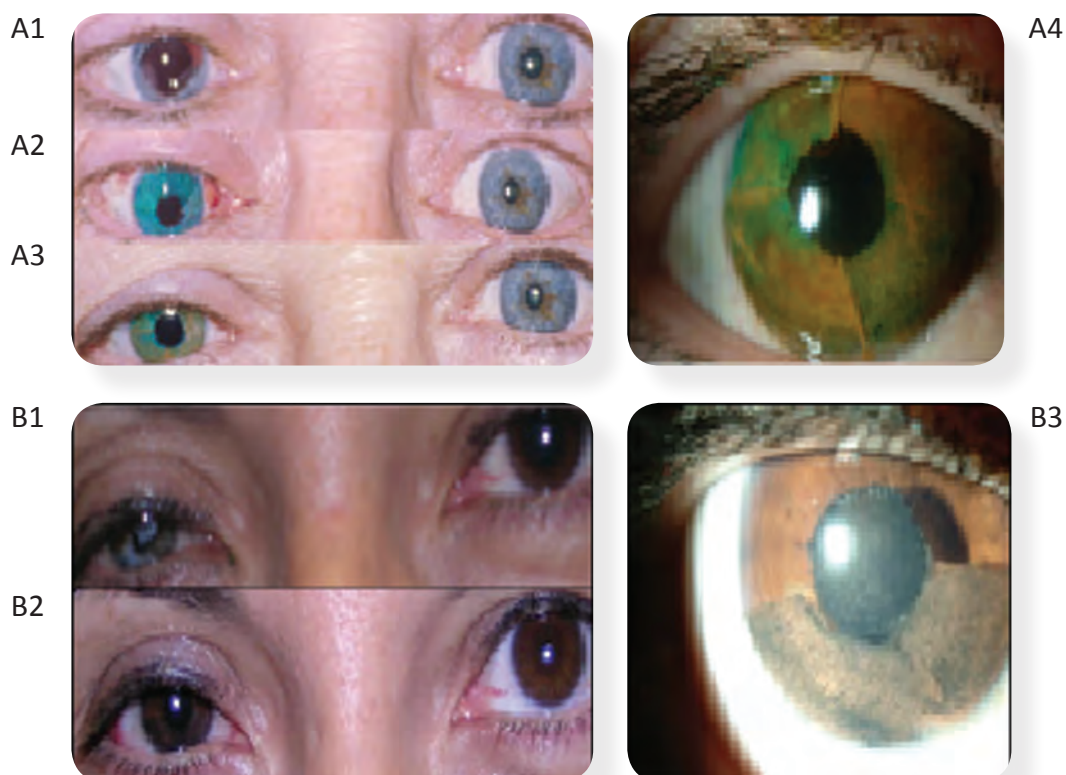


Figura 6 - A1. Doente de 55 A com aniridia total e afaquia pós-traumáticas. A 2-4. Reconstituição da íris realizada inicialmente com pigmento azul e mais tarde reintervencionada de forma a otimizar o resultado  
B1. Mulher de 44 anos com atrofia parcial da íris pós-traumática. B2 e 3. Resultado final da simulação parcial da íris.  
Retirado de JL Alio et al. Corneal tattooing (keratopigmentation) with new mineral micronised pigments to restore cosmetic appearance in severely impaired eyes. Br J Ophthalmol 2010

É importante, contudo, fazer uma breve advertência sobre o universo que se tem vindo a desenvolver fora do circuito clínico, com a multiplicação de estabelecimentos onde é possível

a realização de tatuagens oculares em olhos normais, sem supervisão médica. Tornou-se simples, através da internet, ter acesso a toda uma gama de tatuagens do globo ocular, que prometendo visuais extraordinários são na realidade verdadeiramente perigosos. (Fig.7 e 8). Este é um procedimento que deve ser realizado por um oftalmologista experiente, em condições de assepsia e com vigilância adequada. Como já foi referido, apenas em casos excepcionais, e quando os benefícios compensam eventuais riscos, pode estar indicado em olhos com potencial visual.

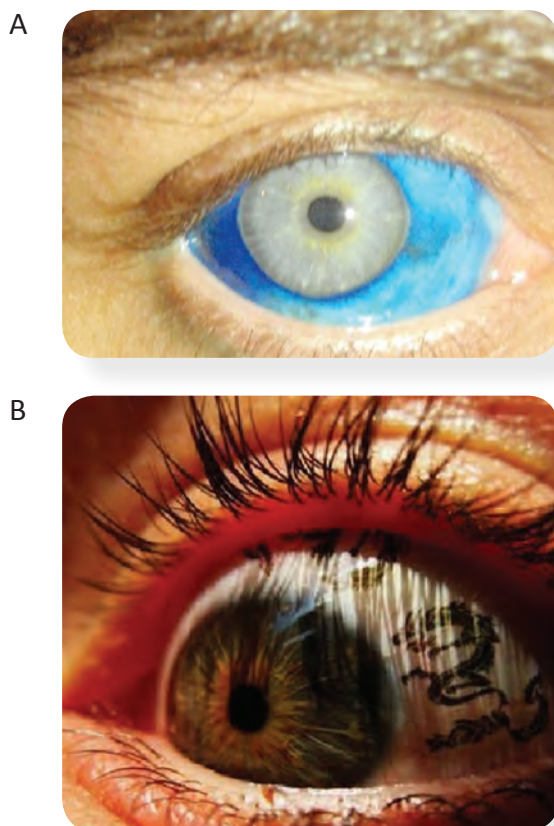


Figura 7 - A e B Tatuagens da conjuntiva

## Métodos

### Tintas

Um ponto fundamental nesta técnica diz respeito ao tipo de pigmento utilizado. Historicamente podemos considerar dois métodos de pigmentação da córnea: (1) químico – através da utilização de sais metálicos (p.e. cloreto de platina), que precipitam na córnea após reacção química e (2) coloração directa – introdução directa de pigmentos coloridos na córnea.

Actualmente a Tinta da China e a Tinta da Índia são as mais utilizadas, mas estão descritos vários outros tipos (ouro, pós metálicos, pigmentos orgânicos, pigmento uveal animal), que podem inclusive ser combinados de forma variável para a obtenção de um tom o mais próximo possível do olho adelfo. Ziegler descreve, no seu artigo, a paleta de pigmentos que alguns cirurgiões utilizavam no início deste século (Fig.9 A e B), constituídos por misturas de diferentes componentes, metálicos e não-metálicos, e aos quais eram atribuídos nomes como “verde terra” ou “azul marinho”.



Os actuais cirurgiões de córnea utilizam tintas comercialmente disponíveis, em embalagens herméticas e descartáveis, próprias para tatuagens cutâneas, cuja segurança a nível ocular ainda é questionável quanto à sua toxicidade. Não existem, por enquanto, tintas para esta indicação aprovadas por entidades competentes. Mais uma vez importa salientar a necessidade de uma selecção adequada de doentes, evitando a sua utilização em olhos com potencial visual, em doentes atópicos ou com perigo de descompensação corneana, Recentemente foram publicados os resultados de uma série de 40 olhos submetidos a tatuagem corneana utilizando uma mistura de álcool isopropil, água, glicerina, dióxido de titânio e óxido de ferro, entre outros, com a obtenção de um bom resultado cosmético e bons índices de segurança a médio prazo <sup>(4)</sup>. Contudo, são ainda necessários mais estudos e uma maior discussão sobre o tema por parte da comunidade oftalmológica.



Figura 9 - Paleta de pigmentos utilizados no início do século XX. O pigmento era misturado com água e aplicado directamente na córnea, seguindo-se a micropunção sobre o mesmo

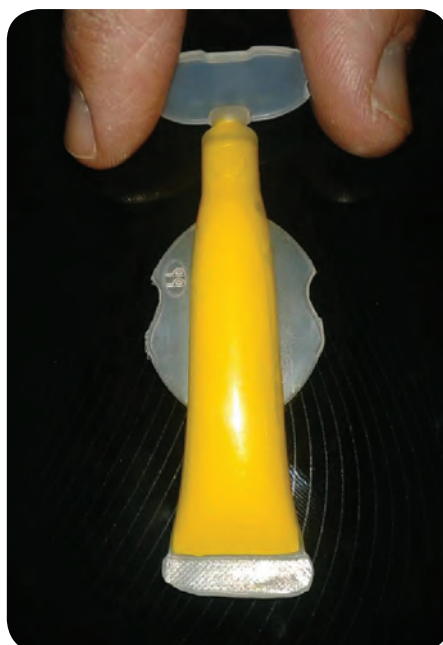


Figura 9.1 - mono-dose asséptica

## Técnica Cirúrgica

Existem 2 métodos standart: a micropunção corneana e a aplicação intra-lamelar directa de pigmento. No primeiro a extremidade de uma agulha (p.e. agulha 30g) é coberta por tinta e várias punções tangenciais são efectuadas, sequencialmente, no estroma corneano. Esta técnica apresenta várias limitações, quer intra-operatórias, como o risco de perfuração da córnea, dificuldade em uniformizar a pigmentação e o longo tempo dispendido, quer pós-operatórias, com alta incidência de erosões recorrentes e uma fraca permanência da tinta, secundária à activação da cascata inflamatória, com a resultante fagocitose da mesma. A obtenção de resultados muito aquém do pretendido tem conduzido ao seu abandono. A segunda técnica apresenta como conceito base a realização de uma dissecação lamelar da córnea, com aplicação intra-estromal directa de pigmento. O objectivo é assim o de solucionar todas as dificuldades anteriormente referidas com a técnica de micropunção, e que contribuíram para tornar a tatuagem da córnea tão impopular entre os oftalmologistas. No que respeita à técnica cirúrgica em si existem algumas variantes, desde o uso inicial de um tunelizador de Ferrara, querátomo ou faca escleral 1,2 mm em crescente para a criação de bolsas intra-estromais, onde são introduzidos os pigmentos (Fig. 10). Mais recentemente a utilização do laser femtosegundo tem procurado suplantar a dificuldade em delinear com precisão a margem da tatuagem criando duas bolsas independentes, uma pupilar onde é injectada tinta da china e outra iridiana onde é introduzido pigmento semelhante à cor do olho adelfo

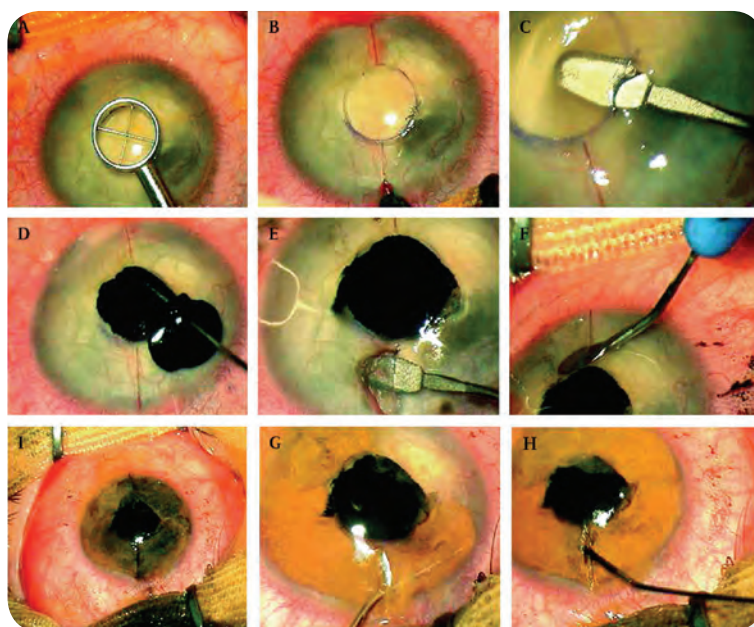


Figura 10 - Pigmentação Intra-estromal da Córnea. A. Marcação da área pupilar. B. 3-4 incisões são realizadas utilizando uma faca de diamante. C. Dissecção intralamelar do estroma através de micro-faca em crescente 1.2. D. Introdução de tinta preta por cânula de 30G. E, F. Dissecção da córnea periférica. G, H. Introdução de pigmento na córnea periférica e mistura com tons mais escuros e claros de forma a melhor mimetizar o olho adelfo. I. Resultado final. Retirado de JL Alio et al. Corneal tattooing (keratopigmentation) with new mineral micronised pigments to restore cosmetic appearance in severely impaired eyes . Br J Ophthalmol 2010

## A Nossa Experiência

Recentemente realizámos uma revisão de tatuagens corneanas realizadas no serviço de oftalmologia do H.Capuchos/C.H. Lisboa Central, entre 2004 e 2010.. Essa avaliação retrospectiva incluiu 10 olhos cegos com opacidades corneanas esteticamente desfigurantes, de doentes não motivados ou não tolerantes a outros meios de correcção cosmética. Foram utilizadas 2 diferentes técnicas: micropunção estromal (4/10 doentes) e dissecação de uma dupla bolsa lamelar (6/10), esta última similar à técnica manual de pigmentação intra-estromal corneana já descrita. Os resultados respeitantes à etiologia da opacidade, técnica utilizada, complicações e número de reintervenções nos diferentes casos são apresentados na tabela inferior. Seis dos 10 doentes apresentaram seguimento superior ou igual a 18 meses.

Caso	Idade	Cor	Follow-up (m)	Etiologia	Técnica	Complicações	Re inter
1	32	Verde	75	escleromalacea +leucoma congénitos	micropunção	Dor pós-operatória; perda gradual de pigmento	5
2	47	Castanho	78	traumática	micropunção	Perda gradual de pigmento	1
3	10	Castanho	74	traumática	micropunção	Perda gradual de pigmento	1
4	19	Castanho	65	microftalmia	micropunção	Dor pós-op.	0
5	37	Castanho	29	traumática	Dupla bolsa lamelar	Edema da cornea	1
6	49	Castanho	31	traumática	Dupla bolsa lamelar	Perda gradual de pigmento	1
7	70	Verde	4	glaucoma neovascular	Dupla bolsa lamelar	-	0
8	48	Castanho	3	traumática	Dupla bolsa lamelar	-	0
9	56	Azul	2	descolamento de retina	Dupla bolsa lamelar	Dor pós-op.	0
10	57	Castanho	2	descolamento de retina	Dupla bolsa lamelar	Dificuldade cirurgica por hipotonia	0

Tabela 1. Dados relativos à etiologia da opacidade, técnica de tatuagem utilizada, complicações e número de reintervenções dos olhos intervencionados no período entre 2004 e 2010

Como podemos constatar, as principais complicações foram a dor no período pós-operatório imediato, perda gradual de pigmento, ambas mais significativas após tatuagem pelo método de micropunção superficial e um caso de edema corneano. Objectivamente, o resultado foi bom na maioria dos casos, de forma mais evidente com a técnica de dupla bolsa lamelar, e num questionário relativo ao grau de satisfação todos os intervencionados afirmaram estar

satisfeitos (5/9, 4 após micropunção, 1 após dupla bolsa lamelar) ou muito satisfeitos (4/9, todos intervencionados por dupla bolsa lamelar) com o resultado, e todos os doentes repetiriam o procedimento. Foi ainda realizada uma avaliação por um observador independente e, de acordo com a mesma (Fig. 11), os resultados da técnica de micropunção da córnea foram razoáveis, no que respeita ao aspecto e semelhança ao olho adelfo, sendo que com a técnica de DBL o mesmo resultado foi obtido num dos doentes (1/6), enquanto 3 apresentaram um bom resultado (3/6, 50%) e 2 um resultado considerado muito bom (2/6).

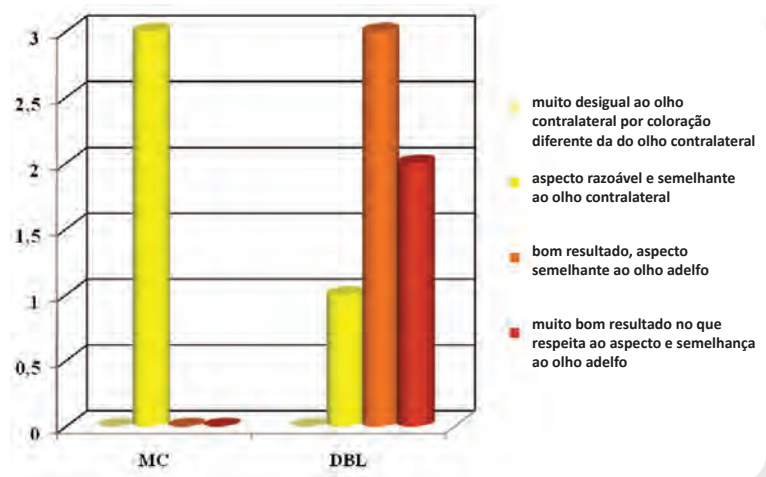


Figura 11 - Gráfico relativo à observação subjetiva realizada por um único observador independente e alheio ao estudo. MC. Técnica de micropunção da córnea. DBL. Técnica de dupla bolsa lamelar.

As imagens inferiores correspondem a alguns dos casos descritos, intervencionados através da técnica de dupla bolsa lamelar (Fig. 12 e 13)

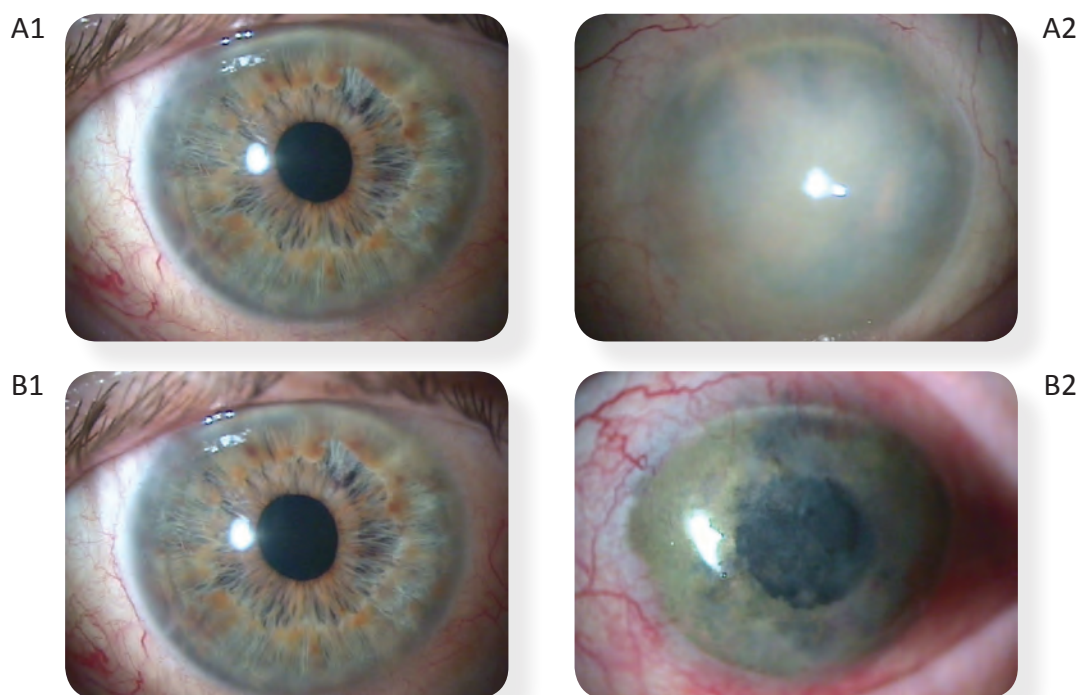


Figura 12 - Caso 7, ♂ 70 A. Imagens pré (A1 e A2) e pós-operatórias (B1 e B2)

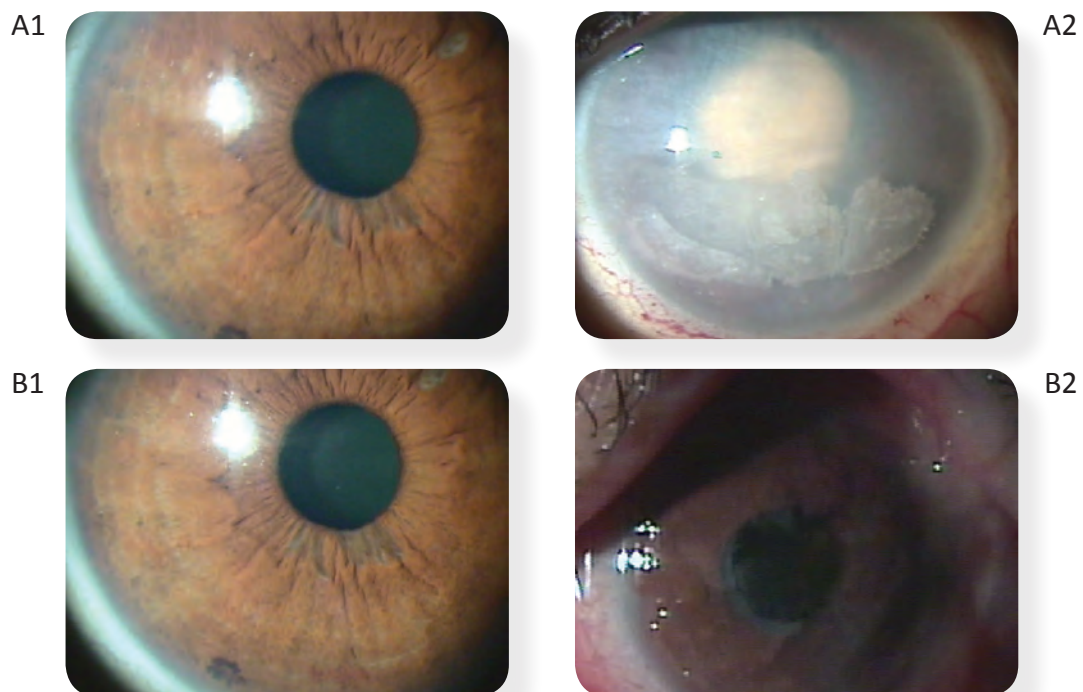


Figura 13 - Caso 9, ♂ 5 A. Imagens pré (A1 e A2) e pós- operatórias (B1 a B2)

Concluimos, tendo em conta a bibliografia disponível e a nossa própria experiência, que a tatuagem corneana é uma abordagem segura, e os mais recentes avanços da técnica tornaram-na menos dolorosa, mais duradoura e esteticamente mais apelativa. Quando realizada por um oftalmologista experiente pode constituir uma alternativa viável para doentes que desejam libertar-se de algum possível estigma social e/ou profissional secundário à uma desfiguração da imagem, permitindo um aumento de auto-estima e uma melhor integração na sociedade.



## Bibliografia

1. Pitz, S. et al. "Corneal tattooing: an alternative treatment for disfiguring corneal scars." *British Journal Ophthalmology* 2002; 86:397-399
2. Ziegler, S. Lewis. "Multicolor Tattooing of the Cornea." 71-87
3. D. Hirsbein et al. Le tatouage cornéen chirurgical dans la prise en charge des défauts de l'iris. *J. Fr. Ophtalmol*, 2008; 31,2,155-164.
4. Alio JL et al. Corneal tattooing ( keratopigmentation) with new mineral micronised pigments to restore cosmetic appearance in severely impaired eyes. *Br J Ophthalmol*.2010 Feb; 94 (2): 245-9
5. D. Hirsbein, E.Gardea, G.Brasseur, M. Muraine. Le tatouage cornéen chirurgical dans la prise en charge des défauts de l'iris. *J. Fr. Ophtalmol*, 2008; 31,2,155-164
6. Kymionis GD et al. Femtosecond-assisted anterior lamellar corneal staining-tattooing in a blind eye with leukocoria. *Cornea* 2009 Feb;28(2):211-3
7. Alio JL et al. Femtosecond-assisted keratopigmentation for functional and cosmetic restoration in essential iris atrophy. *Journal of cataract and refractive surgery* 2011
8. Alio JL. Keratopigmentation (corneal tattooing) for the management of visual disabilities of the eye related to iris defects *Br J Ophthalmol* 2011;95:1397-1401

# 15. Episclerites





# Episclerites

Vasco Miranda, Luís Oliveira

## Introdução

Episclerite é uma perturbação inflamatória do tecido episcleral, o qual se localiza entre a conjuntiva e a esclera. É geralmente um fenómeno benigno, autolimitado e potencialmente recorrente. A resposta inflamatória está circunscrita à rede vascular episcleral e histopatologicamente apresenta inflamação não granulomatosa com dilatação vascular e infiltração perivascular. Dada a sua natureza auto-limitada, a patofisiologia das episclerites permanece pouco estudada.

Embora se considere uma patologia geralmente idiopática, em 4.4-27.1% dos casos pode estar associada a uma patologia sistémica subjacente<sup>1,2,3,4</sup> (tabela 1), sendo as mais frequentes a artrite reumatóide, a granulomatose de Wegener, a arterite nodosa e o lúpus eritematoso sistémico. Em até 50% dos casos pode haver uma associação com outra patologia ocular (mais frequentemente olho seco e queratoconjuntivite atópica). Ocasionalmente pode também resultar de estímulos inflamatórios exógenos, como por exemplo uma lesão ocular química. Algumas patologias infecciosas, tais como tuberculose, lepra, doença de Lyme, infecção por *Acanthamoeba*, toxoplasmose e sífilis, podem estar associadas a episclerite<sup>1,4-10</sup>.

A episclerite não deve ser confundida com formas leves de esclerite. A esclerite é uma entidade clínica distinta com implicações muito diferentes, constituindo uma patologia potencialmente grave, progressiva e frequentemente associada a patologias sistémicas, pelo que requer uma investigação etiológica exaustiva. Apesar de ser aceite que geralmente não há progressão de episclerite para esclerite, há relatos desta progressão em situações de exceção, estimando-se que possa ocorrer em até 0,3% dos casos<sup>1,3,5,11</sup>.

**Tabela 1. Patologias Sistémicas Associadas a Episclerite**

Patologias auto-imunes	Patologias infecciosas
Artrite reumatóide	Bacterianas (incluindo Tuberculose, Lyme, Sífilis)
Lupus Eritematoso Sistémico	Víricas (incluindo Herpes vírus)
Poliarterite nodosa	Fúngicas
Espondiloartropatias seronegativas (espondilite anquilosante, doenças inflamatórias intestinais, artrite reactiva, artrite psoriátrica)	Parasitárias

<p><b>Causas raras</b></p> <ul style="list-style-type: none"> <li>Leucemia células-T</li> <li>Paraproteinemia</li> <li>Síndromes paraneoplásicos</li> <li>Síndrome Wiskott-Aldrich</li> <li>Insuficiência supra-renal cortical</li> <li>Atrofia hemifacial progressiva</li> <li>Xantogranuloma necrobiótico</li> <li>Granuloma de picada de insecto</li> <li>Pós-implante de lente de suspensão escleral</li> </ul>	<p><b>Outras</b></p> <ul style="list-style-type: none"> <li>Gota</li> <li>Atopia</li> <li>Corpos estranhos</li> <li>Químicos</li> </ul>
<p>Adaptado a partir de Sainz de al Maza M (1994)<sup>4</sup></p>	

## Epidemiologia

As características epidemiológicas das episclerites não estão bem estudadas, em grande parte porque sendo autolimitadas e frequentemente pouco sintomáticas, muitos dos pacientes não recorrem sequer a assistência médica. Não existem registos fiáveis de taxas de incidência. Um estudo refere que as episclerites representam 0,08% de todas as urgências oftalmológicas<sup>11</sup>. Alguns autores referem predomínio no sexo feminino, embora outros reportem não haver diferença entre sexo. Na faixa etária pediátrica é mais frequente no sexo masculino. No entanto, tem um pico de incidência na quarta e quinta décadas de vida<sup>1</sup>.

## Quadro Clínico

Clinicamente podem distinguir-se dois diferentes tipos de episclerite: a simples e a nodular<sup>1</sup>. Habitualmente o início é súbito, podendo o paciente referir com precisão o momento de início dos sintomas. No caso da episclerite nodular o início pode ser mais insidioso.

Cerca de metade dos casos podem ser totalmente assintomáticos<sup>1</sup>, manifestando-se por injeção episcleral não dolorosa, sendo apenas notada incidentalmente ou por terceiros. Nos casos sintomáticos, habitualmente os pacientes referem dor ligeira a moderada, desconforto ou sensação de corpo estranho. Dor intensa é muito rara e deve levantar a suspeita de esclerite.

A episclerite não afeta a acuidade visual. Fotofobia e lacrimejo por vezes estão também associados.

A forma mais frequente é a **episclerite simples** (figura 1), em que há congestão vascular da episclera mas sem formação de nódulo e que se caracteriza por períodos intermitentes de inflamação difusa moderada a grave e que frequentemente recorrem em intervalos de 1-3

meses. Os episódios duram em média 7-10 dias, e ao fim de 2-3 semanas a maioria dos episódios já resolveu espontaneamente<sup>1</sup>. Episódios prolongados podem ser mais frequentes em doentes com patologia sistémica associada. Alguns doentes referem um padrão sazonal das crises, sendo mais frequentes na primavera ou no outono. No entanto, o factor precipitante raramente é encontrado. Têm também sido frequentemente associados a situações de stress ou a alterações hormonais.

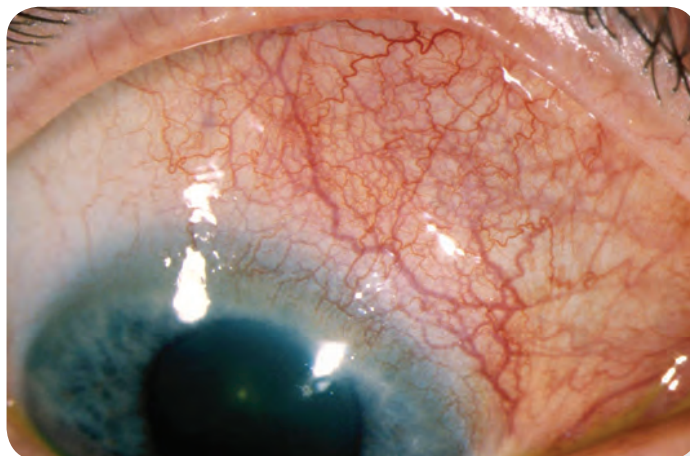


Figura 1 - Episclerite simples

Doentes com **episclerite nodular** (figura 2) têm habitualmente episódios mais prolongados de inflamação, e tipicamente mais dolorosos. Há também uma maior associação a patologia sistémica<sup>1</sup>. Os nódulos podem ser únicos ou múltiplos e movem-se relativamente aos tecidos adjacentes profundos. Isto pode ser demonstrado após a instilação de anestésico tópico e ajuda a diferenciar de formas de esclerite nodular.

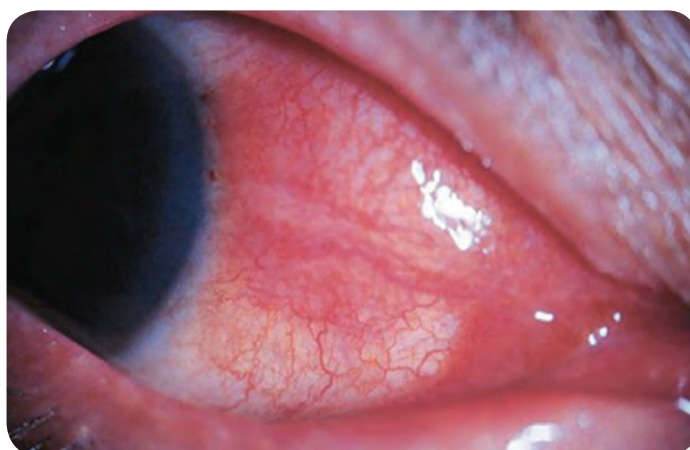

Figura 2 - Episclerite nodular

As recorrências podem atingir 60% dos casos e podem ocorrer tanto no mesmo olho como no olho adelfo, variar de localização no mesmo olho ou mesmo alternar entre ambas as formas de episclerite (simples e nodular). Geralmente a 1ª recorrência ocorre 2 meses após o episódio

inicial. Os intervalos entre episódios tendem a diminuir ao fim de 3-4 anos<sup>5,13</sup>. A associação a patologias sistémicas é mais frequente quando o padrão de recorrência é mais irregular. Por outro lado, quando associada a patologias sistémicas, a episclerite tende a ter maior número de recorrências.

## Exame Oftalmológico e Diagnóstico Diferencial

O exame oftalmológico destes pacientes deve incluir avaliação da acuidade visual, motilidade ocular, biomicroscopia e fundoscopia.

Para além da área de inflamação episcleral (tipicamente localizada na área interpalpebral), identifica-se frequentemente uma injeção difusa ou localizada da conjuntiva bulbar adjacente. A caracterização das secreções associadas é muito importante, dado que as associadas à episclerite são tipicamente aquosas. A presença de secreções purulentas ou mucopurulentas sugere um diagnóstico infeccioso. Edema palpebral associado pode ocorrer mas também é pouco frequente. Alterações corneanas são incomuns mas podem incluir *dellen* e infiltrados corneanos periféricos, geralmente adjacentes a um nódulo. As episclerites podem associar-se a uveíte anterior e aumento da pressão intra-ocular em até 10% e 7% dos casos, respetivamente. A distinção entre conjuntivite e episclerite ou entre episclerite e esclerite pode ser auxiliada mediante a aplicação tópica de fenilefrina. A fenilefrina a 2,5% provoca vasoconstricção dos vasos conjuntivais mas não dos vasos episclerais, colocando estes em evidência. Já a fenilefrina a 10% causa vasoconstricção tanto dos vasos conjuntivais como episclerais, mas não do plexo vascular profundo que recobre a esclera, que apresenta pouca resposta vasoconstritora à fenilefrina a 10%. Uma vez que na episclerite ocorre pouco ou nenhum envolvimento do plexo vascular profundo, a hiperémia ocular deverá diminuir significativamente 10 minutos após a instilação de uma gota de fenilefrina a 10%.

Na biomicroscopia é também fundamental a observação cuidadosa dos limites superficial e profundo do feixe de luz em fenda, para a distinção entre episclerite nodular e esclerite. Na episclerite há alteração do limite superficial, que aparece deslocado anteriormente, correspondendo ao edema episcleral, mas não do limite profundo. Na esclerite há alteração de ambos os limites do feixe de luz, pelo edema tanto episcleral como escleral.

## Exames Complementares de Diagnóstico

Em todos os doentes deve ser feita uma história clínica exaustiva, incluindo uma revisão por aparelhos e sistemas, orientando eventuais exames complementares de diagnóstico consoante as alterações encontradas. Na maioria dos doentes com doença ligeira auto-limitada não é necessária a realização de estudos laboratoriais.

Pacientes que apresentam episódios graves e recorrentes de episclerite e que não apresentam alterações na revisão por aparelhos e sistemas poderão beneficiar de um estudo complementar limitado, o qual poderá incluir a realização de hemograma com fórmula leucocitária, ácido úrico, anticorpos anti-nucleares, factor reumatóide, velocidade de sedimentação, VDRL, FTA-ABS e radiografia torácica. De sublinhar que não existe nenhum grupo ou “pacote” de exames a serem pedidos nestas circunstâncias; o estudo complementar deve ser sempre orientado pela história clínica, pelo que pode ser valiosa a colaboração de um Internista ou Reumatologista.

## Tratamento

A Episclerite é uma doença autolimitada que deixa poucas ou nenhuma sequelas oculares. Assim sendo, provavelmente a maioria dos pacientes com episclerite não necessitam de tratamento, com resolução espontânea em 1-2 semanas.

O tratamento geralmente é sintomático, com aplicação de compressas frias e lubrificantes oculares (preferencialmente gelados). Doentes com episódios graves ou prolongados poderão necessitar de anti-inflamatórios esteróides<sup>14</sup> ou não esteróides (AINEs) tópicos<sup>15</sup>. Apesar dos corticóides diminuírem rapidamente a sintomatologia e abreviarem o tempo de resolução, devem ser considerados com alguma reserva numa patologia tendencialmente benigna e auto-limitada, essencialmente pelo risco de efeito *rebound*, no qual o episódio subsequente será de maior intensidade que o anterior<sup>x2</sup>. Alguns autores defendem que a terapêutica com corticóides tópicos deve ser iniciada quando o quadro não resolve espontaneamente. Podemos começar com fluorometolona 4x/dia e passa para acetato de prednisolona em caso de ausência de resposta. Os riscos inerentes ao uso de corticóides podem ser minimizados se estes forem gradualmente reduzidos assim que se verifique melhoria do quadro clínico.

Uma episclerite nodular é tendencialmente mais indolente e deve ser tratada com agentes anti-inflamatórios esteróides<sup>14</sup> ou não esteróides<sup>15</sup>. Quando esta não responde à terapêutica tópica, podem ser utilizados AINEs orais, sendo de notar que alguns doentes que não respondem a um determinado AINE oral poderão responder a um outro AINE oral. A indometacina ou flurbiprofeno orais são habitualmente eficazes. Existe alguma controvérsia relativamente à suspensão dos AINEs orais após a resolução de um episódio de episclerite. Alguns autores defendem a sua suspensão imediata enquanto outros defendem a sua manutenção com uma dose mais baixa durante alguns meses.

A utilização de fármacos mais potentes por via oral pode estar indicada em situações específicas, especialmente no contexto de uma doença sistémica.

Quando é identificada uma doença sistémica associada, o tratamento deve naturalmente ser primariamente orientado para a doença de base.

A eliminação de possíveis alérgenos ou irritantes deve também ser estimulada, principalmente em indivíduos com história de doença atópica. A utilização de estabilizadores dos mastócitos tópicos neste grupo de pacientes pode também ser de grande utilidade.

Nos raros casos de episclerite de causa infecciosa, esta deve ser tratada mediante a causa.

## Bibliografia

1. Watson PG, Hayreh SS. Scleritis and episcleritis. *Br J Ophthalmol.* 1976. 60:163-91.
2. McGavin DDM, Williamson J, Forrester JV, et al. Episcleritis and scleritis. A study of their clinical manifestations and association with rheumatoid arthritis. *Br J Ophthalmol.* 1976. 60:192-226.
3. Akpek EK, Uy HS, Christen W, Gurdal C, Foster CS. Severity of episcleritis and systemic disease association. *Ophthalmology.* 1999. 106(4):729-31.
4. Sainz de alMaza M, Jabbur NS, Foster CS. Severity of scleritis and episcleritis. *Ophthalmology.* 1994. 101:389-96.
5. Foster CS, Sainz de laMaza M. *The Sclera.* Springer Verlag. New York. 1994.
6. Flash AJ, Lavoie PE. Episcleritis, conjunctivitis and keratitis as ocular manifestation of Lyme disease. *Ophthalmology.* 1990. 97:973.
7. Gungor K, Bekir NA, Namiduru M. Recurrent episcleritis associated with brucellosis. *Acta Ophthalmol Scand.* 2001. 79:76.
8. North DP. Ocular complications of mumps. *Br J Ophthalmol.* 1953. 37:99
9. Zimmerman LE: Ocular pathology of toxoplasmosis. *Surv Ophthalmol.* 1961. 6:832.
10. Wilhelmus KT, Yokoyama CM. Syphilitic episcleritis and scleritis. *Am J Ophthalmol.* 1987. 104:596.
11. Jabs DA, Mudun A, Dunn JP, Marsh MJ. Episcleritis and scleritis: clinical features and treatment results. *Am J Ophthalmol.* 2000. 130:469.
12. Williamson J. Incidence of eye disease in cases of connective tissue disease. *Trans Ophthalmol Soc UK.* 1974. 94:742.
13. Watson PG. Doyne memorial lecture: The nature and the treatment of sclera inflammation. *Trans Ophthalmol Soc UK.* 1982. 102:257.
14. Watson PG, McKay DA, Clement RS, Wilkinson P. Treatment of episcleritis. A double-blind trial comparing betamethasone 0.1%, oxyphenbutazone 10%, and placebo eye ointments. *Br J Ophthalmol.* 1973. 57:866-70.
15. Lyons CJ, Hakin KN, Watson PG. Topical flurbiprofen: an effective treatment for episcleritis? *Eye.* 1990. 4:521-5



## 16. Tumores da Superfície Ocular Externa



# Tumores da Superfície Ocular Externa

Rui Proença, Maria Antónia Saornil

## Introdução

Os tumores da superfície ocular são dos tumores mais frequentes do olho e anexos, logo a seguir aos tumores palpebrais. Compreendem um amplo espectro de lesões que vão desde lesões benignas, como o papiloma, a lesões agressivas malignas que podem ameaçar a visão ou a vida do doente, como o sarcoma de Kaposi, o carcinoma muco-epidermóide ou o melanoma, sobretudo se o diagnóstico for tardio<sup>1,2</sup>. As lesões podem ser agrupadas em duas grandes categorias: lesões congénitas ou lesões adquiridas. As lesões adquiridas podem ser subdivididas, com base na sua origem, em lesões de origem epitelial, com origem em glândulas anexas, nos tecidos moles, em tecido linfóide, em estruturas adjacentes que invadem a conjuntiva, ou como lesões que não sendo tumorais podem simular uma neoplasia (Quadro I).

Os tumores de origem epitelial constituem um terço a metade de todos os tumores, tendo uma prevalência maior em países com maior exposição actínica. Os tumores de origem melanocítica são na sua grande maioria benignos, embora apresentem variações segundo a pigmentação racial e a idade dos doentes<sup>1,2</sup>.

Na unidade de Oncologia Ocular do Centro Hospitalar e Universitário de Coimbra, entre 1981 e 1997 foram diagnosticados 411 tumores conjuntivais, dos quais 136 (33%) foram melanocíticos (76,5% benignos), 153 (37,7%) de origem epitelial (60,9% pré-malignos), 41 (10%) com origem em tecidos moles e 15 (3,6%) de origem linfóide<sup>3</sup>. Na unidade de Oncologia Ocular do Hospital Clínico Universitário de Valladolid, entre 1993 e 2007 foram diagnosticados 314 tumores conjuntivais, dos quais 149 (48%) foram melanocíticos (87% benignos), 124 (39,6%) de origem epitelial (64,5% pré-malignos), 30 (9,5%) com origem em tecidos moles e 10 (3,2%) de origem linfóide<sup>4,5</sup>.

Na maioria dos casos, a diferenciação clínica entre lesões benignas, pré-malignas e malignas é difícil, sendo necessário a realização de uma biópsia para o diagnóstico definitivo, muitas vezes simultaneamente diagnóstica e terapêutica.

Neste capítulo são revistas as características clínicas e patológicas dos tumores mais frequentes da superfície ocular externa, chamando a atenção para o diagnóstico precoce e tratamento.

Quadro I. Classificação dos tumores da superfície ocular, segundo o tecido de origem.

Origem	Benignos	Pré-malignos	Malignos
<b>Epiteliais</b>	<ul style="list-style-type: none"> <li>· Papilomas</li> <li>· Hiperplasia Pseudo-epiteliomatosa</li> </ul>	<ul style="list-style-type: none"> <li>· Queratose actínica</li> <li>· CIN:Neoplasia intraepitelial</li> </ul>	<ul style="list-style-type: none"> <li>· Ca. escamoso</li> <li>· Ca. mucoepidermóide</li> <li>· Ca. Basocelular</li> </ul>
<b>Melanocíticos</b>	<ul style="list-style-type: none"> <li>· Nevus sem atipia</li> <li>· Pigmentação racial</li> <li>· Melanocitose ocular</li> <li>· Melanose secundária</li> <li>· Melanose adquirida primária sem atipia</li> </ul>	<ul style="list-style-type: none"> <li>· Nevus com atipia</li> <li>· Melanose Adquirida Primária com atipia</li> </ul>	<ul style="list-style-type: none"> <li>· Melanoma</li> </ul>
<b>Glândulas anexas e secundários</b>	<ul style="list-style-type: none"> <li>· Oncocitoma</li> <li>· Adenoma pleomórfico</li> <li>· Adenoma apócrino</li> <li>· Adenoma sebáceo</li> </ul>		<ul style="list-style-type: none"> <li>· Adenocarcinoma Sebáceo</li> </ul>
<b>Tecidos Moles</b>	<ul style="list-style-type: none"> <li>· Granuloma piogénico</li> <li>· Hemangioma</li> <li>· Linfangioma</li> <li>· Fibroma</li> <li>· Mixoma</li> <li>· Osteoma</li> </ul>		<ul style="list-style-type: none"> <li>· Sarcoma de Kaposi</li> <li>· Histiocitoma Fibroso</li> <li>· Rbdomiosarcoma</li> </ul>
<b>Linfóides</b>	<ul style="list-style-type: none"> <li>· Hiperplasia linfóide</li> </ul>		<ul style="list-style-type: none"> <li>· Linfoma</li> <li>· Leucemia</li> <li>· Plasmocitoma</li> </ul>

## 1. Tumores de Origem Epitelial

### Benignos

**Quistos.** Os quistos conjuntivais são inclusões da superfície epitelial que podem surgir no estroma da conjuntiva, de modo espontâneo, ou secundariamente a um traumatismo, processo inflamatório ou incisão cirúrgica (Fig.1). São mais comuns em adultos e podem ter qualquer localização, sendo geralmente assintomáticos. Histologicamente são delimitados por um epitélio conjuntival (epitélio não queratinizado) que pode conter algumas células caliciformes. Os quistos tipicamente contêm no seu interior restos celulares e células inflamatórias crónicas dispersas numa matriz mucinosa (Fig.2). Devido à sua localização num local exposto e à reduzida espessura das suas paredes, podem infectar. Segundo Shields et al.<sup>2</sup> estas lesões podem ser apenas vigiadas ou excisadas.

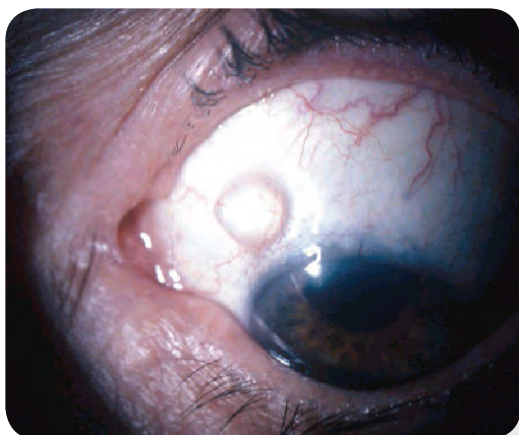


Figura 1 - Quisto da conjuntiva. Aspecto macroscópico.

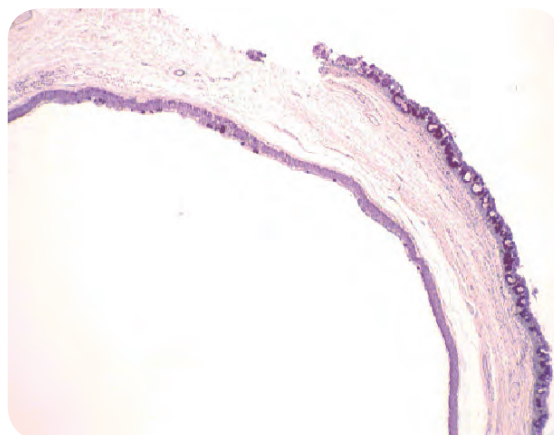


Figura 2 - Quisto da conjuntiva. Aspecto histopatológico.

**Papiloma Escamoso.** O papiloma conjuntival é um tumor benigno frequente do epitélio escamoso estratificado da conjuntiva. Pode surgir em crianças ou adultos, mas é mais frequente entre os 20 e os 39 anos de idade, tendo uma maior incidência sexo masculino<sup>2</sup>. Geralmente, apresenta-se como uma lesão exofítica, cor-de-rosa, de consistência mole e superfície irregular, mais frequentemente localizada na conjuntiva nasal ou inferior. Pode ter um padrão de crescimento exofítico, invertido ou misto. A forma exofítica pode ser séssil ou pediculada (Fig.3), sendo que os primeiros são descritos como tendo uma aparência esponjosa e carnuda, e os segundos como assemelhando-se a uma couve-flor. Os papilomas invertidos da conjuntiva são muito raros<sup>6</sup>. Em crianças, as lesões são geralmente pequenas, múltiplas, pedunculadas e localizadas no fundo de saco inferior. Por outro lado, nos adultos, a lesão tende a ser solitária, séssil, localizada na conjuntiva bulbar e mais extensa, muitas vezes cobrindo toda a superfície da córnea e simulando um carcinoma de células escamosas. Geralmente são lesões assintomáticas, sem sinais inflamatórios associados, ou podem causar uma sensação de corpo estranho, produção crônica de muco ou, ainda, uma incapacidade de fechar as pálpebras na sua totalidade. Histologicamente, a lesão apresenta numerosos eixos vasculares papilares, delimitados por um epitélio acantótico (Fig.4), mas sem sinais de atipia<sup>7</sup>. A sua etiologia não é conhecida, no entanto, têm sido associados

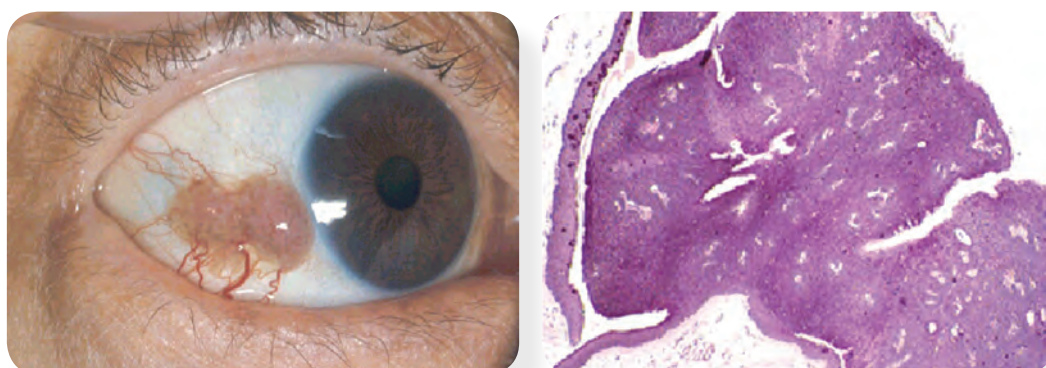


Figura 3 - Papiloma da conjuntiva: a) Lesão séssil da conjuntiva bulbar, ricamente vascularizada (esquerda); b) Aspecto histopatológico, com epitélio acantótico rodeando um eixo conjuntivo-vascular (direita).

à infecção pelo Vírus do Papiloma Humano (HPV) dos tipos 6, 11 e 16 (podendo neste caso ser recorrente), assim como à exposição a radiações ultravioletas, à imunodeficiência e ao fumo de tabaco. Nos doentes com pequenas lesões sésseis e/ou assintomáticas, o tratamento é limitado à observação, devido à elevada taxa de resolução e recorrência. As lesões de maiores dimensões e sintomáticas devem ser excisadas cirurgicamente, com crioterapia, uma vez que a recorrência é frequente se a totalidade da lesão não for removida<sup>8</sup>.

**Hiperplasia Pseudoepiteliomatosa ou Pseudocarcinomatosa.** Trata-se de uma hiperplasia do epitélio reactiva a um processo inflamatório ou irritativo crónico. Surge sobre um pterígio ou uma pingüécula ou, ainda, num local de um corpo estranho prévio, com inflamação crónica que causa proliferação e queratinização do epitélio conjuntival<sup>9</sup>. Clinicamente é uma lesão rapidamente progressiva, que pode surgir como uma massa elevada, com hiperqueratose (leucoplásica), semelhante ao queratoacantoma da pele (Fig. 5a). É importante diferenciar esta lesão do carcinoma de células escamosas da conjuntiva. Em geral, a hiperplasia tem um início e uma progressão mais rápidos<sup>9</sup>. A nível histológico, o epitélio conjuntival pode tornar-se acantótico, paraqueratótico e/ou hiperqueratótico (Fig.5b). Podem estar presentes figuras mitóticas, mas distingue-se do carcinoma escamoso pela ausência de verdadeiras atipias nucleares e pela marcada infiltração linfocitária subjacente. O tratamento desta lesão é a excisão completa e crioterapia, uma vez que esta é difícil de ser diferenciada tanto clinica como histologicamente do carcinoma<sup>2</sup>, mas o seu prognóstico é excelente.

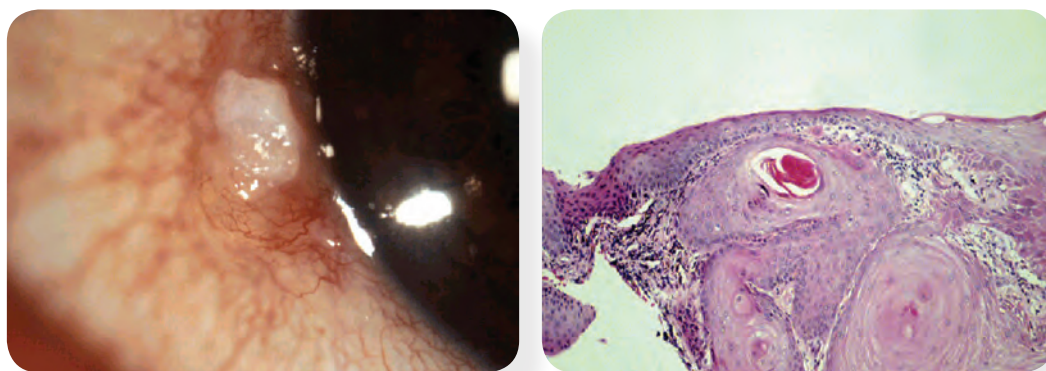


Figura 5 - Hiperplasia pseudoepiteliomatosa da conjuntiva; a) Aspecto macroscópico, com queratinização do epitélio; b) Aspecto histopatológico, com epitélio acantótico e paraqueratótico, e infiltração linfocitária (direita).

**Disqueratose Intraepitelial Hereditária Benigna.** A disqueratose intraepitelial hereditária benigna (HBID) é uma doença rara, de transmissão autossómica dominante, encontrada em 22-34% dos Índios *Haliwa*, na Carolina do Norte<sup>10</sup>. Também foi descrita noutras áreas em doentes sem antepassados Haliwa. As manifestações oculares mais comuns da HBID são as placas epiteliais elevadas, bilaterais, de cor variando entre branco e cinzento, na conjuntiva peri-límbica nasal ou temporal (Fig.6). Estas placas podem fundir-se para rodear a córnea, invadir a córnea ou, ainda, permanecer como nódulos isolados. Placas semelhantes também podem surgir na mucosa oral. O envolvimento ocular começa na infância e tipicamente há múltiplas reactivações e remissões ao longo da vida. A HBID tem uma variação sazonal agravando na primavera e no verão. Nunca foi observada malignização destas lesões<sup>2</sup>. Histopatologicamente, há focos de epitélio conjuntival acantótico, paraqueratótico e hiperqueratótico com disqueratose (queratinização intraepitelial) proeminente. A membrana basal está intacta e o estroma geralmente contém colecções de células inflamatórias crónicas. Esta lesão é benigna e geralmente não requer tratamento agressivo. As lesões pequenas e pouco sintomáticas podem ser tratadas com lubrificantes oculares ou com o uso controlado de corticosteróides tópicos.



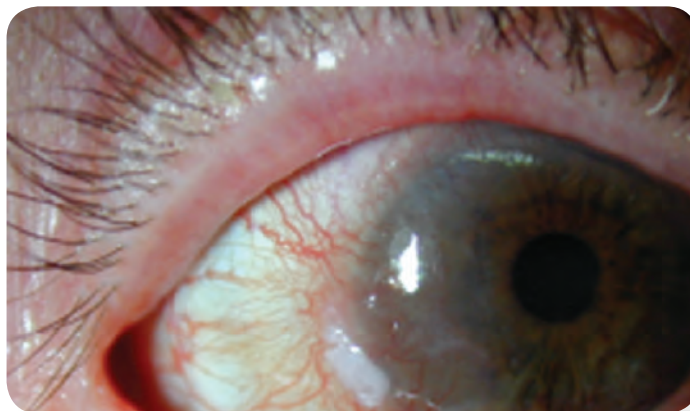


Figura 6. Disqueratose intraepitelial hereditária benigna.

As lesões maiores e sintomáticas podem ser tratadas com ressecção local e enxerto de membrana mucosa ou amniótica, se necessário<sup>2</sup>. A recorrência é comum<sup>11</sup>.

**Placa Queratótica.** Placas queratóticas são lesões leucoplásicas caracterizadas por placas brancas e planas que surgem gradualmente, tendo pouco ou nenhum potencial para crescimento maligno (Fig.7). Surgem geralmente na conjuntiva bulbar ou límbica, em especial na região interpalpebral<sup>12</sup>. Histologicamente são constituídas por acantose e paraqueratose com queratinização do epitélio conjuntival. Geralmente não se conseguem distinguir clinicamente da neoplasia intraepitelial da conjuntiva, que tem um maior potencial para evoluir para carcinoma, pelo que a existência de leucoplasia na conjuntiva é uma indicação relativa para excisão-biópsia cirúrgica e crioterapia complementar. Contudo, também é aceitável, em doentes mais idosos, seguir apenas a progressão das lesões, uma vez que o prognóstico é geralmente excelente, mesmo que se trate de uma neoplasia intraepitelial da conjuntiva<sup>11</sup>.

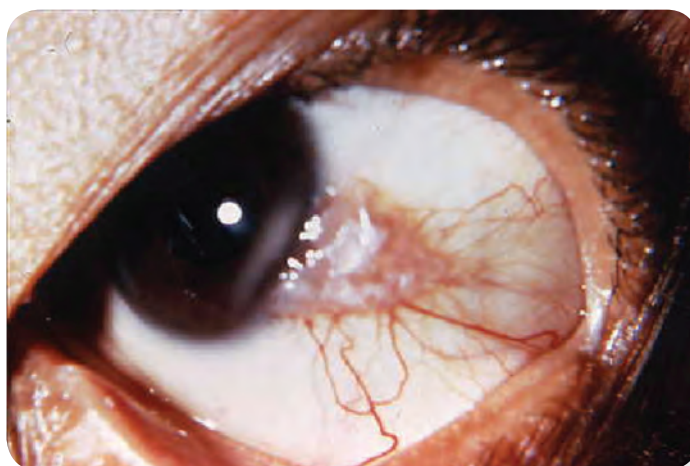


Figura 7 - Placa queratótica.

## Pré-Malignos

**Queratose Actínica.** A queratose actínica, ou queratose senil, é uma proliferação epitelial geralmente bem circunscrita, localizada sobre um pterígio ou pingüecula cronicamente inflamados



(Fig.8a). Tal como a placa queratótica, desenvolve-se com mais frequência na conjuntiva límbica ou bulbar, em especial na região interpalpebral, e pode simular um carcinoma. Acredita-se que esta lesão esteja relacionada com a exposição prolongada da conjuntiva à luz ultravioleta<sup>12</sup>. Clinicamente pode ter uma aparência espumosa ou leucoplásica, sendo difícil de distinguir da placa queratótica, da hiperplasia pseudocarcinomatosa, ou do carcinoma de células escamosas da conjuntiva. Histologicamente caracteriza-se por placas de epitélio acantótico e hiperqueratótico, de bordos abruptos, com diferentes graus de atipia celular, não atingindo toda a espessura do epitélio (displasia leve ou moderada) e por degenerescência elastótica do estroma<sup>1,13</sup> (Fig.8b). O tratamento desta lesão é semelhante ao preconizado para a placa queratótica, pelos mesmos motivos, pelo que a excisão cirúrgica, seguida de crioterapia, é a melhor opção<sup>13</sup>.

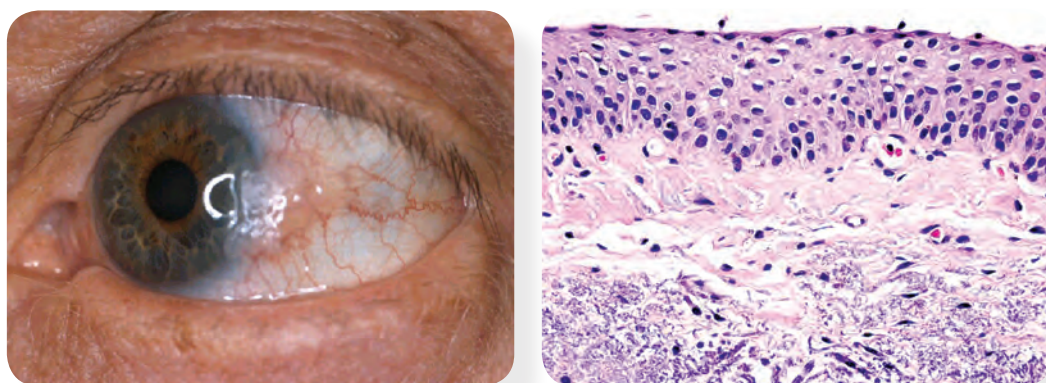


Fig. 8. Queratose actínica da conjuntiva: a) Proliferação epitelial bem circunscrita, localizada sobre uma pingüécua cronicamente inflamada (esquerda); b) Placas de epitélio acantótico e hiperqueratótico, não atingindo toda a espessura, e degenerescência elastótica do estroma (direita).

### Neoplasias Intra-Epiteliais da Córnea e Conjuntiva (Displasias/Carcinoma *in situ*).

A neoplasia de células escamosas pode surgir como uma lesão localizada, confinada à superfície epitelial, ou como um carcinoma de células escamosas invasivo que ultrapassa a membrana basal e invade o estroma subjacente. A primeira não tem potencial para metastizar, mas a segunda pode atingir os linfáticos da conjuntiva e invadir os gânglios linfáticos regionais. O termo usado para a variante confinada à superfície epitelial é neoplasia intra-epitelial da córnea e da conjuntiva (CIN) (Fig.9). Alguns autores subdividem ainda a CIN em displasia e carcinoma *in situ*<sup>2</sup>. Geralmente esta lesão está confinada ao epitélio, mas pode progredir para carcinoma de células escamosas invasivo e, por isso, é considerada uma lesão pré-maligna. É um dos tumores mais frequentes da superfície ocular, com uma incidência aproximada de 2 casos/100.000 indivíduos por ano. A CIN é geralmente unilateral e acomete com mais frequência homens, entre os 60 e 70 anos, e de pele clara. São vários os factores de risco associados à CIN, sendo os mais importantes, a pele clara e a exposição prolongada à radiação ultravioleta. Patogenicamente relacionam-se com as displasias que surgem em mucosas não expostas e, no seu desenvolvimento, foram implicados o papilomavírus humano (mais frequentemente em doentes jovens, com atingimento bilateral ou imunodeprimidos), a infecção pelo HIV, a exposição aos derivados do petróleo, óleos industriais e ao fumo de tabaco<sup>2,14,15</sup>. Clinicamente, a CIN pode ter variadas formas mas, geralmente, é uma lesão carnuda, de aspecto gelatinoso, séssil ou ligeiramente elevada que surge no limbo, a nível da fissura interpalpebral e, menos frequentemente, na conjuntiva palpebral ou nos fundos de saco. A lesão límbica pode-se expandir para o epitélio da córnea adjacente, onde pode surgir como uma opacidade superficial, avascular ou com pequenos vasos sanguíneos (Fig.10). Pode ainda surgir com uma placa branca (leucoplasia) na superfície da lesão, devido a uma hiperqueratose secundária mas, no entanto, esta apresentação é pouco frequente.

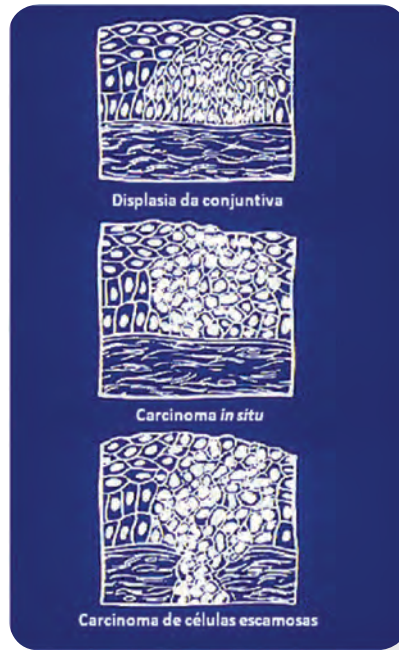


Fig. 9. Esquema do aspecto histológico do CIN da conjuntiva.

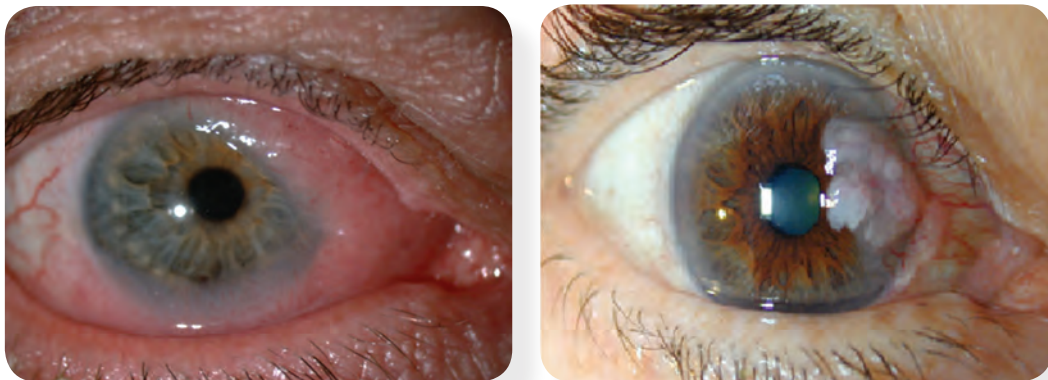


Fig. 10. Neoplasia intraepitelial córneo-conjuntival:

a) Lesão límbica extensa exofítica, vascularizada e invadindo a córnea;

b) Lesão límbica circunscrita, com limites nítidos e que invade a córnea.

Histologicamente, o CIN é uma displasia do epitélio superficial ocular que não invade a substância própria da conjuntiva ou a camada de Bowman da córnea. As lesões displásicas têm um grau de atipia celular e de desorganização das células que pode ser ligeira, moderada ou grave. A aparência clínica é consequência das alterações histopatológicas que consistem no aparecimento de uma acantose epitelial de grau variável, em que parte ou toda a espessura do epitélio corneano é constituída por uma proliferação de células atípicas (displasia). Esta começa na camada basal afectando parte do epitélio (displasia leve ou moderada), ou a totalidade do epitélio (carcinoma *in situ*). O termo CIN (*conjunctival intraepithelial neoplasia*), inclui os diferentes graus de displasia (leve, moderada e grave) (Fig.11) e o carcinoma *in situ* (Fig.12), implicando que estas entidades são diferentes expressões do espectro da neoplasia intra-epitelial, considerada como lesão pré-maligna. Quando as células atípicas rompem a membrana basal do epitélio, e invadem o tecido subconjuntival, originam um carcinoma escamoso invasivo da conjuntiva<sup>1,13,14</sup>. O risco

de desenvolvimento de um carcinoma escamoso é baixo mas provavelmente maior do que o da queratose actínica. Dada a imprecisão dos limites, e a tendência para um crescimento difuso, é mais frequente uma excisão incompleta e consequente recidiva. O curso é relativamente benigno, já que habitualmente a neoplasia fica confinada ao epitélio e raras vezes se torna invasiva. No entanto, o risco de extensão superficial e as recorrências constituem um problema, maior do que o de transformação maligna e metastização.

A excisão completa é o melhor método para estabelecer o diagnóstico, e a biópsia excisional raramente está indicada. Contudo, há quem defenda a citologia aspirativa ou a citologia por impressão para estabelecer antecipadamente o diagnóstico<sup>9</sup>. O tratamento de escolha é a excisão completa com margens adequadas, associada à crioterapia. No entanto, lesões avançadas com extensão na totalidade da córnea e grande parte da conjuntiva tornam a excisão completa difícil (Fig.13), pondo em risco a visão, necessitando técnicas cirúrgicas complexas e de terapêuticas adjuvantes, como a quimioterapia tópica<sup>16-19</sup>.

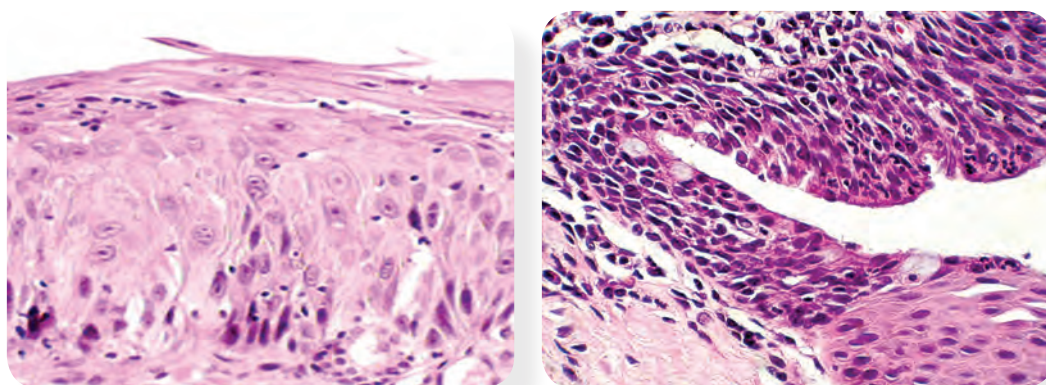


Fig. 11. Neoplasia intra-epitelial córneo-conjuntival: a) Com displasia grave que se estende por mais de dois terços da espessura do epitélio (esquerda); b) Área de transição de displasia grave a epitélio normal (direita).

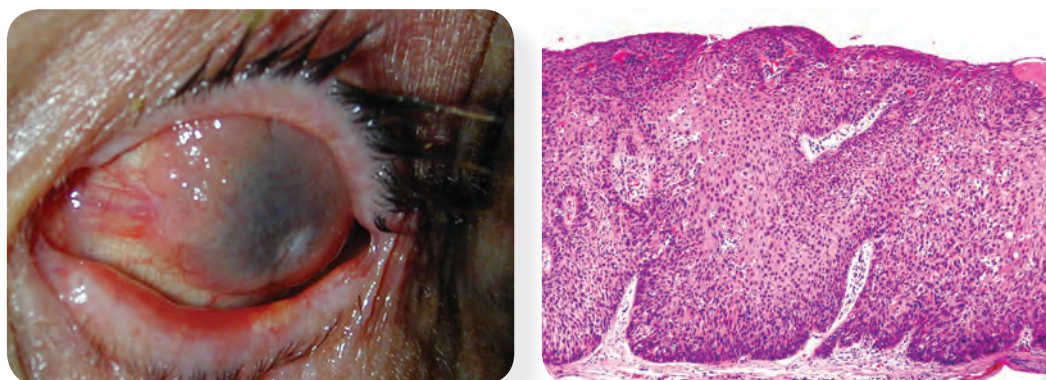


Fig. 12. Neoplasia intra-epitelial córneo-conjuntival: a) Lesão conjuntival difusa, saliente, que cobre toda a superfície da córnea (esquerda); b) Carcinoma in situ da conjuntiva. Hiperplasia epitelial com displasia de todas as camadas do epitélio (direita).



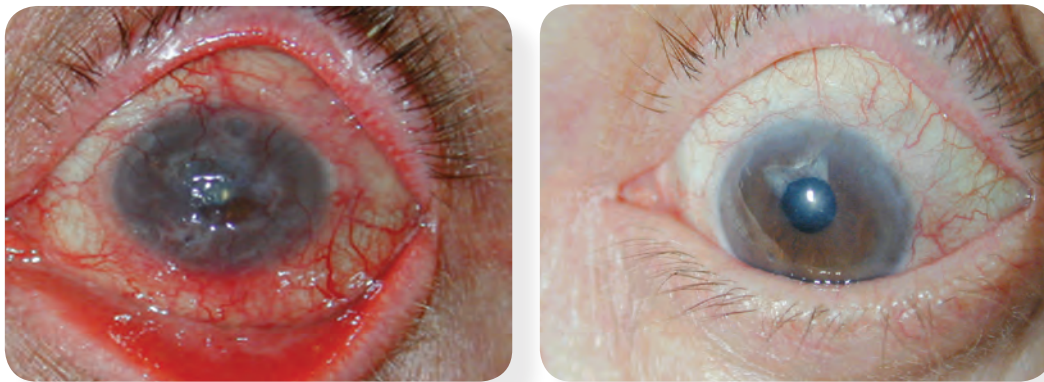


Fig.13. Neoplasia intra-epitelial córneo-conjuntival difusa com mais de 1 ano de evolução (esquerda). Após tratamento com excisão parcial-biópsia de 2/3 da lesão e tratamento do tumor residual com Mitomicina C tópica (direita).

## Malignos

**Carcinoma de Células Escamosas.** Tem origem em lesões de queratose actínica ou em neoplasias intra-epiteliais e surge quando células atípicas ultrapassam a membrana basal do epitélio, invadem o estroma subjacente ou outras estruturas, podendo aceder aos vasos linfáticos e adquirir potencial metastático. É então classificado como carcinoma invasivo de células escamosas. Devido à resistência da camada de Bowman, a invasão ocorre quase exclusivamente na porção conjuntival da lesão<sup>20</sup>. O carcinoma de células escamosas é menos frequente que o CIN, mas é o tumor epitelial maligno mais comum da conjuntiva. Surge com mais frequência no sexo masculino, em doentes idosos, de raça caucasiana, e na área interpalpebral da conjuntiva perilímbica. Clinicamente surge como uma lesão exofítica, séssil ou pedunculada, e de crescimento lento. Na sua evolução natural pode crescer e ocupar toda a conjuntiva bulbar e estender-se posteriormente, invadindo a órbita, ou invadir as lamelas esclero-corneanas e penetrar no interior do globo ocular (Fig.14). No entanto, a maioria dos casos tende a ser apenas superficialmente invasivo e a ter um curso relativamente benigno. A doença metastática sistémica é rara, inferior a 1%. Atinge, ainda, com frequência, doentes com *xeroderma pigmentosum*, eczema atópico, e outras situações que predispõem para malignidades epiteliais. Em doentes imunodeprimidos ou com infecção por VIH, o risco de desenvolvimento de neoplasia maligna é maior, assim como é maior o risco de progressão para doença metastática<sup>21</sup>. Histologicamente, a maioria dos carcinomas são bem diferenciados, com um crescimento exofítico. Em tumores mais avançados pode existir inflamação da lâmina própria, a qual contém ninhos de células atípicas, com núcleos hiperplásicos e hiper cromáticos, disqueratose, pérolas de queratina e mitoses atípicas.

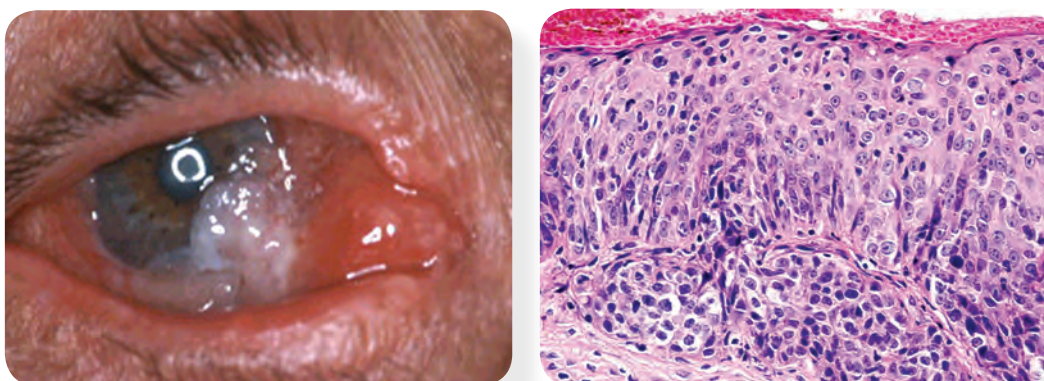


Fig.14. Carcinoma escamoso da conjuntiva com invasão orbitária na zona nasal (esquerda). As células neoplásicas romperam a membrana basal com invasão do tecido subconjuntival (direita).

**Carcinoma Escamoso Fusiforme (Células Espinhas).** O carcinoma de células espinhosas é uma variante, pouco diferenciada, do carcinoma de células escamosas e é raro surgir na conjuntiva. Este tende a ser mais invasivo localmente do que o carcinoma de células escamosas e tem uma maior tendência para metastizar e invadir o interior do globo ocular. Apresentam-se frequentemente como lesões planas simulando úlceras periféricas da córnea ou pterígio. Histologicamente, as células espinhosas são fusiformes, hiper cromáticas e pleomórficas, com um núcleo hiper cromático, difíceis de distinguir de fibroblastos. Esta lesão pode ser confundida com um fibrossarcoma, um melanoma amelanocítico, um schwannoma maligno, um leiomiossarcoma ou com um histiocitoma fibroso maligno<sup>21</sup>. Os estudos de imunocitoquímica (positividade para citoqueratinas) e a microscopia electrónica podem ser úteis para confirmar a origem epitelial das células<sup>22</sup>.

**Carcinoma Muco-Epidermóide.** O carcinoma muco-epidermóide é uma variante do carcinoma de células escamosas. Os carcinomas deste tipo são raros e surgem geralmente em indivíduos mais idosos, na sétima década de vida (Spencer, 1985). São mais agressivos que os carcinomas escamosos e tendem a invadir o globo ocular e a órbita. A apresentação clínica mais comum é a de uma massa límbica/peri-límbica, geralmente interpalpebral, clinicamente muito idêntica ao carcinoma de células escamosas, sendo, por vezes, difícil distingui-los. Pode, no entanto, ter uma aparência mais amarela, globular e cística que o carcinoma de células escamosas típico, pois o material mucinoso pode acumular-se dentro de quistos. A produção de mucina pode ser encontrada apenas numa pequena porção do tumor e, em alguns casos, a mucina não é encontrada na lesão original, mas está presente nas recorrências. As características histológicas são de uma neoplasia epitelial que contém uma proporção variável de células produtoras de muco e, por vezes, áreas de evolução para adenocarcinoma<sup>1</sup>.

## Tratamento dos Tumores Epiteliais

Os objectivos do tratamento dos tumores da conjuntiva são:

- Destruir ou excisar completamente o tumor, mediante cirurgia, e tratamentos adjuvantes, se estiverem indicados e forem necessários (crioterapia, quimioterapia tópica, radioterapia).
- Realizar um diagnóstico histopatológico preciso, já que clinicamente é muito difícil distinguir lesões benignas, pré-malignas e malignas. A confirmação diagnóstica permitirá realizar uma abordagem correcta do prognóstico e do seguimento de doente.
- Minimizar as recorrências.

Para cumprir estes objectivos deve ser realizada uma avaliação pré-operatória muito completa, que inclua uma aproximação clínica ao diagnóstico, e o mais precisa possível, tendo em conta o aspecto da lesão, se é circunscrita ou difusa, uni ou bilateral, e se existe suspeita de malignidade. Deve ser avaliada a extensão do tumor, determinando uma possível existência de invasão intraocular e/ou orbitária, realizar a palpação das cadeias linfáticas regionais e, quando indicado, realizar um estudo sistémico para exclusão de metástases à distância (que são raras)<sup>24</sup>. Em geral, nos tumores circunscritos, límbicos ou da conjuntiva bulbar, a excisão completa (biópsia excisional) com a mínima manipulação possível e uma margem de ressecção de 3 a 5mm, pode ser o tratamento suficiente. A camada de Bowman deve ser respeitada, já que a sua lesão facilita a penetração intraocular no caso de recorrências. A crioterapia e o controlo dos bordos de ressecção, por biópsias intra-operatórias, demonstraram diminuir as recorrências nos casos de lesões pré-malignas e malignas<sup>21,24-26</sup>. Nas lesões difusas e extensas, nas quais a ressecção completa é difícil, deve-se realizar uma excisão a

mais alargada possível e que permita um diagnóstico anatomopatológico preciso. Se a ressecção é muito ampla, podem ser realizados enxertos autólogos de mucosa conjuntival ou mucosa bucal. Nos casos de tumor residual, podem ser utilizadas terapêuticas adjuvantes tópicos como a Mitomicina C, 5-Fluorouracilo, interferon, ou inclusivamente radioterapia para erradicar o tumor<sup>2,26,27</sup>. Se existe invasão intraocular, está indicado realizar uma enucleação. Se há invasão orbitária anterior, está indicada a realização de uma exanteração anterior com conservação das pálpebras, se a conjuntiva palpebral não estiver invadida.

## 2. Tumores de Origem Melanocítica

Os tumores de origem melanocítica representam cerca de 50% de todas as lesões conjuntivais<sup>1,2</sup> e atingem principalmente doentes de raça caucasiana. Estes tumores têm origem nos melanócitos da crista neural que migram, durante o desenvolvimento embrionário, até ao epitélio e tecido subconjuntival. Os melanócitos epiteliais encontram-se localizados na camada basal do epitélio e são responsáveis pela maioria das lesões pigmentadas da conjuntiva. Estas compreendem um espectro de alterações que englobam desde lesões benignas, como o nevus da conjuntiva, até lesões malignas, potencialmente fatais, como o melanoma. O diagnóstico clínico e anatomopatológico destas lesões são importantes para o seu correcto tratamento. Lesões benignas interpretadas como malignas conduzem a tratamentos desnecessários, e melanomas ou melanoses adquiridas subvalorizadas, e sem tratamento precoce, pioram o prognóstico vital do doente. O melanoma da conjuntiva apresenta uma mortalidade de 25% aos 5 anos<sup>28</sup>.

### Benignos

**Nevus Congénito/Adquirido.** É a lesão melanocítica mais frequente da conjuntiva. É uma lesão congénita que apenas se manifesta clinicamente durante a infância como uma lesão plana ou discretamente elevada, circunscrita, pouco pigmentada, na conjuntiva bulbar interpalpebral (Fig.15a). Na segunda década de vida é frequente tornarem-se mais pigmentados e aparecerem quistos intralesionais, altura em que os doentes acorrem à consulta (Fig.15b). A partir desta etapa, os nevus permanecem estáveis durante a vida adulta. Deste modo, qualquer alteração no tamanho, pigmentação, bordos ou aparência devem fazer suspeitar de transformação maligna em melanoma, que ocorre em menos de 1% de todos os nevus (Fig.15c). A sua localização mais característica é na conjuntiva bulbar, mais frequentemente justa-límbica, e na carúncula. Movem-se livremente sobre a esclera e não se estendem à córnea. São excepcionais na conjuntiva tarsal e nos fundos de saco conjuntivais, pelo que qualquer lesão nestas localizações deve ser considerada como um melanoma, ou uma lesão percursora, e deve ser biopsada. A pigmentação destas lesões é muito variável, desde o castanho claro a cor de chocolate escuro mas, em 30% dos casos, os nevus podem ser não pigmentados<sup>1,29,30</sup>.

Histologicamente, os nevus sofrem alterações evolutivas, semelhantes às que ocorrem na pele, reflectindo as alterações clínicas descritas. Nas fases iniciais os ninhos de células névicas (tecas) encontram-se na camada basal (nevus epitelial), para mais tarde surgirem na interface entre o epitélio e o estroma (nevus juncional). À medida que vão evoluindo, as células névicas penetram no estroma (nevus composto), arrastando células epiteliais para formarem quistos, para terminarem localizando-se exclusivamente no tecido subconjuntival (nevus subepitelial ou estromal)<sup>24,26</sup> (Fig.16).

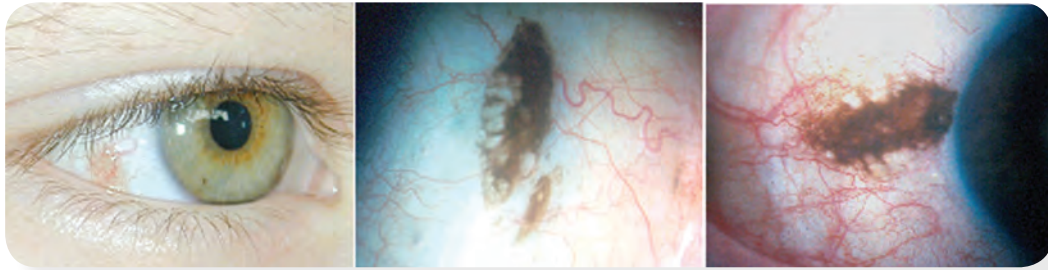


Fig.15. a) Nevus de conjuntiva na primeira década de vida (esquerda); b) no adulto (centro); c) com alterações de coloração e dos bordos - suspeita de transformação maligna (direita).

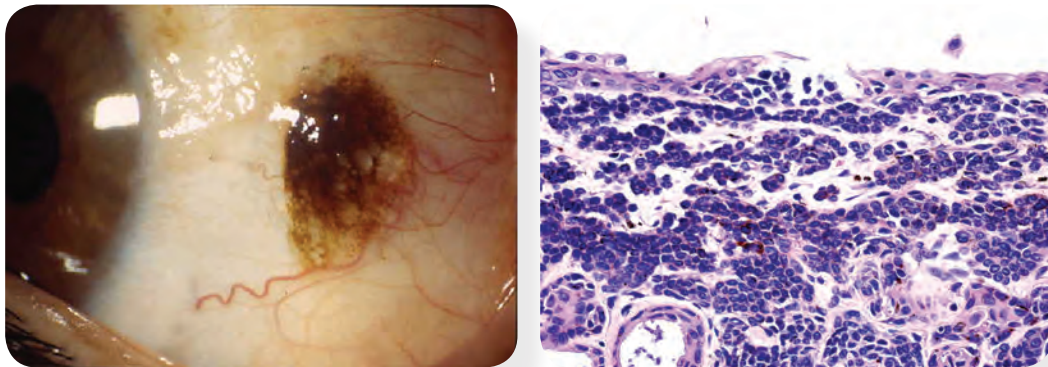


Fig.16. Nevus da conjuntiva: a) Quistos intralesionais; b) Microscopia óptica de um nevus com ninhos de células névicas juncionais e quistos de inclusão.

**Pigmentação Racial.** Nos indivíduos de raça negra ou pigmentação escura é frequente encontrar maior pigmentação no epitélio conjuntival. O pigmento é mais frequente na fenda interpalpebral, é bilateral, pode ser mais evidente no limbo estendendo-se á periferia da córnea e é móvel sobre a superfície do globo ocular. Histologicamente caracteriza-se por uma hiperpigmentação uniforme da camada basal do epitélio conjuntival.

**Melanocitose Ocular.** A melanocitose ocular é o resultado da migração incompleta dos melanócitos da crista neural, que não atingem a conjuntiva, e podem surgir na úvea, na esclera, episclera, nervo óptico, meninges e derme das pálpebras. Se afecta unicamente o globo ocular designa-se *melanose ocular congénita* ou *Melanosis Oculi* (Fig.17). Quando a pigmentação alcança a pele da pálpebra denomina-se *melanocitose oculodérmica* ou *nevus de Ota*. Clinicamente é unilateral e apresenta-se como uma pigmentação episcleral difusa, cinzenta azulada. Os bordos da pigmentação não se movem com a conjuntiva, são espiculados e os melanócitos rodeiam e desenham os linfáticos e vasos sanguíneos. Histologicamente, os melanócitos são uniformes mas não muito pigmentados e localizam-se na esclera e episclera, mais do que na conjuntiva. Estas entidades apresentam um risco acrescido de desenvolvimento de glaucoma e de melanoma da úvea e órbita (1/400)<sup>31</sup>, mas não evoluem para melanoma da conjuntiva, não tendo sido descrito nenhum caso.

**Melanose Adquirida Secundária.** Consiste num aumento da pigmentação da conjuntiva secundário a diferentes causas: doenças metabólicas (D. de Addison), depósitos causados pela aplicação tópica de fármacos, irradiação, inflamação, alterações hormonais, patologias conjuntivais crónicas. Não predispoem ao desenvolvimento de melanoma da conjuntiva. Histologicamente, os melanócitos normais do epitélio conjuntival são estimulados, proliferam e produzem melanina.



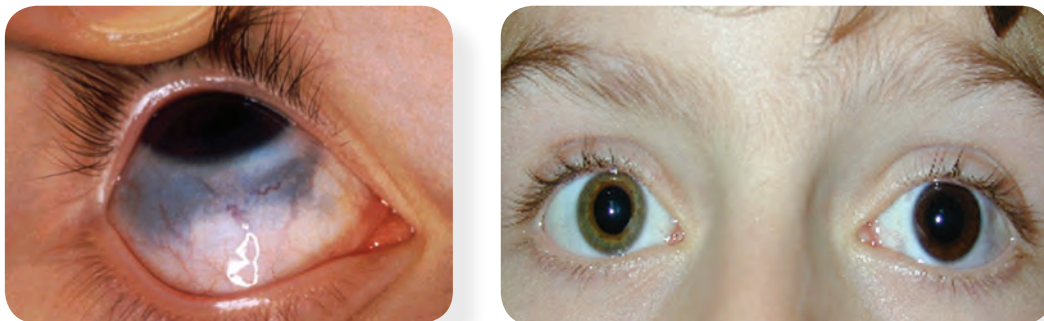


Fig. 17. Melanosis oculi (esquerda) e heterocromia da íris na melanosis oculi (direita).

## Pré-Malignos

**Nevus com Atipia.** Os nevus são lesões benignas cujas células podem sofrer uma transformação maligna no curso da sua evolução. Esta ocorre geralmente na vida adulta, acima dos 40 anos, associada a alterações morfológicas clínicas e que, sem tratamento, podem evoluir para um melanoma (Fig. 15c)<sup>30</sup>.

**Melanose Adquirida Primária.** Trata-se de uma proliferação melanocítica epitelial, unilateral, multicêntrica e adquirida, que surge em adultos, mais frequentemente de raça branca e pele clara. Esta entidade clínica teve várias designações na literatura - melanose pré-maligna de Reese, melanose adquirida benigna ou idiopática, hiperplasia melanocítica intra-epitelial atípica. Clinicamente tem um início insidioso, na idade média de vida, surgindo como uma pigmentação subtil, multicêntrica e unilateral que se estende por toda a conjuntiva, incluindo os fundos de saco conjuntivais e a conjuntiva tarsal (Fig.18). Quando a conjuntiva do bordo palpebral é atingida, pode estender-se à epiderme adjacente. Habitualmente são lesões planas, ao contrário dos nevus, e a sua elevação é um sinal de malignização. A coloração é irregular, variando desde áreas sem pigmento a áreas hiperpigmentadas de cor castanha escura. A sua evolução é imprevisível, podendo a pigmentação desaparecer numas áreas e aparecer ou aumentar noutras. A velocidade de progressão é variável mas, em geral, demora anos<sup>28,32</sup>.

Anatomopatologicamente, a Melanose Adquirida Primária (MAP) classifica-se em MAP sem atipia e MAP com atipia<sup>28</sup>. Na MAP com atipia, a hiperpigmentação ou hiperplasia melanocítica está confinada à camada de células basais do epitélio. Qualquer tipo de crescimento de

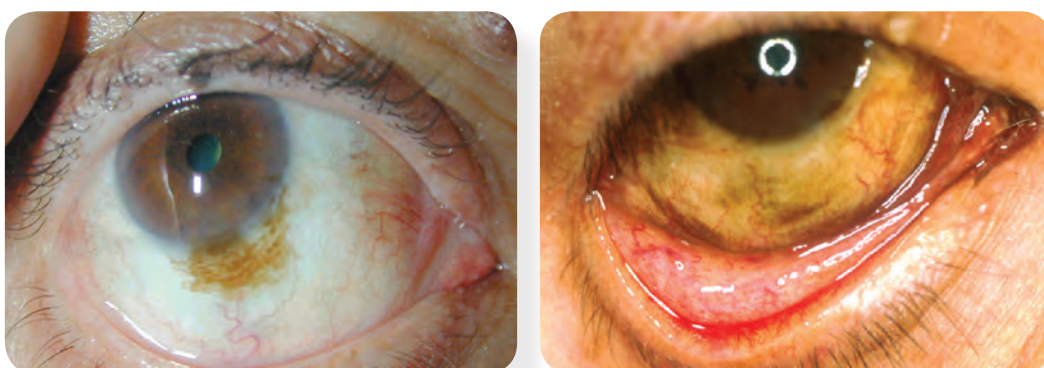


Fig. 18. Melanose Adquirida Primária: a) Localizada, justalímbica (direita) e b) Multicêntrica, com envolvimento dos fundos de saco, conjuntiva tarsal, carúncula e bordo palpebral (esquerda).

células atípicas, distinta da hiperplasia basilar, é considerado MAP com atipia (Figura 19). Esta diferenciação tem uma importância prognóstica, pois a MAP com atipia tem um risco de progressão para melanoma de cerca de 70 a 90%, enquanto a MAP sem atipia tem um risco baixo de malignização (20%).

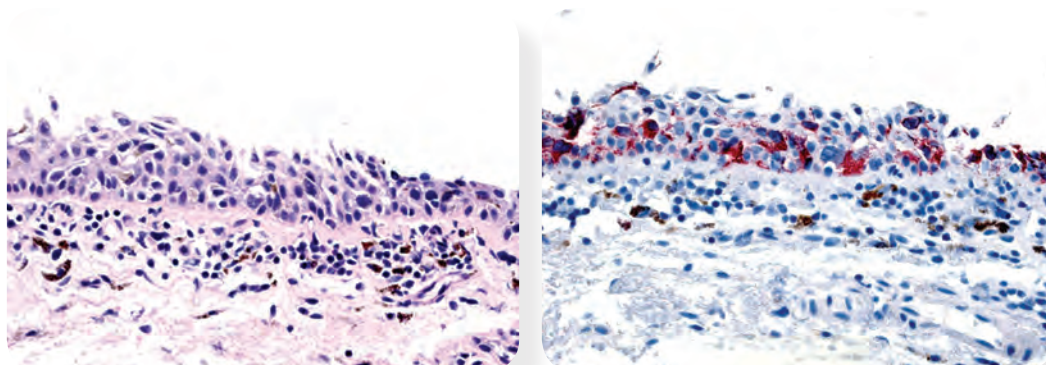


Fig. 19. MAP com atipia (esquerda), com células melanocíticas atípicas coradas de vermelho com técnicas de imunocitoquímica com o HMB-45 (direita).

## Malignos

**Melanoma da Conjuntiva.** O melanoma da conjuntiva é um tumor raro e potencialmente fatal, com uma incidência estimada de 0,2 a 0,5 casos por milhão de habitantes/ano em populações caucasianas, representando apenas 1 a 2% dos tumores oculares. Embora a radiação ultravioleta tenha sido implicada como agente causal, a sua etiologia permanece desconhecida. Em aproximadamente 75% dos casos, o melanoma tem origem numa MAP com atipia (Fig.20a), mas pode ter origem num nevus prévio (20-30%), ou surgir de novo (5-10%) sem nenhuma lesão pré-existente (Fig.20b)<sup>33-35</sup>. Atinge doentes adultos ou idosos, de raça caucasiana, sem predileção por género. A apresentação clínica mais frequente é a de uma massa elevada, de pigmentação variável, com sinais associados de MAP ou história de um nevus prévio, localizado no limbo, conjuntiva bulbar, fundos de saco ou conjuntiva tarsal. Pode estender-se localmente á órbita e ao globo ocular ou sistemicamente através dos linfáticos. Por isso, antes do tratamento, é importante determinar o grau de extensão tumoral, realizar um exame oftalmológico ocular e orbitário completo, incluindo a palpação de gânglios cervicais, e realizar um estudo de exclusão de metastização sistémica.

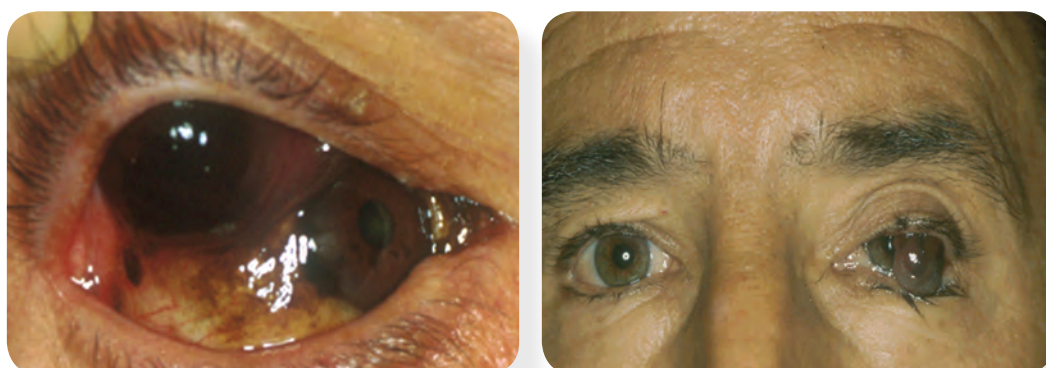


Fig. 20. a) Melanoma de conjuntiva multicêntrico originado numa MAP (esquerda); b) Melanoma de novo avançado (direita).

Histopatologicamente, o melanoma da conjuntiva é composto por células melanocíticas atípicas, de morfologia diversa, que invade a substância própria da conjuntiva (Fig.21). A morfologia é muito variável, apresentando desde células pleomórficas grandes e com nucléolos proeminentes, até células poliédricas ou fusiformes sem pigmento identificável. A imunocitoquímica para a proteína S-100 e HMB-45 podem ajudar no diagnóstico dos casos indiferenciados ou amelanóticos<sup>31-35</sup>.

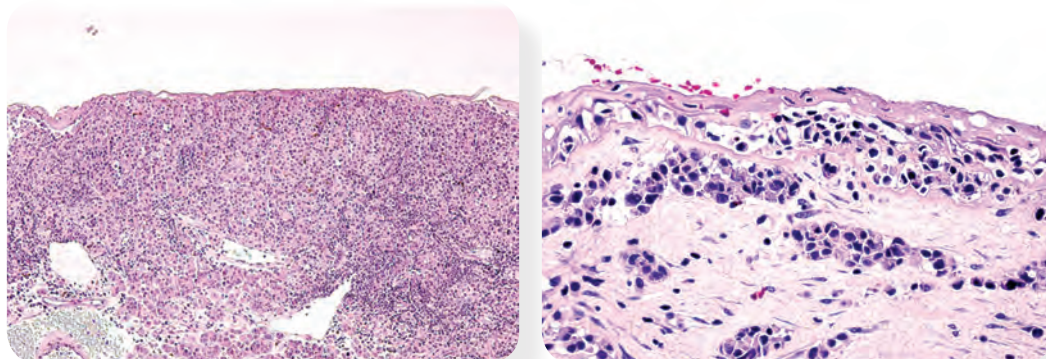


Fig.21. Melanoma difuso da conjuntiva (esquerda) e sobre uma MAP com atipia (direita).

Apesar de um tratamento adequado, cerca de metade dos doentes apresenta recorrências locais e um terço dos casos metástases à distância aos 10 anos<sup>33,35</sup>, pelo que é importante um seguimento continuado destes doentes. A localização mais frequente de metástases iniciais são os gânglios linfáticos regionais (pré-auriculares, submandibulares e cervicais), ainda que possa ocorrer disseminação por via hematogénea. Uma vez apresentada disseminação sistémica da doença, não há tratamento eficaz e o tempo de sobrevivência é relativamente curto. Os factores de prognóstico mais importantes são a espessura do tumor, uma localização palpebral ou na carúncula (Fig.22), a invasão linfática, um índice de proliferação elevado, um padrão histológico de invasão pagetóide e a presença de recorrências<sup>28,32-34</sup>. Actualmente estão a ser investigados diferentes aspectos como a importância da biópsia do gânglio sentinela na detecção precoce de metástases regionais<sup>35,37,38</sup>, os factores de risco para o desenvolvimento tumoral e a avaliação de marcadores de prognóstico de morbimortalidade<sup>1,34,38,39</sup>.

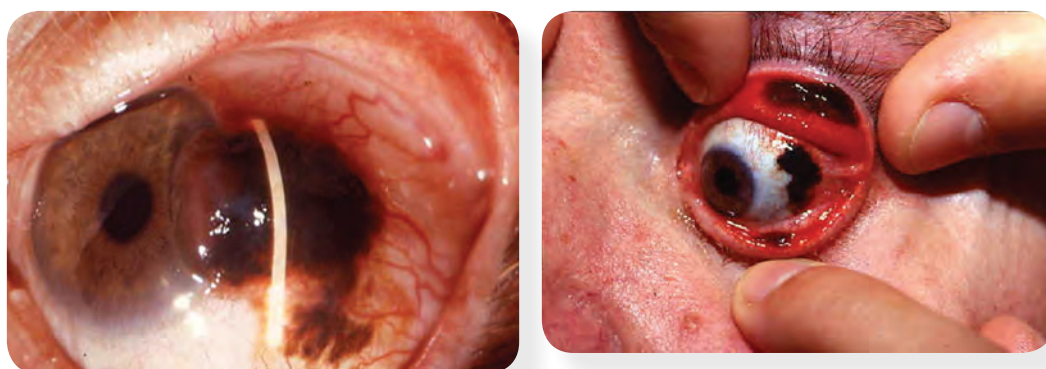


Fig.22. Melanoma da conjuntiva (esquerda) e recidiva conjuntival e palpebral após excisão (direita).



## Tratamento dos Tumores Melanocíticos

Os objectivos gerais do tratamento dos tumores melanocíticos são semelhantes aos descritos para os tumores de origem epitelial: excisão ou destruição completa do tumor, diagnóstico anatomopatológico preciso, e minimizar as recorrências, objectivo especialmente importante nos tumores pigmentados, já que influi no prognóstico do doente. As lesões benignas, em geral, não requerem mais do que um diagnóstico clínico correcto e observação periódica. A maioria dos nevus, em doentes com menos de 40 anos, não requer tratamento excepto por motivos estéticos ou processos inflamatórios de repetição, pois o melanoma é extremamente raro em jovens. Em adultos só é necessária a excisão em casos de crescimento, alterações da coloração ou da morfologia, para excluir uma possível transformação maligna. Na MAP, a conduta depende da extensão das lesões. Se são lesões pequenas, ocupando menos de um quarto de extensão da conjuntiva, deve ponderar-se uma excisão completa. Se as lesões são muito extensas, devem excisar-se as lesões com espessamento (suspeitas de melanoma) e realizar biópsias em mapa nas zonas não excisadas, para determinar o risco de progressão para melanoma. Devem também realizar-se biópsias em zonas aparentemente não envolvidas, devido à possibilidade de existência de MAP *sine pigmento*. Se a excisão completa das zonas com atipia não é possível, ou surgem recorrências, estão indicadas terapêuticas adjuvantes como a crioterapia intra-operatória ou quimioterapia tópica pós-operatória, sendo a mitomicina C a terapêutica mais comprovada (Fig.23)<sup>35,40-42</sup>.

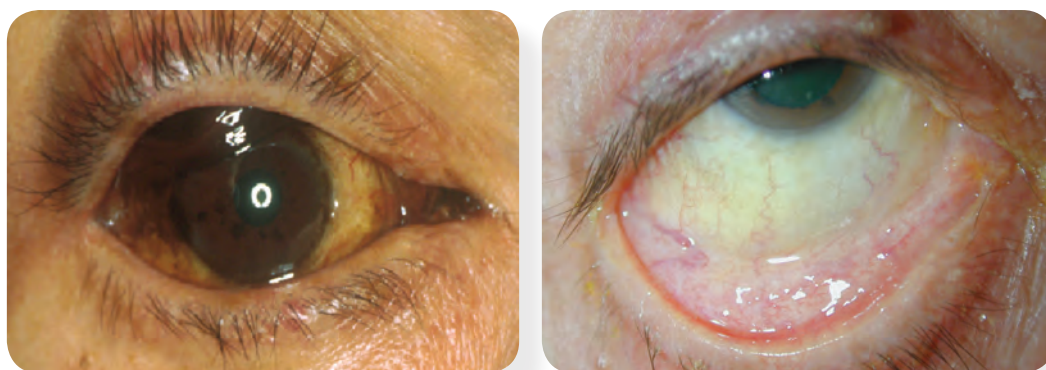


Fig.23. Melanoma multicêntrico na MAP (esquerda). Pós-tratamento com excisão das lesões espessas, biópsia em mapa e tratamento com Mitomicina C tópica da pigmentação residual (direita).

No melanoma *de novo* ou surgindo de um nevus, o tratamento primário é a excisão cirúrgica completa da lesão, com 3 a 5mm de margem de segurança, com ou sem crioterapia intra-operatória adjuvante. Qualquer que seja a origem do melanoma, este deve ser erradicado utilizando os tratamentos necessários numa primeira abordagem, para prevenir as recorrências, já que estas pioram o prognóstico. No seguimento, os doentes devem ser cuidadosamente observados na consulta, explorando exhaustivamente toda a superfície ocular externa e explorando as cadeias ganglionares. Se for constatada uma invasão ipsilateral pré-auricular, submandibular ou cervical, está indicada a realização de uma excisão ganglionar regional, não radical. Se for objectivada invasão orbitária e/ou intraocular, o tratamento primário é geralmente a exenteração. A enucleação não deve ser realizada já que deixa a conjuntiva, que é a origem do tumor, e pode ser fonte de novas recorrências.

### 3. Tumores com Origem em Glândulas Anexiais e Secundários

Os tecidos não epiteliais da conjuntiva incluem glândulas anexiais, sobretudo na carúncula, as quais podem dar origem a tumores benignos e malignos, embora sejam em geral muito raros. A maioria dos tumores que têm origem nas estruturas anexiais das pálpebras, supracílios e órbita podem surgir na carúncula (ex. adenoma pleomórfico, oncocitoma, carcinoma de glândulas sudoríparas, carcinoma sebáceo). Este facto não é surpreendente já que a carúncula contém glândulas lacrimais acessórias, glândulas sebáceas e folículos pilosos.

#### Benignos

**Oncocitoma ou Cistadenoma Eosinofílico.** O oncocitoma é o tumor benigno mais frequente, embora seja uma lesão rara, e que pode também surgir na glândula e no saco lacrimal. Apresenta-se como uma massa rosada, elevada, de crescimento lento, em pessoas de idade. A lesão é geralmente assintomática, tem predilecção pelo sexo feminino e por indivíduos com mais de 50 anos de idade. O padrão histológico é variável, podendo ser encontradas células organizadas em placas, cordões ou ninhos e, ainda, em forma de estruturas ductais, estruturas glandulares ou quísticas. As células são geralmente grandes, com citoplasma aumentado devido ao aumento intracelular do número de mitocôndrias, observáveis através da microscopia electrónica. Além disso, o citoplasma pode estar preenchido por um material granular eosinofílico. Esta transformação para células grandes não é específica e pode ocorrer em várias estruturas glandulares e mucosas do corpo humano, representando um processo de envelhecimento. A ressecção completa é aconselhada pelo risco, ainda que muito raro, de transformação maligna<sup>43</sup>.

**Adenoma Pleomórfico.** O adenoma pleomórfico ou tumor misto benigno é o tumor epitelial benigno mais frequente da glândula lacrimal e pode ser encontrado em todas as idades, dos 7 aos 77 anos, sendo a média de 39 anos<sup>44</sup>. Mais raramente, pode ter origem nas glândulas lacrimais acessórias de Krause e Wolfring, abundantes a nível da conjuntiva palpebral, e que são histologicamente semelhantes à glândula lacrimal principal. Os adenomas pleomórficos com origem em tecido lacrimal ectópico também podem ser observados na conjuntiva. Assim, este tumor pode ter origem nas glândulas lacrimais acessórias, neste caso aderente à placa tarsal, ou no tecido de glândulas lacrimais ectópicas, quando o tumor não é aderente a estruturas profundas ou se localiza num local pouco comum. Os tumores nas glândulas lacrimais acessórias de Krause, devido à sua localização anatómica no topo do fundo de saco conjuntival, podem surgir com proptose. Os tumores das glândulas de Wolfring, devido à sua localização junto à extremidade superior do tarso, surgem como tumores palpebrais<sup>45</sup>. Histologicamente, o adenoma pleomórfico é constituído por componentes epiteliais e componentes mesenquimatosos. As células epiteliais glandulares formam ilhas ou cordões, num estroma mucóide, o qual muitas vezes exhibe metaplasia. Formam, ainda, uma dupla camada em que a camada interna é secretora e a externa é de natureza mioepitelial<sup>9</sup>. O adenoma pode ocasionalmente sofrer transformação maligna para adenocarcinoma pleomórfico, o que é, no entanto, muito pouco frequente. O tratamento geralmente consiste na remoção cirúrgica completa da lesão. A remoção incompleta do adenoma predispõe para a recorrências e, ocasionalmente, à transformação maligna tardia da lesão<sup>44</sup>. O prognóstico geralmente é excelente.

**Siringoma.** É um tumor benigno com origem na porção intraepidérmica dos ductos sudoríparos écrinos. Surge predominantemente em mulheres na puberdade, com predilecção pelas 2ª e 3ª década de vida, podendo surgir também mais tarde. Os siringomas surgem tipicamente como pápulas de textura mole, únicos ou múltiplos, da cor da pele ou ligeiramente amarelados,

geralmente com cerca de 1-3 mm de diâmetro e com maior frequência a nível da pálpebra inferior. A variante múltipla do siringoma é mais comum e muitas vezes bilateral e simétrica, sendo mais frequente em doentes com síndrome de Down, síndrome de Marfan ou síndrome de Ehlers-Danlos<sup>9</sup>. A nível histológico é formado por cordões e ninhos de células sólidas com ductos, localizados dentro de um estroma fibroso denso. Os ductos são delimitados por uma dupla camada de células epiteliais comprimidas, que por vezes assume uma forma de vírgula. O tratamento desta lesão é geralmente a observação, mas uma lesão solitária grande pode requerer excisão cirúrgica para excluir malignidade. Apesar do siringoma solitário ser histologicamente benigno, pode recorrer após a excisão incompleta e exibir um comportamento agressivo<sup>9</sup>.

**Adenoma sebáceo.** O adenoma sebáceo da conjuntiva é uma lesão benigna, pouco frequente, com origem em glândulas sebáceas. As glândulas sebáceas estão mais frequentemente associadas a folículos pilosos ou concentradas no tarso (glândulas de Meibómio) e em redor dos cílios (glândulas de Zeiss). É raro encontrar glândulas sebáceas na conjuntiva. Uma excepção é a carúncula que também é constituída por elementos cutâneos, tendo por isso glândulas sebáceas e podendo dar origem a estes tumores. Há uma associação bem conhecida entre tumores sebáceos e neoplasias viscerais, denominada síndrome de Muir-Torre. Trata-se de uma doença autossómica dominante, descrita por Muir et al. em 1967 e por Torre em 1968. Esta síndrome é caracterizada pela presença de tumores sebáceos em associação com neoplasias viscerais a nível gastrointestinal (47%), genito-urinário (21%) ou na mama (12%)<sup>46</sup>. Apesar de esta ser uma síndrome rara, é importante ter em conta esta entidade em doentes a quem é diagnosticado um tumor solitário ou múltiplo, porque as lesões sebáceas podem ser o primeiro sinal de doença em 41% dos doentes<sup>46</sup>. Perante um adenoma sebáceo que envolve a conjuntiva, apesar ser uma lesão benigna, justifica-se a procura de neoplasias sistémicas a fim de identificar os doentes com a síndrome de Muir-Torre.

## Malignos

**Carcinoma de Células Sebáceas.** Embora muito raro, é o tumor maligno mais frequente da carúncula. Tal como o adenoma sebáceo, tem origem em glândulas sebáceas e pode surgir nas glândulas de Meibómio do tarso, nas glândulas de Zeiss e nas glândulas sebáceas da carúncula. O carcinoma sebáceo confinado à conjuntiva bulbar, sem envolvimento de outros tecidos perioculares, é muito raro e estão descritos poucos casos na literatura. Por isso, é muito difícil de diagnosticar precocemente, e alguns casos são incorrectamente diagnosticados como um chalázio de longa evolução, uma blefarite crónica, uma conjuntivite, uma bleferoconjuntivite, uma queratoconjuntivite límbica superior e outras patologias oculares inflamatórias<sup>47</sup>. Uma biópsia é mandatória nos casos suspeitos ou nos casos em que estas lesões não respondem ao tratamento médico adequado. É um tumor agressivo, que se pode estender localmente para toda a superfície ocular e invadir a órbita, e pode metastizar para gânglios linfáticos regionais ou à distância. A nível ocular, pode disseminar-se dentro do epitélio, substituindo a epiderme palpebral ou a superfície epitelial da córnea ou da conjuntiva<sup>47</sup>. É a chamada disseminação “pagetóide” que simula outras patologias e que apresenta um pior prognóstico. A conjuntiva também é, frequentemente, invadida por esta disseminação superficial do carcinoma sebáceo, com origem nas pálpebras. O carcinoma sebáceo é um tumor difícil de diagnosticar e o diagnóstico requer uma biópsia da lesão e biópsias da conjuntiva e pálpebra para observar a sua extensão. Histologicamente este tumor apresenta-se como uma massa infiltrativa e não capsulada. As células tumorais têm glóbulos de lípidos dentro do citoplasma que é vacuolizado e espumoso. O tratamento é controverso e depende da extensão do tumor. Em geral, a primeira etapa é estabelecer o diagnóstico e determinar a extensão da lesão com o recurso a biópsias. Se a lesão

é pequena e circunscrita, a excisão completa é a terapêutica aconselhada. Esta deve ser seguida de crioterapia especialmente quando há disseminação “pagetóide”. A mitomicina C tópica tem sido usada com sucesso, em especial quando há envolvimento da córnea. Nos casos de invasão orbitária, a exenteração é o tratamento de escolha. Apesar de este tumor ser considerado um tumor radorresistente, alguns autores obtiveram bons resultados, pelo que a radioterapia pode ser considerada como alternativa à exenteração, em doentes com uma curta expectativa de vida e nos quais se desconhece se haverá envolvimento sistémico ou não<sup>47</sup>.

**Carcinoma Adenóide Quístico.** O carcinoma adenóide quístico é um tumor maligno primário de glândulas lacrimais, associado a um mau prognóstico e diagnosticado geralmente numa idade média de 40 anos. Pode ter origem no lobo palpebral da glândula lacrimal, em glândulas lacrimais acessórias da conjuntiva ou em tecido glandular ectópico. A sua origem nas glândulas lacrimais da conjuntiva é rara, mas Font *et al.*<sup>48</sup> descreveram 2 casos de carcinoma adenóide quístico, com origem em glândulas lacrimais acessórias da conjuntiva, e outro também com origem na conjuntiva, mas em tecido glandular ectópico.

**Adenocarcinoma de Glândulas Sudoríparas.** O carcinoma de glândulas sudoríparas é um tumor muito raro. Os três tumores palpebrais malignos de glândulas sudoríparas mais observados são o adenocarcinoma mucinoso de glândulas sudoríparas, adenocarcinoma écrino de glândulas sudoríparas e o adenocarcinoma apócrino das glândulas de Moll<sup>9</sup>. Estes tumores de glândulas sudoríparas localizam-se junto à margem palpebral e podem invadir a conjuntiva tarsal e mesmo a bulbar. O diagnóstico diferencial destas lesões deve ser feito com o chalázio, hemangioma, granuloma piogénico, sarcoma de Kaposi, carcinoma de células escamosas ou de células basais, e tumores metastáticos, entre outros. O tratamento de escolha para estas lesões é a excisão cirúrgica ampla de toda a lesão. Se tal acontecer, o prognóstico é favorável. Contudo, se as lesões forem excisadas de modo incompleto, há tendência para recorrência local, metastização para gânglios linfáticos regionais e, mais raramente, para metastização sistémica<sup>9</sup>.

## 4. Tumores com Origem em Tecidos Moles

Como já referido, os tecidos não epiteliais da superfície ocular externa incluem outras estruturas como vasos sanguíneos e linfáticos, nervos periféricos, elementos do tecido conjuntivo que podem dar origem a tumores de tecidos moles, os mesmos que podem surgir em qualquer parte do organismo humano. Apresentam geralmente as mesmas características anatomopatológicas mas são, no entanto, muito raros.

### Benignos

**Granuloma Piogénico.** Clinicamente apresenta-se como uma lesão pedunculada, de aspecto papilomatoso, rosada, e que se desenvolve depois de um traumatismo cirúrgico ou acidental, ou de um processo inflamatório local (chalázio ou reacção a corpo estranho). Consiste num tecido de granulação composto por um estroma laxo, contendo muitos capilares, que se distribuem de forma radiária, e uma mistura de células de inflamação aguda e crónica (Fig.24).

**Hemangioma.** A conjuntiva é um local pouco habitual destas proliferações vasculares benignas, mas pode ser afectada nos hemangiomas capilares da órbita e pálpebras. Podem ser descritos dois tipos de hemangiomas na conjuntiva, o capilar e o cavernoso. O hemangioma capilar da conjuntiva geralmente surge na infância, algumas semanas após o nascimento, pode crescer



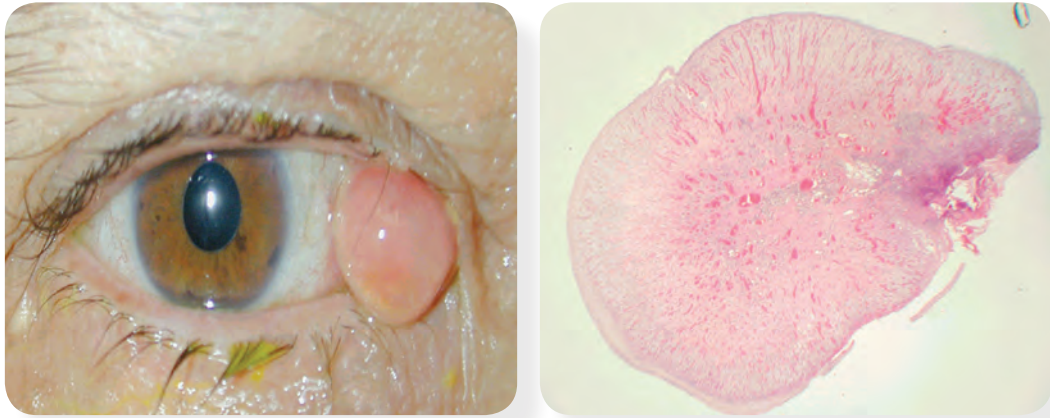


Fig.24. Granuloma piogénico após traumatismo cirúrgico: a) Formação exoftica, rosada, ricamente vascularizada; b) Tecido de granulação com numerosos capilares dispostos radiariamente.

durante vários meses e depois involui espontaneamente. A observação desta lesão é geralmente suficiente, no entanto, o tratamento pode passar pela excisão cirúrgica ou administração de prednisolona local ou sistêmica. O hemangioma cavernoso da conjuntiva é um tumor relativamente raro, surgindo em indivíduos jovens, geralmente entre os 20 e os 30 anos<sup>49</sup>. Surge como uma lesão avermelhada ou azul no estroma profundo da conjuntiva, semelhante ao hemangioma cavernoso orbitário, geralmente diagnosticado em adultos. O tratamento, tal como para o hemangioma capilar, pode ser a simples observação ou a excisão local da lesão. Quando estes hemangiomas surgem em adultos ou idosos, o risco de serem malignos é maior e, por isso, devem ser cuidadosamente examinados antes de serem removidos<sup>49</sup>.

**Linfangiectasia / Linfangioma.** Consiste na dilatação dos vasos linfáticos da conjuntiva bulbar ou tarsal e pode surgir isoladamente, ou corresponder a um envolvimento da conjuntiva de um linfangioma da órbita. Na maioria dos casos, torna-se clinicamente aparente na 1ª década de vida como uma massa multiloculada contendo canais quísticos dilatados, de vários tamanhos, no estroma conjuntival (Fig.25). Na maioria dos casos, os espaços quísticos contêm sangue, o que lhes dá o nome de “quistos de chocolate”<sup>2</sup>.

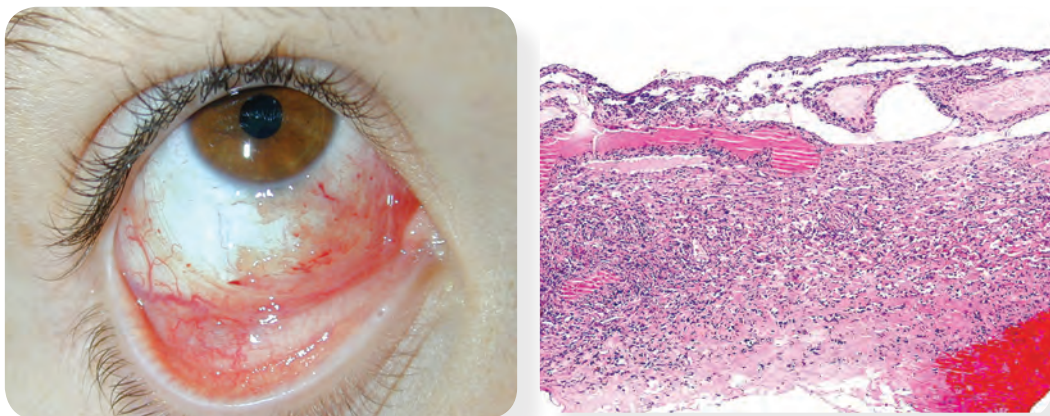


Fig. 25. Linfangioma de conjuntiva; a) Dilatação extensa dos vasos linfáticos que infiltra a conjuntiva bulbar, fundos de saco e carúncula (esquerda); b) Linfáticos dilatados e tortuosos parcialmente cheios de material proteináceo e, ocasionalmente, por sangue (direita).

Progridem lentamente e exacerbam-se com infecções respiratórias superiores. Pode envolver a órbita, pálpebras, conjuntiva ou múltiplos locais e, nalguns casos, está associado a linfangiomas da face, cavidade nasal, palato, seios paranasais ou outros locais<sup>50</sup>. O linfangioma conjuntival frequentemente representa uma componente superficial de um linfangioma orbitário difuso profundo. A nível histopatológico é formado por canais dilatados, delimitados por endotélio e separados por paredes finas e delicadas, contendo pequenos vasos sanguíneos e células linfóides. Esses vasos podem facilmente romper originando hemorragias de modo espontâneo ou após um pequeno trauma. Estas hemorragias, em geral, resolvem espontaneamente. O tratamento do linfangioma é geralmente a observação. A excisão cirúrgica pode ser uma opção nos episódios frequentes de sangramento, ou por questões cosméticas, contudo, a remoção completa pode ser difícil porque o linfangioma infiltra difusamente a conjuntiva<sup>50</sup>.

**Hemangiopericitoma.** O hemangiopericitoma é um tumor vascular raro, de crescimento lento, que pode ser benigno ou maligno. Surge mais frequentemente na 5ª década de vida, não tem predileção por nenhum género, e a localização a nível da conjuntiva é muito rara. Clinicamente surge como uma massa conjuntival avermelhada e, a nível histológico, é um tumor formado por pericitos organizados em ninhos e que envolvem exteriormente a membrana basal das células endoteliais dos vasos sanguíneos. O tratamento passa pela excisão completa da lesão incluindo a cápsula. A biópsia incisional ou a remoção fragmentada da lesão, pode causar disseminação de células tumorais, predispondo para a recorrência local ou metastização para o pulmão, mama, fígado, osso ou mediastino. Se houver recorrência, a excisão radical é necessária<sup>51</sup>.

## Malignos

**Sarcoma de Kaposi.** O sarcoma de Kaposi é um tumor maligno vascular formado por células espinhosas do estroma e células endoteliais anormalmente proliferativas. Raro, e surgindo em pessoas imunocompetentes idosas até há alguns anos atrás, surge actualmente em doentes imunodeprimidos. Inicialmente, com o aumento da prevalência da SIDA, este tumor tornou-se mais comum, podendo ser uma das suas manifestações precoces, afectando muitas vezes as membranas mucosas incluindo a conjuntiva<sup>2</sup>. No entanto, após o aparecimento da terapêutica HAART, que tem vindo a restabelecer a imunidade nos doentes imunodeprimidos, a incidência de muitas infecções oportunistas e do sarcoma de Kaposi tem vindo a sofrer uma diminuição. Clinicamente surgem como nódulos vermelho azulados na conjuntiva ou nas pálpebras, sendo frequentes na parte superior do corpo, especialmente na face (Fig.26). Histologicamente são formados por células fusiformes, de núcleo oval, com formação de numerosas fendas vasculares de pequeno tamanho. As opções terapêuticas, quando necessárias, incluem a radioterapia, a crioterapia, a excisão cirúrgica e a quimioterapia sistémica e local.

**Angiossarcoma.** Angiossarcoma é um termo usado para tumores malignos com origem nas células endoteliais vasculares. É um dos mais raros tumores da pele e tecidos moles, agressivo, com tendência para recorrer localmente, metastizar para gânglios linfáticos e ter disseminação hematogénea difusa. Segundo Hufnagel et al.<sup>52</sup> tem predileção pela idade pediátrica, com uma média de idade na altura do diagnóstico de 11 anos. O seu amplo espectro morfológico, desde um padrão vascular bem definido, a um padrão sólido e indiferenciado, tem dificultado o seu diagnóstico. O tratamento de escolha é a excisão completa da lesão ou exenteração combinada com radioterapia ou quimioterapia. O tumor geralmente não é bem circunscrito, pelo que a simples excisão pode levar a recorrências.

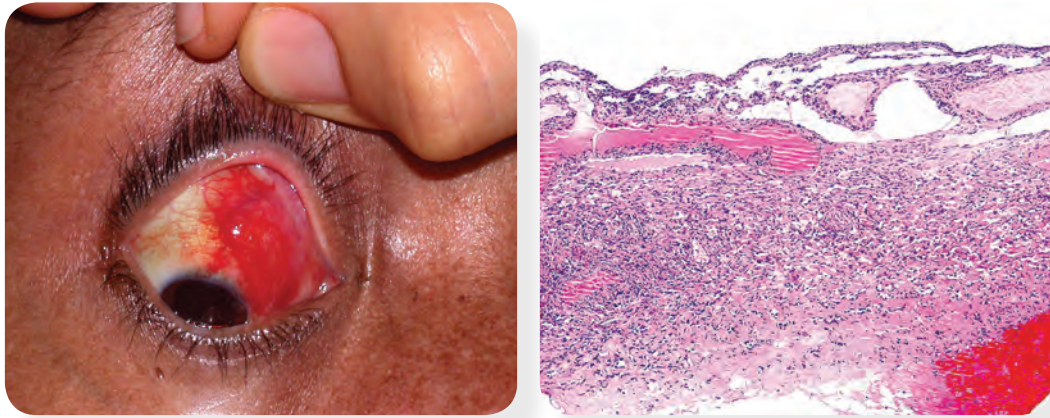


Fig. 26. Sarcoma de Kaposi: a) Nódulo conjuntival subepitelial, vermelho e de limites mal definidos (esquerda); b) Células fusiformes com numerosas fendas capilares (esquerda).

**Rabdomiossarcoma.** O rabdomiossarcoma é o sarcoma de tecidos moles mais comum na idade pediátrica, correspondendo a 5% de todos os tumores da infância. Pode surgir em qualquer localização anatómica onde exista músculo estriado, assim como noutros locais, como os tecidos moles da órbita<sup>53</sup>. A nível ocular pode desenvolver-se na órbita, na conjuntiva, na pálpebra e dentro do próprio globo ocular. É o tumor orbitário pediátrico mais comum na infância, surgindo mais frequentemente por volta dos 6 anos de idade, mas podendo também surgir na idade adulta. Surge como uma massa rosa, vascular, com crescimento rápido, geralmente em 1 a 2 meses, e que pode causar proptose, edema palpebral e congestão conjuntival. O tratamento inclui quimioterapia e radioterapia, excepto em tumores orbitários completamente ressecáveis, onde apenas a quimioterapia é usada. A exenteração orbitária é necessária em 6% dos casos, mas o prognóstico é geralmente favorável, com uma taxa de sobrevivência aos 3 anos de 93%. Segundo Shields et al.<sup>53</sup>, após o tratamento, a recorrência local é de 18%, a metastização hematogénea ou linfática é de 6% e a morte é de 3%.

## 5. Tumores Linfóides

O tecido linfóide ocular encontra-se distribuído pela órbita, pálpebras, glândulas lacrimais e conjuntiva, podendo ser o local de origem de vários tipos de tumores. Os tumores linfóides podem surgir na conjuntiva de um modo isolado, ou podem ser uma manifestação de um linfoma sistémico. Estas lesões frequentemente são um desafio diagnóstico, uma vez que as biópsias são geralmente pequenas e, tanto os achados citológicos, como os arquitecturais, podem ser insuficientes para distinguir entre hiperplasia linfóide (benigna) e linfoma (maligno). O recurso à imunofenotipagem e aos estudos moleculares melhoram a precisão diagnóstica<sup>54</sup>.

### Benignos

**Hiperplasia Linfóide.** A hiperplasia linfóide é uma hiperproliferação celular benigna, rica em pequenos linfócitos e células plasmáticas, sem lesões linfo-epiteliais. Pode surgir em adultos, ou menos frequentemente em crianças, e clinicamente apresenta-se como uma massa de cor salmão, bem delimitada, pseudocapsulada, não aderente à esclerótica, e indolor. A sua morfologia não permite distinguir esta lesão do linfoma (maligno). O tratamento é controverso, tendo em conta a idade do doente e a extensão da lesão. Inicialmente a biópsia é indicada para o estudo da lesão, com exérese completa das lesões pequenas. Nos doentes idosos, deve optar-se apenas pela observação, e nos doentes jovens deve-se considerar a cirurgia, uma vez que há algum risco de evolução para linfoma.



## Malignos

**Linfoma.** Os linfomas do globo ocular e anexos correspondem entre 2 a 10% dos linfomas extranodais (são raros e compreendem um espectro que abarca desde a hiperplasia reactiva linfóide ao linfoma maligno, baseado sempre em características microscópicas). Os linfomas da conjuntiva constituem entre 20 e 30% dos tumores linfóides do globo ocular e anexos, e apenas em 20 a 30% dos casos está associado a doença sistémica (que pode surgir anos depois), sendo bilaterais em quase 40% dos casos<sup>55,56</sup>. A maioria dos linfomas dos anexos oculares são de células B não Hodgkin de baixo grau, e os da conjuntiva do tipo MALT (Linfoma B de baixo grau do tecido linfóide associado a mucosas)<sup>57</sup>. O linfoma do tipo MALT situa-se no extremo mais favorável do espectro dos linfomas e, muitas vezes, constitui um problema diagnóstico, pois não existe um limite nítido de separação entre o linfoma maligno de baixo grau e a hiperplasia linfóide reactiva. Outros subtipos menos comuns, que também podem estar presentes na conjuntiva, são o linfoma difuso de células B, os linfomas foliculares, o linfoma linfoplasmocítico, o plasmocitoma, o linfoma imunoblástico, e o de células NK, entre outros<sup>58</sup>. Clinicamente, tanto as lesões benignas como malignas surgem como uma massa difusa, ligeiramente elevada, de cor salmão-alaranjada, de superfície lisa, subconjuntivais, não aderente aos planos profundos, e preferencialmente localizada no fundo de saco conjuntival (Fig.28). A idade média em que surgem estas lesões situa-se entre os 60 e os 68 anos, e as mulheres são mais afectadas que os homens. A biópsia é necessária para estabelecer o diagnóstico e deve ser feita uma avaliação sistémica em todos os doentes afectados para excluir a presença de doença metastática<sup>2</sup>.

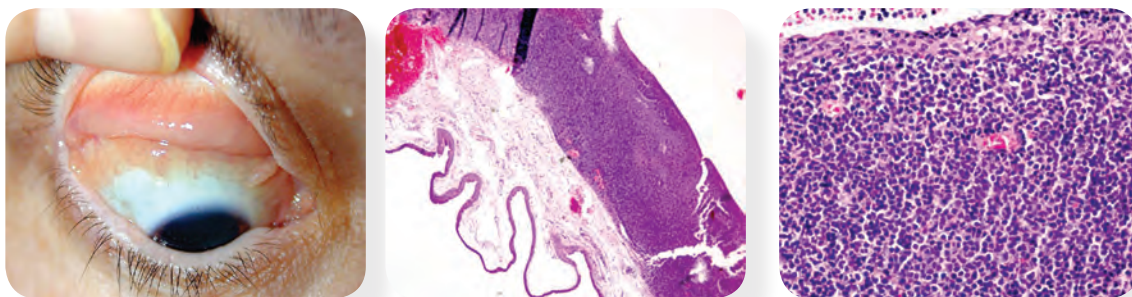


Fig. 28. Linfoma localizado unilateral da conjuntiva tipo MALT. Microscopia óptica: denso infiltrado subepitelial composto por células linfocíticas pequenas, na sua maioria linfócitos B.

Se existe um linfoma sistémico, o tratamento adequado é a quimioterapia sistémica, respondendo o tumor da conjuntiva do mesmo modo que outros órgãos ou tecidos envolvidos. Se não existe atingimento sistémico, e a lesão está localizada na conjuntiva, pode ser realizada excisão cirúrgica, radioterapia externa se a lesão é extensa ou se há suspeita de invasão orbitária (20-40Gy), injeções locais de interferon e, inclusivamente, observação<sup>55,56,59</sup>. O tratamento deve ser adaptado a cada caso individual tendo em conta a histologia tumoral, o estado da doença e a tolerância do doente aos efeitos adversos<sup>58</sup>.

**Leucemia.** O envolvimento ocular leucémico surge com mais frequência a nível orbitário e, muito raramente, na conjuntiva ou nas pálpebras. Na literatura, a leucemia conjuntival não é muitas vezes mencionada, mas existem registos sobre o envolvimento conjuntival por quase todos os tipos de leucemia<sup>9</sup>. Pode surgir em qualquer idade, dependendo do tipo de leucemia e, geralmente é a primeira manifestação de recidiva da doença após tratamento ou, mais raramente, é um sinal inicial da doença (Kiratli et al. 1007). Clinicamente pode surgir como uma hemorragia subconjuntival

ou como uma massa lisa, cor-de-rosa, dentro do estroma conjuntival e com localização perilímica ou nos fundos de saco. A nível histológico há uma infiltração do estroma conjuntival pelas células leucémicas, cujas características variam de acordo com o tipo de leucemia. A abordagem terapêutica passa pelo tratamento da doença sistémica com quimioterapia ou eventualmente radioterapia, ocorrendo resolução secundária da infiltração conjuntival.

## Bibliografía

1. Font RL Croxatto O, Rao N. Tumors of the eye and ocular adnexa. Washington: American Registry of Pathology & Armed Forces Institute of Pathology. 2006;1-4.
2. Shields CL, Shields JA. Tumors of the conjunctiva and cornea. *Surv Ophthalmol* 2004;49:3-24.
3. Proença R, Veríssimo J. Tumors of the eye and ocular adnexa. Ophthalmic Pathology center Registry. *Exp Ophthalmol* 1998;24:27-42.
4. Portero-Benito A, Sanchez-Mannarelli F, Carreño-Salas E, Muñoz MF, Saornil MA. Spectrum of conjunctival tumors in na ocular oncology unit: review of 314 cases. *Acta Ophthalmol Scand* 2008;S243:667.
5. Saornil MA, Becerra E, Méndez MC, Blanco G. Tumores de la conjunctiva. *Arch Soc Esp Oftalmol* 2009;84:7-22.
6. Sjö NC, Heegaard S, Prause JU, Buchwald C, Lindeberg H. Human papillomavirus in conjunctival papilloma. *Br J Ophthalmol* 2001;85:785-787.
7. Grossniklaus HE, Brown HH, Glasgow BJ, Murray TG, Shetlar DJ, Wilson DJ, Isernhagen RD. Ophthalmic Pathology and Intraocular Tumors. Basic and Clinical Science Course. Section 4. American Academy of Ophthalmology, San Francisco, 2002.
8. Falco LA, Gruosso PJ, Skolnick K, Bejar L. Topical interferon alpha 2 beta therapy in the management of conjunctival papilloma. *Optometry* 2007;78:162-16.
9. Shields JA, Shields CL. Eyelid, Conjunctival and Orbital Tumors - An Atlas and Textbook (second edition), Lippincott Williams & Wilkins 2008;49-78 and 249-444.
10. Cummings TJ, Dodd LG, Eedes CR, Klintworth GK. Hereditary Benign Intraepithelial Dyskeratosis – An Evaluation of Diagnostic Cytology. *Arch Pathol Lab Med* 2008;132:1325-1328.
11. Shields CL, Shields JA, Eagle RC. Hereditary Benign Intraepithelial Dyskeratosis. *Arch Ophthalmol* 1987;105:422-423.
12. Spencer. WHO Ophthalmic Pathology an Atlas and Textbook (third edition), American Academy of Ophthalmology 1985;Vol.1,109-177.
13. Mauriello JA, Napolitano J, McLean I. Actinic Keratosis and dysplasia of the conjunctiva: a clinicopathological study of 45 cases. *Can J Ophthalmol* 1995;30:312-316.
14. Napora C, Cohen EJ, Genvert GI, Presson AC, Arentsen JJ, Eagle RC, Laibson PR. Factors associated with conjunctival intraepithelial neoplasia: A case control study. *Ophthalmic Surgery* 1990;21:27-30.
15. Scott IU, Karp CL, Nuovo GJ. Human papillomavirus 16 y 18 expression in conjunctival intraepithelial neoplasia. *Ophthalmology* 2002;109:542-547.
16. Wilson MW, Hungerford JL, George SM, Madreperla SA. Topical Mitomycin C for the treatment of conjunctival and corneal epithelial dysplasia and neoplasia. *Am J Ophthalmol* 1997;124:303-311.
17. Wilson MW, Czechonska G, Finger PT, Rausen A, Hooper ME, Haik BG. Chemotherapy for eye cancer. *Sruv Ophthalmol* 2001;45:416-444.

18. Yeatts RP, Engelbrecht NE, Curry CD, Ford JG, Walter KA. 5-Fluorouracil for the treatment of intraepithelial neoplasia of the conjunctiva and cornea. *Ophthalmology* 2000;107:2190-2195.
19. Karp CL, Moore JK, Rosa RH. Treatment of conjunctival and corneal intraepithelial neoplasia with topical interferon alfa-2b. *Ophthalmology* 2001;108:1093-1098.
20. Papaioannou IT, Melachrinou MP, Drimtzias EG, Gartaganis SP. Corneal-Conjunctival Squamous Cell Carcinoma. *Cornea* 2008;27: 957-958.
21. Tunc M, Char DH, Crawford B, Miller T. Intraepithelial and invasive squamous cell carcinoma of conjunctiva: analysis of 60 cases. *Br J Ophthalmol* 1999;83:98-103.
22. Huntington AC, Langloss JM, Hidayat AA. Spindle Cell Carcinoma of the Conjunctiva. *Ophthalmology* 1990;97:711-717.
23. Seregard S, Kock E. Squamous spindle cell carcinoma of the conjunctiva. *Acta Ophthalmol Scand* 1995;73:464-466.
24. Shields JA, Shields CL, De Potter P. Surgical management of conjunctival tumors. The 1994 Lynn B McMahan Lecture. *Arch Ophthalmol* 1997;115:808-815.
25. Sudesh S, Rapuano CJ, Cohen EJ, Eagle RC, Laibson PR. Surgical Management of ocular surface squamous neoplasms. *Cornea* 2000;19:278-283.
26. Damato B. *Ocular Tumors. Diagnosis and treatment.* Butterworth Heineman. Oxford. 2000.
27. Majmudar PA, Epstein RJ. Antimetabolites in ocular surface neoplasia. *Curr Opinion in Ophthalmology* 1998;9:35-39.
28. Jakobiec FA, Folberg R, Iwamoto T. Clinicopathologic characteristics of premalignant and malignant melanocytic lesions of the conjunctiva. *Ophthalmology* 1989;96:147-166.
29. Shields CL, Demirci H, Karatza E, Shields JA. Clinical survey of 1643 melanocytic and non-melanocytic conjunctival tumors. *Ophthalmology* 2004;111(9):1747-54.
30. Folberg R, Jakobiec FA, Bernardino VB, Iwamoto T. Benign Conjunctival Melanocytic lesions. Clinicopathologic features. *Ophthalmology* 1989;96:436-461.
31. Singh AD, De Potter P, Fijal B, Shields JA, Elston RC. Lifetime prevalence of uveal melanoma in white patients with ocular (dermal) melanocytosis. *Ophthalmology* 1998;105:195-198.
32. Folberg R, McLean IW, Zimmerman LE. Conjunctival melanosis and melanoma. *Ophthalmology* 1984;91:673-678.
33. Shields CL. Conjunctival melanoma: risk factors for recurrence, exenteration, metastasis, and death in 150 consecutive patients. *Trans Am Ophthalmol Soc* 2000;98:471-92.
34. Paridaens AD, Minassian DC, McCartney AC, Hungerford JL. Prognostic factors in primary malignant melanoma of the conjunctiva: a clinicopathological study of 256 cases. *Br J Ophthalmol* 1994;78:252-259.
35. Seregard S. Conjunctival melanoma. Mayor review. *Survey of Ophthalmol* 1998;42:321-350.
36. Nijhawan N, Ross MI, Diba R, Gutstein BF, Ahmadi MA, Esmaeli B. Experience with senti-



nel lymph node biopsy for eyelid and conjunctival malignancies at a cancer center. *Ophthalm Plast Reconstr Surg* 2004;20(4):291-5.

37. Baroody M, Holds JB, Kokoska MS, Boyd J. Conjunctival melanoma metastasis diagnosed by sentinel lymph node biopsy. *Am J Ophthalmol* 2004;137(6):1147-9.
38. Tuomaala S, Kivela T. Metastatic pattern and survival in disseminated conjunctival melanoma: implications for sentinel lymph node biopsy. *Ophthalmology* 2004;111(4):816-21.
39. Tuomaala S, Eskelin S, Tarkkanen A, Kivela T. Population-based assessment of clinical characteristics predicting outcome of conjunctival melanoma in whites. *Invest Ophthalmol Vis Sci* 2002;43(11):3399-408.
40. Becerra EM, Blanco G, Saornil MA, del C Méndez M, Bianciotto CG. Hughes technique, amniotic membrane allograft, and topical chemotherapy in conjunctival melanoma with eyelid involvement. *Ophthalm Plast Reconstr Surg* 2005;21:238-240.
41. Demirci H, McCormick SA, Finger PT. Topical Mitomycin chemotherapy for conjunctival malignant melanoma and primary acquired melanosis with atypia: clinical experience with histopathologic observations. *Arch Ophthalmol* 2000;118:885-91.
42. Frucht-Pery J, Pe'er J. Use of Mitomycin C in the treatment of Primary Acquired melanosis with atypia. *Arch Ophthalmol* 1996;114:1261-1264.
43. Sagoo MS, Shields CL, Marr BP, Eagle RC, Shields JA. Orbital Conjunctival Dermoid Cyst With Oncocytic Differentiation. *Ophthalm Plast Reconstr Surg* 2008;24:69-71.
44. Alyahya GA, Stenman G, Persson F, Prause JU, Skjødt K, Saunte JP, Heegaard S. Pleomorphic Adenoma Arising in an Accessory Lacrimal Gland of Wolfring. *Ophthalmology* 2006;113:879-882
45. Kapoor S, Sood GC, Kapoor MS, Aurora AL. Giant pleomorphic adenoma of accessory lacrimal gland. *Indian J Ophthalmol* 1977;25:52-53.
46. Rishi K, Font RL. Sebaceous Gland Tumors of the Eyelids and Conjunctiva in the Muir-Torre Syndrome – A Clinicopathologic Study of Five Cases and Literature Review. *Ophthalmic Plastic and Reconstructive Surgery* 2004;20:31-36.
47. Iglesias I, Troyano J, Díaz-Valle D, Genol I. Sebaceous Carcinoma: study of two cases. *Arch Soc Esp Oftalmol* 2008;83:445-448.
48. Font RL, Del Valle M, Avedaño J, Longo M, Boniuk M. Primary adenoid cystic carcinoma of the conjunctiva arising from the accessory lacrimal glands: a clinicopathologic study of three cases. *Cornea* 2008;27(4):494-497.
49. Muranaka K, Kunimatsu S, Kaji Y, Joko S, Kato S, Numaga J. Conjunctival haemangioma in an elderly patient. *Eye* 1999;13(Pt 6):790.
50. Quezada AA, Shields CL, Wagner RS, Demirci H, Caputo AR, Shields JA. Lymphangioma of the Conjunctiva and Nasal Cavity in a Child Presenting With Diffuse Subconjunctival Hemorrhage and Nosebleeds. *J Pediatr Ophthalmol Strabismus* 2007;44:180-182.
51. Grossniklaus HE, Green WR, Wolff SM, Iliff NT. Hemangiopericytoma of the Conjunctiva. *Ophthalmology* 1986;93:265-267.
52. Hufnagel T, Ma L, Kuo T (1987) Orbital Angiosarcoma with Subconjunctival Presentation

– Report of a Case and Literature Review. *Ophthalmology* 94:72-77.

53. Shields CL, Shields JA, Honavar SG, Demirci H. Clinical Spectrum of Primary Ophthalmic Rhabdomyosarcoma. *Ophthalmology* 2001;108:2284-2292.
54. Sharara N, Holden JT, Wojno TH, Feinberg AS, Grossniklaus HE. Ocular Adnexal Lymphoid Proliferations – Clinical, Histologic, Flow Cytometric, and Molecular Analysis of Forty-three Cases. *Ophthalmology* 2003;110:1245-1254.
55. Shields CL, Shields JA, Carvalho C, Rundle P, Smith AF. Conjunctival Lymphoid tumors: clinical analysis of 117 cases and relationship to systemic lymphoma. *Ophthalmology* 2001;108:979-984.
56. Rubin PAD, Kent CJ, Jakobiec FA. Orbital and Ocular adnexal Lymphoid Tumors. In: Albert DM, Jakobiec FA. *Principles and Practice of Ophthalmology*. WB Saunders. Philadelphia. 1994.pp: 3182-3197.
57. Al-Muammar A, Hodge WG, Farmer J. Conjunctival T-cell Lymphoma - A Clinicopathologic Case Report. *Ophthalmology* 2006;113:459-461.
58. Tsai PS, Colby KA. Treatment of Conjunctival Lymphomas. *Seminars in Ophthalmology* 2005;20:239-246.
59. Blasi MA, Gherlinzoni F, Calvisi G, Sasso P, Tani M, Cellini M, Balestrazzi E. Local Chemotherapy with interferon alfa for conjunctival mucosa-associated lymphoid tissue lymphoma. *Ophthalmology* 2001;108:559-562.
60. Kiratli H, Bilgiç S, Emeç S. Simultaneous Conjunctival, Uveal, and Orbital Involvement as the Initial Sign of Acute Lymphoblastic Leukemia. *Jpn J Ophthalmol* 2007;51:139-141.







